INSTITUTUL DE MEDICINA ŞI FARMACIE • BUCUREŞTI

Dr. D. MANOLESCU

CURS DE OFTALMOLOGIE

complectat şi adaptat programei analitice de conf. Dr. M. S. Miron

BCU IAŞI / CENTRAL UNIVERSITY LIBRARY

BUCUREŞTI
1955

Proprietatea Bibliotecii
Universitatea Iasi
II-54.842
BCU IASI / CENTRAL UNIVERSITY LIBRARY

INSTITUTUL DE MEDICINĂ ȘI FARMACIE
BUCUREȘTI

CURS
DE
OFTALMOLOGIE

Prof. Dr. DUMITRU MANOLESCU

Complectat și adaptat programei analitice
de
Conferențiar Dr. MIRON S. MIRON

— 1955 —

BCU IAȘI CENTRAL UNIVERSITY LIBRARY

24 NOEM. 1955
Biblioteca Universitatii Iasi
ale 103.999
BCU IASI / CENTRAL UNIVERSITY LIBRARY

OBIECTUL OFTALMOLOGIEI ȘI LOCUL EI ÎNTRE CELELALTE DISCIPLINE

Oftalmologia este știința care cuprinde studiul funcțiunilor normale și patologice ale analizorului vizual, privit în totalitatea lui și în legăturile complexe pe care le are cu întreg organismul.

Studiul oftalmologiei se adresează în special funcției normale și turburărilor fizio-patologice pe care le poate suferi organul receptor al analizorului vizual (ochiul) sub influența diferiților agenți interni sau externi, care turbură funcția lui normală.

Totodată oftalmologia se ocupă și de turburările fizio-patologice care duc la modificări ale diferitelor formațiuni din jurul ochiului, împiedicînd astfel funcția, protecția sau motilitatea lui.

Studiul cauzelor care pot turbura funcția vizuală în urma leziunilor segmentului intermediar (nervul optic și căile optice) sau ale segmentului central al analizorului (scoarța occipitală), nu intră în preocupările imediate ale disciplinei noastre. Ele sînt — în special — de resortul neurologiei — însă simptomatologia acestor turburări este de domeniul oftalmologiei, deoarece datorită lor pacienții se prezintă în primul rînd la oftalmolog (diplopia în paraliziile oculare de origină centrală; hemianopsiile, amauroza centrală ,etc.).

După cum arată însă C. M. Bîcov și elevii săi:

„Activitatea unui organ oarecare nu poate fi privită în mod izolat și nici funcțiile sale nu pot fi cunoscute dacă nu ținem

seama de legăturile nervoase-umorale în ansamblul lor, de legătura acestui organ cu alte organe şi sisteme reglatorii ale întregului organism. Influenţa reciprocă dintre impulsurile exteroceptive şi cele interoceptive modifică starea funcţională a organului superior de reglare, scoarţa cerebrală, ceeace duce la modificarea reacţiei unui organ intern sau a unui sistem funcţional oarecare, ca şi la modificarea stării fiziologice a întregului organism. Prin urmare numai studiind reacţiile complexe, fiecare organ fiind privit numai ca o parte a organismului întreg, legat prin sistemul nervos central de lumea internă şi externă, ni se oferă posibilitatea unei gîndiri corecte, sintetice — pavloviste."

(C. M. Bicov şi I .T. Curtin : corelaţiile cortico-viscerale normale şi patologice Clinicescaia mediţina 9/1951).

Dacă totuşi oftalmologia s-a desprins ca o disciplină deosebită a ştiinţei medicale aceasta se datoreşte importanţei deosebite a funcţiei ochiului şi a caracterelor structurii sale, care impun metode de examen şi de tratament necesitînd un exerciţiu special.

A contribuit deasemeni la diferenţierea acestei discipline şi bogăţia de fapte legate de fiziopatologia ochiului, acumulate pe măsură ce s-a dezvoltat ştiinţa medicală, necesitînd studierea lor aprofundată şi specializată.

Insă turburările fizio-patologice pe care le întîlnim la nivelul ochiului şi al formaţiilor care îl înconjoară sînt datorite aceloraşi cauze, iar mecanismul lor de producere şi de evoluţie se supun aceloraşi legi ca şi turburările fizio-patologice din restul organismului.

Caracterul deosebit al fiziopatologiei ochiului.

Ceeace dă caracterul special al acestor modificări fiziopatologice este construcţia şi fiziologia specială, atît a organului receptor cît şi a formaţiilor înconjurătoare, adaptate la recepţia stimulusului special (lumina) şi la protecţia organului receptor.

De exemplu:

O cicatrice fină la nivelul pielei într-o regiune oarecare a trunchiului sau a membrelor nu are o importanță deosebită fizio-patologică, dar o cicatrice de aceeași dimensiune la pleoapa inferioară în apropierea marginei ciliare, poate răsturna în afară punctul lacrimal, provocînd o lăcrimare extrem de neplăcută.

Deasemeni cicatricile fine, care se pot forma în plămîni, intestin, ficat etc., pot trece deseori neobservate, în timp ce o cicatrice minimă în centrul corneei poate reduce transparența ei și să împiedice astfel drumul normal al luminii spre fundul de ochi și impresionarea celulelor senzitive din retină, reducînd acuitatea vizuală. Un edem sau o hemoragie, chiar extrem de mică, dar care ocupă punctul din regiunea maculară (foveola), poate duce la pierderea temporară sau definitivă a acuității vizuale centrale (de precizie). La fel un exudat, care ar astupa cîmpul pupilar, interceptează drumul luminii spre fundul de ochi și în același timp poate împiedica trecerea umorului apos din camera posterioară spre camera anterioară a ochiului și deci scurgerea lui în afară prin spațiile lui Fontana și canalul lui Schlemm din unghiul sclero-corneean, ducînd astfel la creșterea tensiunii intraoculare, adică la glaucomul secundar, care are ca urmare distrugerea anatomică și funcțională a retinei.

Incadrarea fiziopatologiei ochiului în fiziopatologia generală.

Agenții care pot provoca aceste turburări sînt aceiași care dau turburări întregului organism, adică aceiași factori de mediu extern sau intern, precum și dereglările scoarței cerebrale.

Dar chiar agenții externi sau interni, ca și în restul organismului, nu dau turburări prin acțiunea lor directă, decît dacă au asupra țesuturilor o acțiune distrugătoare, cum ar fi: arsurile cu substanțe caustice, traumatismele grave, etc. — din mediul extern — iar din mediul intern: toxine microbiene (difterică, botulinică) cu acțiune paralizantă pentru mușchii oculari intrinseci (paralizia de acomodație, midriază) sau extrinseci (paralizia unuia sau a mai multor mușchi motori, care provoacă diplopie);

produse ale metabolismului alterat ca acidul uric, care se depune în țesuturi, putînd provoca inflamații ale capsulei lui Tenon sau ale sclerei; alterații ale pereților vasculari în cursul diabetului, care pot da modificări grave în țesutul retinian (retinita diabetică), avînd ca rezultat scăderea vederii pînă la pierderea totală. De asemenea, la nivelul ochiului se pot localiza agenți microbieni, în stări septicemice, care pot produce focare inflamatorii în membranele ochiului. Localizarea agenților infecțioși la nivelul ochiului se face cel mai adesea în iris și corpul ciliar sau în choroidă, adică în uvee, diin cauza vascularizării bogate a acestei membrane și a curentului sanguin încetinit. Cel mai adesea este vorba de sifilis și tuberculoză. Mai rar de agenți piogeni ca stafilococul, streptococul, gonococul sau pneumococul. Mai putem adăuga și posibilitatea ca în ochi să se localizeze diverși paraziți între care cel mai obișnuit este cisticercul. Tot astfel, în cursul hipertensiunii intracerebrale ,datorită unei tumori cerebrale, sau unui alt proces, care îngustează spațiul intracerebral, se poate produce o împiedicare a circulației limfei în papila nervului optic. La examenul oftalmoscopic se vede o denivelare a papilei față de restul fundului de ochi. Ea apare proeminentă în corpul vitros (staza papilară) iar — dacă procesul de hipertensiune se prelungește — fibrele nervului optic astfel comprimate se pot atrofia (atrofie poststază, avînd ca rezultat pierderea definitivă a vederii).

Deasemeni comprimarea chiasmei optice de către hipofiza hipertrofiată poate duce la apariția atrofiei primitive a nervului optic. După cum se exercită această compresiune, poate apare la început o pierdere de cîmp vizual în sector (hemianopsie) și abia mai tîrziu, dacă compresiunea se prelungește se poate produce o atrofie totală și ireversibilă a nervului optic, cu pierderea vederii.

Mai putem aminti de procesele meningeale inflamatorii care pot da arachnoidite care să strangulеze nervul optic, provocînd atrofia lui.

Tot astfel se cunosc o serie de modificări, la nivelul ochiului, datorite unor diferite sindroame nervoase, în care sînt interesate direct căile optice.

Astfel întîlnim atrofia nervilor optici cu scăderea acuității vizuale în oxycefalie (forma de turn a craniului, din care cauză se îngustează gaura optică, turtind nervul).

Hemianopsie bitemporală, uneori exoftalmie și paralizie a nervilor motori oculari și atrofie a nervilor optici în **sindromul lui Cushing** (adenomul bazofil al hipofizei); aspectul atrofic al papilei nervului optic la unul din ochi și stază la celălalt în tumorile lobului frontal (sindromul Foster-Kennedy); degenerescența stratului pigmentar al retinei cu îngustarea cîmpului vizual și hemeralopie, **în sindromul lui Lawrence Monn-Biedl.**

Deasemenea putem întîlni paralizii ale motorului ocular extern, în afecțiunile supurative ale urechei interne din cauza raporturilor care există între perechea a VI-a și mastoidă; sau enoftalmie, miozis, îngustarea deschiderei palpebrale prin paralizia simpaticului cervical (cel mai adesea datorită compresiunii unui ganglion limfatic hipertrofiat sau unei măriri de volum a tiroidei (sindrom Cl. Bernard-Horner).

Mai cunoaștem și alte sindroame, la care apar turburări datorite acțiunii directe a agenților nocivi asupra căilor nervoase senzitive și motorii ale ochiului. Descrierea lor își va găsi locul la capitolele respective.

Dar atunci cînd agenții nocivi nu distrug direct țesutul, în turburările care apar sub influența lor, la nivelul ochiului sau al țesuturilor înconjurătoare, **sînt de primă importanță procesele** reflexe pe care aceștia la provoacă.

După **I. P. Pavlov,** prin boală se înțelege dereglarea interacțiunii normale dintre organism și mediu. Dar odată cu fenomenele care traduc o turburare a activității organismului, se produc și fenomene care oglindesc tendința la restabilire a interacțiunii dereglate, adică tendință la vindecare.

După cum se exprimă **P. D. Gorizontov** „boala nu trebuie să fie considerată numai drept o turburare a activității vitale a organismului, ci ca o relație complexă de răspuns la acțiunea diferitelor cauze morbide". Aceste relații complexe de răspuns se fac cu ajutorul sistemului nervos, sub conducerea centrilor corticali și subcorticali și nu se limitează numai la porțiunea

organismului care a semnalat acțiunea nocivă a unui excitant, ci interesează tot organismul.

Boala nu este astfel un fenomen local ci întodeauna un proces general.

Procesele patologice care o însoțesc pot căpăta un caracter localizat, datorită tocmai acțiunii sistemului inervos, care pune în mișcare mecanismele de protecție și întărește eficiența lor.

I. P. Pavlov urmărind problema manifestărilor patologice localizate, pe cale experimentală, a ajuns la concluzia că „în scoarța emisferelor cerebrale se poate obține experimental prin metoda funcțională (fără acțiune mecanică) un punct patologic foarte limitat" și, mai departe: „prin urmare avem suficiente motive să admitem că sub influența diferitelor cauze patogene cu caracter funcțional, pot apare în scoarța cerebrală puncte patologice izolate; ne putem totodată aștepta ca acest fapt experimental să se petreacă și să aibă o mare importanță și în patologia activității nervoase superioare la om". (I. P. Pavlov: opere complete, vol II. Ed. Acad. Șt. U.R.S.S., 1949 pag. 507 — citat de Gorizontov).

„Cînd aceste mecanisme sînt însă insuficiente, în primul rînd din cauza slăbirii proceselor centrale de reglare nervoasă, vor avea loc modificări patologice ale întregului organism consecutive lipsei de coordonare a funcțiilor unor numeroase sisteme". (Gorizontov).

Astfel: în unele vicii de refracție ale ochiului, ca hipermetropii mari sau astigmatisme, pot apare turburări cu caracter general ca turburări gastro-intestinale, tachicardie, cefalee etc., sau chiar să simuleze diferite afecțiuni ca: crize apendiculare care dispar după corecția optică.

Popov N. F. (Ac. Nauc. Seria Biologie 6/50) a dovedit printr-o serie de experiențe făcute la cîini, la care a exclus complet influența centrilor nervoși asupra unor organe sau asupra unei părți din organism sau sisteme din organism, că în organe există formațiuni nervoase ganglionare, care pot asigura — în lipsa centrilor nervoși — funcțiile organului respectiv. Dar aceste formațiuni periferice reprezintă un aparat inferior care par-

ticipă la asigurarea viabilității țesuturilor, deci și a activității vitale a organismului, însă funcția organelor astfel izolate nu poate varia sub influența schimbărilor continue pe care le suferă mediul extern și intern, prin urmare funcția lor în acest caz nu poate fi de folos pentru satisfacerea nevoilor organismului în întregime. Asigurarea legăturii cu mediul extern și intern se face numai sub influența sistemului nervos central. (Popov N. F.: Centrii nervoși și rolul lor în reglarea proceselor tisulare ale organismului).

Experiențele lui Popov au confirmat și au analizat de aproape rolul pe care îl joacă nervii vegetativi în influența funcțiilor organismului.

Prin acești nervi vegetativi (simpaticul și parasimpaticul), ajung la organe influxurile nervoase, care pleacă de la nucleii din bulb și măduva spinării, care la rîndul lor sînt sub dependența centrilor subcorticali și corticali. Atît simpaticul cît și parasimpaticul sînt centrifugi.

In ce privește informarea centrilor nervoși despre modificările funcționale din organe, aceasta este asigurată de nervii centripeți, receptori interni, de care s-au ocupat în mod amănunțit Acad. **C. M. Bîcov** și colaboratorii săi.

Excitarea izolată a simpaticului face să se exagereze reacțiile inflamatorii, în timp ce excitația izolată a parasimpaticului face ca procesul inflamator să se organizeze repede și focarul să se stingă.

In procesul inflamatori participă în egală măsură amîndoi acești nervi vegetativi. Simpaticul stimulează mijloacele de apărare, iar parasimpaticul refacerea țesuturilor.

Și în choroidă există un aparat nervos de reglare a funcțiilor nutritive ale ochiului.

Existența acestui aparat a fost demonstrată de Ivanov și Agabobov.

El conduce în primul rînd umplerea cu sînge a choroidei și producerea de umoare apoasă asigurînd, prin aceasta nutriția țesuturilor avasculare din ochi (cornee, cristalin) și regularizînd tensiunea intraoculară. Dar acest aparat periferic nu poate con-

diționa producerea de umor apos în legătură cu metabolismul apei din tot organismul, sau umplerea cu sînge a vaselor din choroidă în legătură cu modificările calitative și cantitative ale sîngelui.

Reglarea funcțiunilor nutritive și de echilibrare ale tensiunii intraoculare se face prin influxul nervos, care ajunge pe calea nervilor vegetativi la acest aparat nervos, plecat de la centrii superiori aflați în bulb și măduva spinării, în nucleii subcorticali și în scoarța cerebrală.

Acțiunea acestor centri superiori și — în special a scoarței cerebrale — asupra aparatului nervos local din ochi, poate fi demonstrată în studiul patogeniei glaucomului, adică a creșterii tensiunii intraoculare prin funcționarea haotică a centrilor subcorticali, scăpați de sub controlul scoarței în supraexcitările care duc la inhibiția ei (stări emotive, epuizare nervoasă etc.). (Vezi Glaucomul).

Sistemul nervos central, prin reglarea activității coordonate a nervilor centrifugi, intensifică sau încetinește „utilizarea rezervelor materiale" din țesuturi (cum se exprimă I. P. Pavlov).

Turburarea stării acestor centrii și a acțiunii lor de coordonare modifică desfășurarea proceselor destructive în țesuturi și duce la apariția distrofiilor.

Astfel, fenomenele distrofice din țesuturi trebuie considerate în primul rînd ca o consecință a turburării stării centrilor nervoși și a influenței corespunzătoare exercitate de aceștia asupra periferiei, pe cale nervoasă. Așa se explică leziunea distrofică care apare simetric la ambii ochi: keratite, retinita degenerativă sau chiar unele inflamații, care se produc aproape la fel, la amîndoi ochii.

Dovada în clinica oftalmologică a importanței sistemului nervos în apariția reacțiilor de răspuns la excitantul nociv, care dă caracterul de boală, este efectul injecțiilor retrobulbare cu novocaină sau novocaină și alcool, care fac să se oprească sau să retrocedeze deseori manifestările inflamatorii grave, ale irisului sau corpului ciliar. Aceste injecții întrerup calea nervoasă care duce spre centru excitația periferică a agenților infecțioși

sau împiedică influxul nervos de la centru, care comandă modificările vasculare, ca exudarea și diapedeza, precum și modificările metabolice și trofice din țesutul inflamat.

A. I. Dihomislov (Conferința cu privire la Problema Glaucomului, Vest. Oft. 3/1952, pag. 32) cercetînd experimental la iepuri rolul sistemului nervos central asupra permeabilității vaselor oculare, a obținut o hipertonie reactivă și o creștere bruscă de albumină, de la 0,02 la 0,4%, în umoarea apoasă, după excitații mecanice ale ochiului. Repetînd experiența la animale narcotizate, cantitatea de albumină din camera anterioară, adică permeabilitatea capilarelor, nu s-a modificat. Această experiență confirmă rolul reglator al etajelor superioare ale sistemului nervos asupra stării de permeabilitate a capilarelor, deci și asupra tensiunii oculare.

De altă parte, starea centrilor nervoși și tonusul lor sînt influențate de caracterul impulsurilor venite de la periferie; turburarea acestor impulsuri provoacă dereglări în activitatea centrilor nervoși, avînd ca rezultat turburări în funcțiile organismului.

Astfel unele leziuni aflate în organism la distanță de ochi, pot duce — prin intermediul sistemului nervos — la apariția unor turburări la nivelul ochiului (keratite, irite, retinite). Se produce ceea ce numeam altă dată, o infecție de focar. Sînt numeroase turburări patologice la nivelul ochiului, la care se poate incrimina o asemenea infecție de focar și cel mai adesea le întîlnim atunci cînd există afecțiuni dentare sau amigdaliene; dar le putem întîlni și în cursul unor afecțiuni localizate mult mai departe, ca în cursul unei apendicite, a unei prostatite sau a bolilor aparatului genital — în special la femei.

Importanța nervismului în apariția acestor leziuni a fost demonstrată de numeroși autori.

A. D. Speranschi, pe baza cercetărilor sale, susține că: „orice porțiune din rețeaua nervoasă poate deveni punctul de plecare al proceselor cu caracter neurotrofic". (A. D. Speranschi: Bazele experimentale pentru teoria medicinei Ed. de Stat 1949).

Astfel: dacă se aplică la un animal o bilă de sticlă în regiunea şelei turceşti sau un semicerc de sticlă pe infundibilul hipotalamic, care determină o iritaţie urmată de o leziune a regiunei hipotalamice, se produce chiar de la primele ore, după intervenţie, edeme, hemoragii punctiforme ale gingiilor, care se accentuiază cu timpul; apar ulceraţii în jurul coleretului dinţilor ulceraţii pe buze, pe limbă şi uneori keratite şi ulcere de cornee.

După cum arată A. D. Durmisian (Invăţătura lui I. P. Pavlov, Editura de Stat 1953 pag. 57), acest fenomen poate fi explicat prin proprietatea sistemului nervos de a conduce difuz unda de excitaţie în toate direcţiile, adică de a iradia excitaţie în limite largi. „Faptele de mai sus (experienţele lui Speranschi N.N.), ne îndreptăţesc să considerăm că orice porţiune a sistemului nervos poate deveni, în funcţie de starea lui funcţională, de intensitatea şi de durata acţiunei excitantului, un punct de plecare pentru apariţia turburărilor neurotrofice şi pentru reapariţia unor fenomene distrofice dispărute".

Astfel se poate explica apariţia modificărilor patologice ale membranelor ochiului ca expresia unei „reacţii de focar" cum s-a arătat mai sus, sau unele recidive ale leziunilor distrofice vindecate, precum şi a unor leziuni inflamatorii, la care elementul distrofic joacă un rol foarte important, cum ar fi unele keratite care pot reapare după o afecţiune oarecare, de ex.: o gripă, o turburare gastro-intestinală, sau un traumatism departe de ochi.

Pentru ilustrarea acestei ipoteze cităm experienţa realizată de A. D. Speranschi (opera citată) la animalul la care s-au provocat procese trofice prin lezarea regiunei hipotalamice, cu o bilă de sticlă. După vindecarea leziunilor a introdus o picătură de ulei de croton sub unghia unui deget la laba anterioară; leziunile trofice (între care şi keratita) au reapărut.

Aceşti factori acţionează necondiţionat, dar pot provoca instalarea unor reflexe condiţionate, dacă excitaţiile patologice respective „se repetă frecvent coincizînd cu alţi excitanţi, inofensivi, care au acţionat anterior". (Ivanov-Smolenschi, arhiv patologhii Nr. 1/1951, pag. 5—22).

Exemplul clasic este acela dat de I. P. Pavlov, realizat la cîini cu fistula Eck și ligatura venei porte, care dacă fac fenomene de intoxicare după ce au mîncat odată carne, nu se mai ating ulterior de acest aliment. „Probabil că acum vederea și mirosul cărnii sînt suficiente pentru a provoca la aceste animale, într-o anumită măsură, aceleași excitații patologice, care apar la ele în cursul intoxicației cu carne în condițiile arătate și determină astfel o reacție negativă față de carne". (I. P. Pavlov: Prelegeri asupra emisferelor cerebrale. Prelegerea III. Ed. Acad. R.P.R. 1951).

Deasemeni au ajuns clasice experiențele prin care se provoacă la cîini manifestări de greață și salivație (N. A. Padcopaev — citat de Ivanov Smolenschi, pag. 126: Studii de fiziopatologie a activității nervoase superioare), numai după declanșarea agentului indiferent (lumina sau soneria), care a coincis de mai multe ori cu injecția de apomorfină.

Dacă apăsăm pe ochi se produce pe cale reflexă bradicardie (reflexul oculo-cardiac). Dacă asociem de cîteva ori apăsarea pe ochi cu sunetul unei sonerii, ajunge să pronunțăm numai cuvîntul „sonerie" pentruca bătăile cordului să se rărească.

In oftalmologie, de ex., lăcrimarea și fotofobia la aprinderea unui bec luminos, poate să apară mult timp după ce s-a produs vindecarea unei eroziuni de cornee, deoarece aprinderea becului luminos provoca — atunci cînd exista eroziunea — aceste stări.

După cum au dovedit elevii lui I. P. Pavlov, în special Ivanov Smolenschi și colaboratorii lui, în studiul nevrozelor experimentale, orice modificare a mediului extern lasă pentru mult timp urme în celulele cerebrale. Din această cauză, în anumite condiții, se poate provoca reapariția vechiului tablou al turburărilor reacțiilor vegetative. „Apariția lor este în legătură probabil cu faptul că bolnavul revine într-un mediu care-i traumatizează sfera psihică emoțională, ceeace se produce prin supratensiunea activității nervoase superioare, istovirea celulelor nervoase, prin care se ajunge într-o serie de cazuri la un „dezechilibru" al activității nervoase superioare (C. M. Bîcov și I. T. Curtin, opera citată).

Astfel se cunosc cazuri de atacuri acute de gloucom de cîte ori pacientul se găsește în mediul în care a făcut prima dată accesul.

Importanța cunoașterii fiziopatologiei ochiului și a analizorului optic de către orice medic.

Din cele arătate, fiziopatologia ochiului și a analizorului optic capătă importanță pentru orice medic, datorită încadrării în fiziopatologia generală, reprezentînd numai unul din aspectele ei. Dar cunoașterea fiziopatologiei ochiului și a analizorului optic de către orice medic este importantă și datorită faptului că mai toate leziunile oculare, în afară de traumatisme sau de viciile de refracție, sînt secundare unor leziuni ale organismului și deseori simptomele oculare sînt primele care apar și care îndreaptă diagnosticul pe drum just, după cum în unele afecțiuni de ordin general, modificările pe care le suferă ochiul au o mare importanță prognostică.

Astfel, un capitol important în fiziopatologia ochiului este constituit de turburările circulatorii și în special ale hipertensiunii arteriale care se manifestă pe fundul ochiului, la fel ca în restul organismului.

După cum a arătat C. F. Lang, rolul hotărîtor în etiologia acestei boli îl au supraîncordările și excitațiile psihoemotive, ajunse din mediul extern la scoarța cerebrală și regiunea subcorticală prin intermediul exteroceptorilor.

Examenul fundului de ochi în cursul boalei hipertensive este de cea mai mare importanță, deoarece vasele pot fi văzute și astfel se poate aprecia direct aspectul pereților arteriali și venoși, al calibrului vaselor, precum și accidentele pe care le dau turburările de circulație în țesuturi: hemoragii, edeme.

In felul acesta se poate stabili diagnosticul stadiul și prognosticul boalei hipertensive, dînd un ajutor prețios medicului internist în fixarea tratamentului.

In prima fază a boalei, socotită reversibilă, faza numită de Lang neurogenă, arterele apar deseori nemodificate sau cu

calibrul îngustat. Hipertensiunea arterială nu are caracter permanent. Mai tîrziu apar leziuni ale pereților vasculari, care arată că hipertensiunea a intrat în faza ireversibilă.

In această fază tensiunea capătă caracter permanent. La început pereții vasculari se îngroașă; calibrul vasului ajunge neregulat. Apoi în jurul vaselor adventicea se îngroașă, formînd adevărate manșoane fibroase, iar lumenul se poate îngusta pînă la dispariția completă (artera ca firul de argint). Prognosticul în această fază nu este încă fatal, dar trebuie să fie rezervat, deoarece pot apare accidente vasculare grave (spasme sau hemoragii cerebrale, turburări coronariene.

In faza finală (hipertensiune malignă) apare edemul papilo-retinian prin pareza pereților venoși (Tovbin) anunțînd sfîrșitul letal apropiat.

Tot pe fundul de ochi putem descoperi pulsația arterei centrale, care să arate existența unei insuficiențe aortice sau obstruarea arterei centrale a retinei prin tromboză în miocardite și în stenoza mitrală.

La fel este important de cunoscut aspectul fundului de ochi la femeile gravide, care fac fenomene eclamptice. Apariția edemului papilo-retinian, a hemoragiilor, a petelor albe (prin degenerarea stratului ganglionar) impune întreruperea imediată a sarcinei.

De asemenea întîlnim ca prim simptom, diferite manifestări în mersul bolilor de nutriție: carența în vitamina A produce: hemeralopie, xeroftalmie, kerato-malăcie; carența în vitamina B_1 duce la paralizii oculo-motorii, la leziuni corneene și la nevrite optice. Lipsa vitaminei B_2, în pelagră, face să apară hemoragii retiniene și leziuni ale corneei; de asemenea hemoragii care pot apare la pleoape, sub conjunctivă, în orbită sau pe retină îndreaptă atenția medicului, mai ales la copii, asupra scorbutului (boala lui Bariow) după cum tot la copiii rahitici se poate opacifia cristalinul. In special — după cum s-a arătat mai sus — bolile sistemului nervos și diferite sindroame endocrine, au manifestări oculare caracteristice.

De multe ori, în urma descoperirii la examenul fundului de ochi a stazei papilare se ajunge la diagnosticarea unei tumori

cerebrale iar apariția unui nistagmus îndreaptă atenția asupra unor leziuni cerebeloase sau labirintice.

De cea mai mare importanță pentru medicul de orice specialitate, este examenul motilității pupilare. Pe lungul traect al căilor nervoase pupilare o leziune chiar minimă, care irită sau întrerupe unul din arcurile reflexe, poate provoca fie o modificare a diametrului pupilar, fie o turburare a reflexelor.

Astfel în cursul unor pleurite apicale poate să apară o midriază prin iritarea fibrelor simpatice, iar într-un anevrism al aortei sau comprimarea din alte cauze a fibrelor simpatice cervicale, se poate produce mioză, ca în sindromul Claude-Bernard-Horner, fără a mai insista asupra excepționalei importanțe a semnului lui Argyll-Robertson în sifilisul nervos.

Tot astfel studiul paraliziilor mușchilor oculari dau deseori posibilitatea de a se preciza topografia leziunii nervoase centrale (paraliziile perechei VI. și VII. sau a mișcărilor de lateralitate, din sindroamele paraliziilor alterne — Millard-Gubler; Foville — în leziunile protuberanțiale) sau paraliziile perechei a III-a, sindromul lui Weber, în leziunile pedunculare. De asemenea trebuiesc menționate diferitele manifestări oculare din cursul diabetului, hemoragiile și petele albe de pe fundul de ochi, inflamațiile irisului și cataracta.

De mare importanță — în special pentru pediatrie — sînt inflamațiile de tip eruptiv ale conjunctivei care anunță unele forme eruptive, după cum este catarul oculo-nasal cu care începe rugeola, sau leziunile corneo-conjunctivale de tip alergic la copiii scrofuloși, care indică prezența în mediul copiilor a unor tușitori cu leziuni pulmonare deschise.

Tot pentru pediatri, ca și pentru medicul general, este important ca să cunoască rolul viciilor de refracție în apariția unor turburări ca: cefalee, amețeli, inaptitudine la lucru, putînd influența și desvoltarea intelectuală a copilului (la astigmați).

Mai trebuie să adăugăm și rolul celui de al 2-lea semnalizator în apariția unor turburări în funcția vederii, interesînd întregul analizor optic, prin dereglarea nervoasă centrală.

Rolul cuvîntului ca excitant condiţional a fost demonstrat de autori ca: V. C. Fadeeva, L. S. Cotlearcevski, N. I. Cozia (după Ivanov-Smolenschi, opere citate).

Acest rol apare clar, mai ales la funcţia vederii (greşelile de citit bazate pe stereotipie, falsa denumire a obiectelor sau falsa apreciere a distanţelor). Aceste fenomene vor fi studiate la capitolul: **fiziologia aclului vederii.**

Ar mai trebui amintit şi despre variaţiile pe care le pot suferi modificările fiziopatologice la nivelul ochiului sub influenţa sistemului nervos central, în funcţie de tipul de sistem nervos al animalului sau omului respectiv, care ar putea explica unele din variaţiile modificărilor fiziopatologice ale membranelor ochiului, faţă de agenţi nocivi identici.

Astfel, spre deosebire de concepţia lui Virchov, care şi în otfalmologie a dominat pînă la Pavlov, care considera boala ca o manifestare a acţiunii directe a excitantului asupra ţesutului, existînd un raport direct între intensitatea excitantului şi gradul de lezare, întreaga evoluţie a procesului patologic, fiind determinată de la început pînă la sfîrşit de acţiunea factorului etiologic; **trebuie să considerăm boala ca o modificare tisulară pe bază neurodistrofică datorită fenomenelor plastice compensatorii ale sistemului nervos central, menite să restabilească echilibrul turburat dintre organism şi mediul intern sau extern şi să ducă la vindecare.**

Dar în afară de informaţiile de diagnostic şi prognostic pe care le poate da cunoaşterea fiziopatologiei ochiului de către orice medic, nu trebuie neglijată nici importanţa cunoaşterii bolilor de ochi cu răspîndire în masă.

Oricare ar fi specialitatea medicului, acesta va fi deseori nevoit să ia măsuri de tratament şi de profilaxie în faţa unor forme epidemice de conjunctivită, mai ales dacă se vor găsi izolaţi ca medici rurali sau vor activa ca medici şcolari sau de colonii.

Fără cunoaşterea datelor etiologice, epidemiologice, de diagnostic şi de tratament corespunzătoare ar putea fi expuşi la greşeli grave. Este suficient să amintim numai de conjunctivita

foliculară epidemică, care simulează perfect trahomul în stadiul lui florid.

Aci diagnosticul corect este de mare importanță prin consecințele pe care le poate avea atît asupra pacientului (manevra de tratament foarte neplăcută) cît și asupra colectivității (izolare, măsuri de profilaxie energice și de lungă durată).

Este important de cunoscut rolul diferitelor intoxicații profesionale asupra ochiului ca: intoxicația cu plumb care provoacă atrofia nervului optic și a retinei, prin denutriție, datorită spasmelor arterelor de pe fundul de ochi; de asemenea se întîlnesc atrofii ale opticului în intoxicațiile cu sulfură de carbon, etc.

Dar este bine să se cunoască și rolul intoxicațiilor neprofesionale, tot atît de periculoase asupra ochiului cum sînt în primul rînd alcoolismul și tabagismul. Nevrita alcoolo-tabagică nu este o afecțiune rară și se poate vindeca dacă pacientul încetează să se mai intoxice.

Mai gravă este intoxicația cu alcool metilic, care produce nevrite optice urmate de atrofie a nervului optic și pierderea de cele mai multe ori — ireversibilă — a vederii.

Mai cunoaștem și turburări ale acuității vizuale produse de intoxicații cu chinină, cu felix mas, cu ergotină.

Pe lîngă acești agenți care pot provoca leziuni la nivelul ochiului, un loc important îl ocupă accidentele de muncă.

Dar, în afară de necesitatea de a cunoaște feluritele accidente de muncă posibile la nivelul ochiului și mijloacele de a le preveni, trebuie să cunoaștem care este rolul vederii în procesul muncii, în școli, de a cunoaște datele de igienă a ochiului, de igienă a vederii, care pot evita îmbolnăvirile organului vederii cît și asigura un randament bun în munca de toate zilele a omului.

ISTORICUL OFTALMOLOGIEI

Bolile de ochi și tratamentul lor era natural să preocupe pe oameni încă din antichitate. La egipteni, ele erau tratate de

preoți, iar documentele egiptene vorbesc de trahom și de boli ale pleoapelor. La Greci, tratatul lui Hipocrate menționează trahomul și urmările lui. Vom remarca astfel că numeroase boli oculare au nume grecești: glaucom, blefarită, sinblefaron, keratită, trichiazis, entropion, ectropion, etc. Dintre Romani știm că s-au ocupat cu bolile de ochi Plinius, Celsius și Galien și că se cunoșteau protezele oculare.

În Evul-Mediu, care reprezintă o eră înapoiată științificește, găsim totuși la Arabi cunoștințe oftalmologice, iar Aviccena, savant tadjic, în tratatul său vorbește depsre bolile pleoapelor și de cataractă, indicînd chiar o terapeutică a acesteia prin sugerea critalinului.

În Evul-Modern, odată cu progresul cunoștințelor anatomice și oftalmologia a înaintat considerabil. Dintre primii chirurgi care practicau intervenții chirurgicale, menționăm pe Ambroise Parre și mult în urmă pe Daviel, care în 1752 a făcut prima extracție a cristalinului cataractat. Secolul al XIX-lea în special, marchează un mare avînt al specialității oftalmologice. In toate țările înaintate au apărut specialiști și cercetători, care au adus remarcabile contribuțiuni la progresul cunoștințelor oftalmologice. Așa vom menționa în Germania pe Graeffe, care în 1857 a practicat iridectomia în glaucom, transformînd astfel o boală, pînă atunci complect incurabilă, în una curabilă ; pe Helmholtz, care pe lîngă numeroasele sale cercetări de optică fiziologică a descoperit oftalmoscopul, făcînd astfel posibilă cunoașterea bolilor fundului de ochi (coroidă, retină, nerv optic), boli pînă atunci complet necunoscute. Din Austria, vom cita pe Arlt și pe Fuchs, autorul celebrului tratat de oftalmologie și creatorul unei școli oftalmologice dintre cele mai renumite. In Franța, învățămîntul oftalmologic a luat ființă mai tîrziu, totuși oculiști ca Panas, De Wecker, Landolt, Morax, au adus contribuțiuni importante la progresul specialității.

Dintre oculiștii Olandezi, vom cita pe Donders, care a clarificat problema refracției oculare și viciilor ei.

Oftalmologia rusă a fost deasemeni strălucit reprezentată și oculiștii ruși au adus numeroase contribuțiuni importante în diferite probleme de specialitate.

Dintre oculiştii cercetători care au ilustrat a doua jumătate a Sec. XIX, vom cita pe Maklakov care a imaginat primul aparat de măsurare a tensiunii intraoculare (tonometru) intrat în practică şi a arătat importanţa principiului operaţiilor filtrante în glaucom, pe Dobrowolski care a lucrat mai ales în optică fiziologică, pe Ivanov, cercetător în problema anatomiei patologice a trahomului (falsele glande ale lui Ivanov) şi a modului de comportare a muşchiului ciliar în diferite stări refractive. Lui Bellearminov i se datoreşte primul pupilometru, dar el s-a consacrat în special laturii sociale a oftalmologiei. Adamiuck este autorul unui tratat de oftalmologie şi a numeroase lucrări privind glaucomul. Golovin a studiat mai ales tumorile orbitei şi tratamentul lor creind un procedeu de orbitotomie. Dintre cei mai apropiaţi epocei actuale, vom cita pe Averbach şi pe Odinţov, autorul tratatului tradus şi în romîneşte.

În ultimele decenii, oftalmologia sovietică a luat un mare avînt, s-au creiat noi centre de învăţămînt şi instituţii de cercetare ştinţifică. Numeroşi cercetători lucrează intens, contribuind continuu la progresul specialităţii, dar două nume domină astăzi oftalmologia sovietică. Primul este Filatov, Directorul Institutului de oftalmologie din Odessa, creatorul ţesutoterapiei, cel care a rezolvat problema transplantării de cornee prin stabilirea amănunţită a tehnicei, indicaţiunilor şi materialului — corneea de cadavru. Al doilea este Circovschi, Directorul Institutului de Oftalmologie din Leningrad, cercetător remarcabil în domeniul trahomului şi organizatorul luptei antitrahomatoase în U.R.S.S. care a dus la lichidarea acestui flagel social.

Şi Oftalmologia romînă, tînără faţă de celelalte, a adus contribuţiunile ei. Primul profesor de Oftalmologie la Bucureşti în 1860—61 a fost Ludowic Fialla, care a luat parte intensă la organizarea serviciului sanitar din războiul de independenţă 1877—78. Lui Nicolae Manolescu, care a condus învăţămîntul oftalmologic dela 1885—1909 i se datoreşte între altele procedeul operator al periajului în trahom, extracţia capsulei anterioare în operaţia cataractei şi discizia a posteriori a cataractei secundare. Succesorul său a fost Gheorghe Stănculeanu care şi-a legat numele de extracţia în capsulă a cristalinului cataractat.

Dintre oculiștii în viață vom cita pe Prof. D. Michail, care a condus mulți ani învățămîntul oftalmologic la Cluj, cunoscut mai ales prin lucrările sale de anatomie patologică oculară și concepțiile sale privind patogenia trahomului, precum și lucrările privind fiziologia glandei lacrimale pe care le-a făcut în mare parte împreună cu elevul său de atunci Prof. Vancea Petre.

Amintim deasemeni de neobosita tov. Prof. Dr. Elena Puș-cariu, fost profesoară de oftalmologie la Iași, care a studiat diferite probleme ale specialității, dar mai ales problema tumorilor ochiului și ale anexelor sale și de Prof. Nicolau-Alexandrescu, care s-a ocupat în mod deosebit de patologia glandei lacrimale.

Ultimele decenii au fost însă dominate, în special pentru învățămîntul din București, de Prof. Dr. Manolescu Dumitru, care a condus Clinica Oftalmologică a Institutului nostru, pînă în anul școlar 1953.

Talentul său didactic și interesul pe care l-a purtat totdeauna colaboratorilor și studenților, i-au adus stima și dragostea tuturor acelor care l-au avut profesor și maestru.

Preocuparea principală a sa a fost problema diagnosticului și a profilaxiei trahomului.

Poziția pe care a luat-o în diagnosticul diferențial dintre conjunctivita nodulară de etiologie necunoscută, însă netrahomatoasă și trahomul adevărat, a contribuit foarte mult atît la depistarea cît și la îngrijirea și profilaxia trahomului, altădată un adevărat flagel social și în regiunile noastre.

Oftalmologia a făcut însă un salt calitativ deosebit, odată cu schimbarea de bază a condițiilor economice și politice, după eliberarea patriei noastre de sub stăpînirea cotropitorilor fasciști și înlăturarea dela putere a burghezo-moșierimii. Progresele realizate în sectorul medical s-au făcut simțite și în domeniul specialității noastre.

Pentru a ilustra felul în care regimul dinainte de 23 August 1944 era preocupat de sănătatea publică, trebuie arătat că la acea dată existau 151 medici oftalmologi pentru întreaga populație a țării.

Dintre aceștia aproape 50 se aflau în București, iar restul în orașele universitare Cluj, Iași și centrele mai importante din țară.

Regiuni întinse, între care regiunile industriale, erau complet lipsite de specialiști. Populația rurală mai ales, rămînea cel mai adesea fără nici o îngrijire.

Bolnavii de trahom, de glaucom sau cu ulcere ale corneei ajungeau să piardă vederea numai din cauza lipsei totale de ajutor medical.

Pentru a îndrepta starea de lucruri lăsată moștenire de regimurile trecute, a fost necesară o muncă susținută care să ducă la înmulțirea și pregătirea cadrelor, organizarea terenului în raport cu noile condiții de muncă și sprijinirea muncii științifice în vederea cercetării problemelor ridicate de teren.

Munca depusă a dus la îmbunătățirea acestei stări de lucruri, ajungînd azi să dea specialității noastre profilul la care avea dreptul; iar prin înființarea Institutului de Cercetări Oftalmologice și a Institutului de perfecționare și specializare a medicilor, s-au creat condiții favorabile pentru o dezvoltare justă a specialității pentruca împreună cu alte sectoare ale medicinei să contribuie la asigurarea sănătății oamenilor muncii din țara noastră.

DESPRE ANALIZORUL OPTIC

I. P. Pavlov a numit întregul aparat anatomo-fiziologic necesar pentru a lua cunoștință cu mediul înconjurător: analizor, deoarece pe baza informațiilor primite, realitatea este analizată în raport cu poziția în mediul înconjurător a organismului respectiv asigurîndu-i astfel existența.

Orice tip de analizor este compus din trei segmente:

— **segmentul periferic**, care ia numele de receptor, deoarece recepționează contactul cu realitatea prin diferiți stimulenți specifici pentru fiecare analizor;

— **segmentul intermediar**, cuprinzînd fibrele nervoase prin care excitația din celulele senzitive născută în receptorul periferic al analizorului, sub acțiunea diferiților stimulenți specifici, este propagată la:

— **segmentul central**, în scoarța cerebrală, unde excitația se transformă în senzație, adică dintr-un fapt

fizic, într-un fapt psihic, realizînd astfel oglindirea directă a obiectelor și fenomenelor din realitatea obiectivă în creier.

Baza anatomo-fiziologică a analizorilor este reprezentată deci de sistemul nervos în care se petrec atît procese care izolează pentru organism — din complexitatea mediului — elementele sale izolate, adică procese de analiză, cît și procese de sinteză, care reunesc, contopesc aceste elemente, adică procese de sinteză.

Porțiunea optică izolează pentru organism vibrațiile luminoase, iar cea acustică pe cele sonore, etc., dar analiza superioară foarte bună se realizează numai în scoarță. Așa dar analizatorii au funcțiunea de a pune omul sau animalele respective, în relație cu lumea exterioară, informîndu-ne în fiecare moment asupra proprietăților fizice ale corpurilor, asupra multiplelor calități fixe sau schimbătoare, utile sau nocive ale mediului în care ne găsim. Porțiunea periferică a fiecărui analizor, organul de simț sau organul receptor, este mai ales sensibil la un singur fel de excitație. Pentru ochi excitantul specific este lumina, adică porțiunea vizibilă a undelor electromagnetice, cuprinse — pentru ochiul omenesc — între 400 milimicroni și 750 milimicroni.

Receptorii periferici ai analizorilor constituie astfel un transformator special al unei anumite energii într-un proces nervos.

Studiul activității de analiză alcătuiește un capitol important al fiziologiei organelor de simț. Grație reflexelor condiționate, întreg studiul funcțiunei celei mai importante a sistemului nervos și anume a funcției de analiză, devine apanajul fiziologiei pure, adică a cercetării strict obiective și științifice. Cu ajutorul lor se determină precis amploarea și bine înțeles activitatea de analiză și se stabilesc legile acestei activități.

Experimental s-a arătat indiscutabil că nucleul analizorului optic se găsește în lobii occipitali.

Intreaga scoarță cerebrală reprezintă însă un complex de analizori care se influențează reciproc, constituind astfel un analizor grandios atît al lumii exterioare cît și a lumii interioare, care conduce întreaga activitate anatomo-funcțională a

organismului în raport cu condițiile mereu schimbătoare ale acestei lumi, asigurînd astfel existența omului sau a animalului.

Pentru a putea înțelege procesele fiziologice, precum și cele patologice, care se desfășoară la nivelul analizorului optic, este necesar să cunoaștem datele de anatomie corespunzătoare.

În acest capitol vom da noțiuni anatomice sumare, urmînd ca anatomia mai detailată să fie expusă la capitolele care vor analiza fenomenele fizio-patologice ale fiecăreia dintre părțile sale constitutive.

Segmentul periferic este reprezentat **de globul ocular** și **anexele sale**, care îi asigură mobilitatea, protecția și sensibilitatea.

1. Globul ocular.

Forma e **o sferă**, avînd însă la partea anterioară aplicată o calotă sferică, de o rază mai mică ; această calotă e corneea. La extremitățile axului artero-posterior al globului, sînt cei 2 **poli : anterior** și **posterior.** Între poli este ecuatorul, situat perpendicular pe axul antero-posterior, precum și diferitele plane meridiane ce trec prin cei 2 poli.

Diametrele globului sînt : antero-posterior : 25 mm ; transversal : 23,5 mm. : vertical : 23 mm.

Globul ocular e situat în partea anterioară a cavității orbitare și menținut prin capsula lui Tenon, mușchi, nervi, vase și conjunctivă.

O linie verticală, tangentă la marginea superioară și inferioară a orbitei e tangentă și polului anterior. Marginea anterioară a peretelui intern al orbitei depășește înainte polul anterior al globului iar aceea a peretului extern rămîne înapoia planului polului anterior. Deci globul ocular e mai expus traumatismelor în partea sa externă unde e lipsit în mare parte de apărătoarea osoasă.

CONSTITUȚIA ANATOMICĂ. Globul ocular e format din **A) perete, B) conținut** (fig. 1).

A. **PERETELE** e format din 3 **membrane constituind 3 tunici** concentrice care din afară înăuntru sînt : 1. Tunica externă sau

fibroasă ; 2. Tunica medie sau vasculară ; 3. Tunica internă sau nervoasă.

1. **TUNICA EXTERNĂ** este groasă, rezistentă, fibroasă ; e opacă în cele 5 șesimi posterioare ale globului, **sclera** și transparentă în șesimea anterioară a globului constituind corneea. Intre scleră și cornee există continuitate anatomică, limita dintre aceste două membrane fiind **limbul sclero-cornean.**

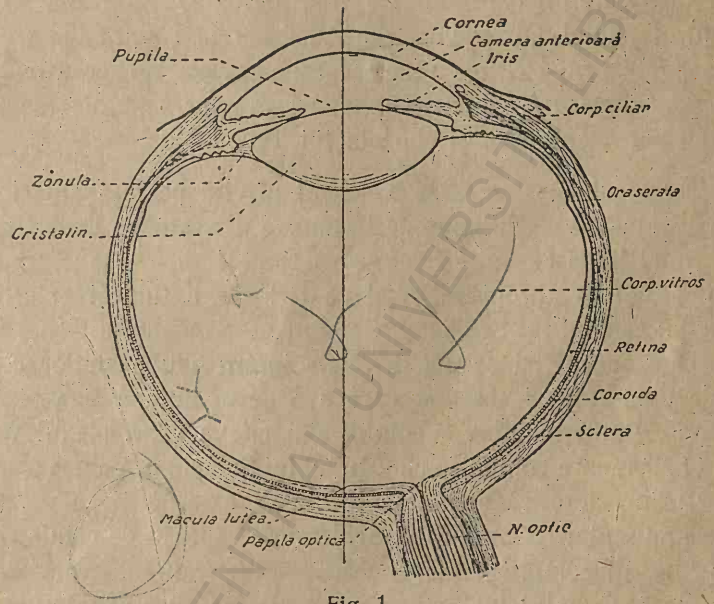

Fig. 1

2. **TUNICA MEDIE** e vasculară, pigmentară și musculoasă, fiind divizată în 3 părți care sînt (dinapoi înainte) : a) coroida, b) corpul ciliar, c) irisul.

La 4 mm. înăuntru și la 1 mm. dedesubtul polului posterior este orificiul de intrare al nervului optic în glob. La nivelul acestui orificiu straturile externe ale sclerei se continuă cu teaca durală a nervului și cu dura craniană. Straturile externe ale sclerei formează lama criblată prin care trec fascicolele nervului optic.

Imprejurul nervului optic, sclera are mai multe orificii mici (15—20) prin care trec arterele ciliare scurte posterioare și nervii

ciliari. Printre ele sînt două mai mari situate puțin mai înainte, unul înăuntru, altul în afara nervului optic, prin care trec cele 2 artere ciliare lungi posterioare.

In apropierea corneei sclera e străbătută de cîteva orificii mici prin care trec arterele ciliare anterioare, cîteva venule și canalele limfatice.

Puțin înapoia ecuatorului, sclera are 4 orificii; 2 superioare și 2 inferioare, fiecare din ele fiind situate: 2 în afară și 2 înăuntrul axului antero-posterior. Acestea sînt orificiile mijlocii ale sclerei: prin ele trec venele coroidei, vasa vorticosa sau venele vortiginoase și canalele limfatice care fac comunicarea între spațiul supra-coroidan și capsula lui Tenon.

Deschizătura anterioară a sclerei privită pe fața anterioară, e un oval cu diametrul mare de 13 mm. și diametrul mic de 12 mm. La nivelul liniei de unire sclero-corneeană (limbul) se găsește un canal situat în apropierea feței posterioare a tunicei externe a globului: canalul lui Schlemm. Canalul lui Schlemm e lățit (oval) în sensul suprafeței sclerei. Peretele intern sau posterior corespunde unui țesut trabecular care e o dependință a ligamentului pectineu. Puțin înaintea canalului sînt cîteva vase, plexul venos al lui Leber, care comunică cu canalul lui Schlemm. Venele acestea merg prin sclerotică apoi ies pe fața sa externă și se varsă în venele musculare. Canalul lui Schlemm e căptușit de celule epiteliale late. El comunică înapoi prin țesutul trabecular cu camera anterioară. Canalul lui Schlemm e considerat un canal limfatic. Cursul limfei se face din camera anterioară în canalul lui Schlemm și de aci în venele sclerale.

Partea anterioară a sclerei e acoperită de conjunctiva bulbară, In partea posterioară suprafața extern ăa sclerei corespunde capsulei lui Tenon de care e separată prin o seroasă în care circulă limfa și care constituie spațiul supra scleral sau spațiul lui Tenon.

Pe suprafața externă a sclerei, cam la 1 cm. de limb, se inseră tendoanele, celor 4 mușchi drepți ai ochiului, ceilalți 2 mușchi (oblicii) înserîndu-se mai posterior.

Suprafața internă a sclerei corespunde coroidei de care e unită prin vase și nervi și printr-un țesut celular lax **lamina fusca.**

Porțiunea anterioară a tunicei externe, **corneea,** fiind transparentă și refringentă, lasă să treacă prin ea razele luminoase în ochi și le răsfrînge; are deci rol de **mediu transparent și refringent.** Tunica externă este membrana protectoare a globului.

Tunica medie e concentrică tunicei externe.

a) **Coroida e partea posterioară** a tunicei medii, ea se întinde de la orificul de pătrundere a nervului optic în glob pînă puțin înaintea ecuatorului **cam la 6 mm. înapoia limbului** sclerocornean.

La acest nivel coroida se continuă cu corpul ciliar.

b) **Corpul ciliar** este porțiunea tunicei medii îngroșată, cuprinsă **între coroidă înapoi și iris înainte.** Privită pe secțiune are forma triunghiulară. Fața internă cuprnde 2 zone: una posterioară cu cute fine, orbiculus ciliaris: și alta anterioară cu cute mai pronunțate și umflate la extremitatea lor anterioară, în număr de 70, numite **procese ciliare.** Procesele ciliare sînt așezate împrejurul cristalinului ca niște raze formînd în ansamblul lor **coroana ciliară.**

Corpul ciliar e **constituit din:** 1) mușchiul ciliar, 2) procesele ciliare.

1. **Mușchiul ciliar** ocupă fața externă a corpului ciliar și e format în cea mai mare parte din **fibre longitudinale** situate la periferia corpului ciliar și din **fibre circulare** situate înăuntrul fibrelor longitudinale.

2. **Procesele ciliare** sînt formate din țesut conjunctiv lax și din **ghemuri vasculare.**

Corpul ciliar se termină înainte de nivelul limbului sclerocornean unde tunica medie își schimbă poziția față de tunica externă, îndepărtîndu-se și subțiindu-se totodată, pentru ca să formeze irisul, cu care se continuă.

c) **Irisul** e deci partea cea mai anterioară a tunicei medii. El e situat ca o perdea, ca un **diafragm dispus în sens frontal,** înaintea cristalinului și are în centru un **orificiu, pupila.**

Fața anterioară e foarte puțin convexă, neomogenă, cuprinzînd celule încărcate cu pigment ce dau culoarea irisului. Fața posterioară are multe cute radiare și e colorată în negru. Marginea periferică e în continuare cu corpul ciliar. Marginea internă (circonferința mică a irisului) delimitează pupila.

Tunica medie e deci perforată la cei 2 poli ; înapoi pentru trecerea nervului optic, înainte prin prezența pupilei.

Rolul tunicei medii este să ție sub dependența sa, prin marea ei vascularizație, nutriția globului, iar prin pigmentarea sa să formeze camera obscură necesară funcțiunei vizuale, porțiunea ei musculară avînd un rol important ca diafragm în actul acomodației.

3. TUNICA INTERNA, retina, e o membrană nervoasă, tunica senzorială a globului, placa impresionabilă a aparatului fotografic, continuarea nervului optic, care se întinde de la locul de pătrundere a nervului pînă la orificiul pupilei. Din punct de vedere funcțional, divizăm retina în 2 porțiuni : una posterioară sensorială sau retina propriu zisă (retina coroidiană) ce corespunde coroidei și se întinde pînă la ora serata, și una anterioară, de la ora serata înainte, ce nu mai are proprietate senzorială ; ea acoperă corpul ciliar și fața posterioară a irisului și constituie retina irido-ciliară.

Retina propriu zisă nu este aderentă de coroidă. Pe ea se vede papila optică și pata galbenă.

Papila răspunde locului de intrare a nervului optic (4 mm. înăuntru și 1 mm. dedesubtul polului posterior) și are 1,5 mm. diametru.

Pata galbenă sau macula lutea, de forma eliptică, situată în polul posterior, are în centru o depresiune numită fovea centralis.

Celulele optice (vizuale) formează numai unul din cele 10 straturi ale retinei, neuroepiteliul.

Ele stau îngropate în stratul de celule epiteliale încărcate cu pigment, care aderă de coroidă (de care îl separă o membrană hialină : membrana lui Bruch).

Celulele sensitive sînt de două feluri : unele cu aspect de bastonașe și altele cu aspect de conuri.

Celulele bastonașe sînt în număr mai mare (cca 75.000.000), celulele conice sînt mai puțin numeroase (7.000.000).

Celulele bastonașe ocupă în special periferia retinei, iar celulele conice centrul ei. În regiunea polului posterior la macula lutea sau regiunea maculară, nu găsim decît conuri.

B. CONȚINUTUL GLOBULUI

Globul conține o serie de **medii transparente și refringente** ce permit trecerea razelor luminoase și pe cari în acelaș timp le resfrîng, încît imaginile să se facă pe retină.

Deci pe lîngă cornee care și ea e un mediu transparent și refringent mai avem :

1. **Umoarea apoasă**, lichid asemănător cu limfa, numit și **limfa endoculară** ; ea ocupă camerele ochiului și îmbibă vitrosul.

E un mediu transparent, nu și refringent.

2. **Cristalinul, o lentilă biconcavă**, cuprins într-o **capsulă numită cristaloidă**, menținut în poziție printr-un sistem de fibre ce constituiesc **zonula lui Zinn** și care se fixează pe regiunea ciliară. Cristalinul e situat înapoia irisului și pupilei și înaintea corpului vitros. E **cel mai important mediu refringent.**

3. **Corpul vitros e o masă gelatinoasă, învelită într-o membrană numită hialoidea.** El ocupă spațiul cuprins între cristlin și retină.

Spațiul dintre cornee și cristalin este despărțit în două camere de către diafragmul irian :

Camera anterioară cuprinsă între fața posterioară a corneei fața anterioară a irisului și parte din fața anterioară a cristalinului.

Camera posterioară cuprinsă între fața posterioară a irisului și fața anterioară a cristalinului.

Ambele camere sînt pline cu umoare apoasă.

IRIGAȚIA GLOBULUI OCULAR

1. **ARTERELE** provin toate din **oftalmica.**

a) **Artera centrală a retinei**, intră în nervul optic și cu el intră în ochiu ; ea irigă nervul optic și retina.

b) **Arterele ciliare scurte posterioare** se distribuie coroideĭ.

c) **Ciliarele lungi posterioare** și **ciliarele anterioare** irigă corpul ciliar și irisul.

2. **VENELE GLOBULUI** sînt:

a) **Vena centrală a retinei** pentru retină și nerv.

b) **Venele ciliare anterioare** și **posterioare** pentru tunica medie.

c) **Patru vene vortiginoase** cari duc sîngele din coroidă.

3. **LIMFATICE** propriu zise nu sînt în glob. Limfa endoculară circulară liberă prin elementele anatomice și se adună în camerile ochiului.

Mediile transparente nu au vase.

Ele se nutresc prin osmoză, grație umorului apos, care este produs de procesele ciliare și care inbibă corpul vitros, scaldă cristalinul pe ambele fețe și umple camera anterioară, venind în contact cu fața posterioară a corneei.

In afară de aceasta corneea este nutrită tot prin osmoză și de plasma care provine din ansele vaselor profunde din limbul sclero-corneean.

Nervii globului.

a) Nervii motori provin din perechea III-a (oculo-motorul comun) printr-o ramură ce intră în ganglionul oftalmic (rădăcina motrice a acestuia). Din ganglioni ies nervi ciliari scurți posteriori ce conțin fibre motorii. Acestea inervează mușchiul ciliar care realizează acomodația și parte din mușchii motori ai globului (dreptul intern, inferior și superior, micul oblic și ridicătorul pleoapei superioare).

b) Nervii sensitivi provin din perechea V-a, trigemen, prin oftalmic, trecînd prin ganglionul oftalmic (rădăcina sensitivă), ajung la glob pe drumul nervilor ciliari scurți, precum și direct din nazal prin ciliarii lungi.

c) Nervii simpatici provin din ganglionul oftalmic și urmează traectul nervilor ciliari.

d) Parasimpaticul ocular este constituit din fibre cuprinse în oculo-motorul comun și în facial.

Pentru amănunte vezi „Aparatul senzitiv" și „Aparatul vegetativ",

2. Anexele globului

a) Sprîncenele: două proeminențe curbe avînd peri, situate deasupra pleoapelor.

b) Pleoapele: văluri musculo-membranoase așezate înaintea bazei orbitei ce protejează organul vizual. Avem o pleoapă superioară și una inferioară unite prin comisuri și despărțite prin despicătura palpebrală.

c) Aparatul lacrimal: glanda lacrimală, care secretă lacrimile, situată în partea supero-externă a orbitei și căile lacrimale, o serie de conducte situate în unghiul intern al ochiului care transportă lacrimile în fosele nasale.

d) Musculatura externă: șase mușchi (4 drepți, 2 oblici).

e) Orbita: cavitate osoasă la formarea căreia iau parte oase ale craniului și ale feței, care comunică cu cavitatea craniană, fosele nasale și pterigomaxilară și care e tapisată de periost.

f) Conjunctiva: membrană mucoasă ce reunește globul cu pleoapele căptușind fața posterioară a acestora și parte din cea anterioară a globului.

Detalii anatomice asupra anexelor se vor da la capitolele respective (patologia anexelor).

Segmentul intermediar.

Segmentul intermediar al analizorului optic, începe în retină, imediat în continuarea celulelor sensitive care constituie neuroepiteliul.

Cilindraxii neuroepiteliului se articulează cu cilindraxii unor celule nervoase, numite celule bipolare, deoarece în partea opusă prezintă tot un cilindrax.

Prin acest de al 2-lea cilidrax celulele bipolare se articulează cu dendridele celulelor ganglionare ale retinei. Dela celulele ganglionare pleacă cilindraxii care formează fibrele nervului optic.

Ele sînt în număr de aprox. 800.000. Numărul mic de fibre este datorit faptului că celulele vizuale se grupează mai multe pentru o singură fibră. Această grupare cuprinde un număr mai mare de elemente spre periferia retinei și din ce în ce mai puține spre centrul ei, unde conducerea se face individualizat, pentru fiecare celulă conică.

Fibrele nervoase strînse în nervul optic se îndreaptă spre creier.

Nervii optici se întîlnesc deasupra hipofizei unde se produce o încrucișare parțială. Fibrele externe își continuă drumul de aceiași parte, cele interne se încrucișează. Această regiune formează **chiazma nervului optic.** După încrucișare, fibrele directe și cele încrucișate formează bandeletele optice, care se opresc la ganglionii genunchiați externi din diencefal. Aci se întrerup și se articulează cu celulele din ganglioni unde se separă fibrele papilare care merg la tuberculii cuadrigemeni anteriori. Cilindraxii, care continuă aceste celule, formează radiațiile optice (ale lui Graziolet) și trecînd prin zona lui Wernicke, ele ajung la **segmentul central al analizorului optic,** din scoarța cerebrală.

Regiunea din scoarță unde se termină aceste fibre poartă numele de **arie striată.** Fibrele se termină pe cele două buze ale scizurii calcarine, iar fibrele care corespund regiunei maculare, se termină în polul occipital, la 2—3 cm. înaintea scizurii.

Noțiuni de embriologie.

Desvoltarea ochiului începe foarte curînd în viața embrionară. După a doua săptămînă apar la extremitatea anterioară a tubului cerebral, două hernii laterale, simetrice față de axul median.

Ele constituie două vezicule legate de cavitatea tubului cerebral (ventricolul al 3-lea), **veziculele optice.** Veziculele sînt îmbrăcate de mezenchim iar la exterior de ectoderm.

Ectodermul se îngroașe în dreptul porțiunei celei mai proeminente a veziculei. La acest nivel vezicula se înfundă ca un deget de mănușe luînd forma de cupă : **cupa optică.**

Porțiunea îngroșată a ectodermului se desparte de această membrană și pătrunde în cupă. Din ea se va dezvolta cristalinul. Peretele extern al cupei formează stratul pigmentar al retinei, iar peretele intern celelalte 9 straturi și corpul vitros. Canalul dintre fosta veziculă optică și cavitatea tubului cerebral se umple cu cilindraxii stratului ganglionar al retinei, care părăsesc prin acest loc cupa optică îndreptîndu-se spre creier. Se formează astfel nervul optic.

Cupa optică crește în toate direcțiile în afară de partea inferioară, unde rămîne o deschizătură prin care mezenchimul din jur pătrunde în ochi. Această deschizătură se închide după prima lună. Mezenchimul dă naștere, în jurul cupei optice, membranei exterioare a ochiului (sclera și corneea), și membranei vasculare (uveea), iar în interiorul cupei, unei artere, artera corpului vitros sau artera hialoidiană, care ocupă partea centrală — ca un canal — a vitrosului (canalul lui Cloquet). Din artera hialoidiană se despart numeroase vase care formează în jurul cristalinului o rețea vasculară (tunica vasculară a cristalinului) ocupînd și cîmpul pupilar. Ea se anastomozează și cu vasele din cercul mic arterial al irisului.

Camera anterioară apare în luna V-a ca o fantă între cornee și irisul rudimentar.

Tunica vasculară a cristalinului cu artera hialoidă precum și membrana pupilară dispar la sfîrșitul lunei a VIII-a a vieții intrauterine.

Deci sclera, corneea, irisul, corpul ciliar și coroida au origine mezodermică. Cristalinul, retina și nervul optic au origină ectodermică.

Pleoapele, conjunctiva și aparatul lacrimal, sunt organe ecto-mezodermică.

Anomaliile congenitale ale ochiului.

La naștere globul trebuie să fie complet format, ca și la vîrsta adultă și să aibă aproximativ 2/3 din volumul lui din vîrsta adultă. Desvoltarea maximă se produce în jurul vîrstei de 6 ani.

Turburările în desvoltarea ochiului în viața intrauterină provoacă malformații, unele lipsite de importanță, iar altele urmate de consecințe grave pentru funcția globului ocular.

La naștere ochiul poate fi prea mare : **macroftalmie** ; sau prea mic ; **microftalmie.** Uneori poate lipsi cu totul : **anoftalmie.**

Macroftalmia este deseori numai aparentă ; în realitate corneea este prea mare : **macrocornee.**

Dar cele mai multe turburări în desvoltarea ochiului sînt datorite neînchiderii parțiale sau totale a deschizăturii cupei optice. Dacă rămîne deschisă partea anterioară, diafragmul irian are o lipsă de substanță în partea inferioară : **colobomă iriană congenitală** (spre deosebire de coloboma prin secționarea unei porțiuni de iris : colobomă operatorie).

Dacă rămîne deschisă partea posterioară apare o colobomă a coroidei cu vîrful spre nervul optic. In acest caz se produce scăderea de vedere dacă malformația interesează regiunea centrală retiniană. Deobicei asemenea ochi au și defecte de construcție optică. Dacă numai un ochi prezintă asemenea malformațiuni, acesta ajunge cu timpul **ambliop** (vederea este scăzută și neinfluență de corecția optică), prin inhibiție continuă a excitației vizuale plecată de la el (vezi strabismul).

Alte malformații pot fi :

Persistența arterei hialoide. Pot rămîne resturi fine fără importanță pentru funcția ochiului ; alteori însă artera ajunge pînă aproape de cristalin și vederea este scăzută.

Persistența membranei pupilare. Deobicei rămîn cîteva fire care se prind de guleraşul irisului, fără importanță pentru funcția vederei.

Aniridie. Lipsa totală a irisului. Produce fotofobie și uneori apar complicații grave prin jena în circulația umoarei apoase datorită nedezvoltării unghiului sclero-corneean.

Albinism. Lipsa pigmentului din uvee. Provoacă deasemenea fotofobie.

Cristalinul poate să nu fie instalat în loja lui : **ectopia cristaliniană** ; sau să nu fie transparent : **cataractă congenitală.**

Se va reveni la fiecare capitol asupra malformațiilor congenitale.

Privitor la fiziologia organului vizual vom menţiona următoarele:

1. Protecţia globului este datorită următoarelor anexe:

Pleoapele, care apără corneea. În timpul zilei, atunci cînd ochiul este deschis se produce clipirea, (contracţie reflexă şi de scurtă durată a orbicularului pleoapelor), care asigură umectarea suprafeţei corneei. Închiderea reflexă a pleoapelor apără deasemeni ochiul de corpi străini. Ocluziunea pleoapelor este asigurată de muşchiul orbicular, inervat de facial, iar deschiderea lor de ridicătorul pleoapei superioare, inervat de oculo-motorul comun.

Aparatul lacrimal (glanda şi căile de scurgere a lacrimilor). Glanda fabrică lacrimile necesare umectării corneei şi a conjunctivei, iar căile lacrimale servesc la scurgerea excesului de lacrimi în nas. Mecanismul de producere a lacrimilor şi de scurgere a lor prin căile lacrimale se vor studia la fiziopatologia aparatului lacrimal.

2. Sensibilitatea este sub dependenţa trigemenului (vezi capitolul Sensibilitatea organului vederii).

Reflexe cu punct de plecare ocular.

Datorită inervaţiei sale senzitive teritoriul ocular este punctul de plecare a numeroase reflexe dintre care vom menţiona pe cele mai importante.

Reflexul palpebral este de două feluri:

Reflexul senzorial consistînd în producerea unei clipiri cînd apropiem brusc un obiect de ochi.

Reflexul senzitiv cînd clipirea se produce în urma atingerii corneei ori cît de uşor. De exemplu un fir de vată sau de păr.

Clipitul obişnuit din timpul zilei este deasemeni un reflex senzitiv. El este datorit uscării suprafeţei corneei, care provoacă iritarea fibrelor trigeminale.

Aceste reflexe sînt reflexe de apărare. Pentru reflexul senzorial calea centripetă trece prin nervul optic iar calea centri-

fugă prin facial. Pentru reflexul senzitiv calea aferentă trece prin trigemen iar cea eferentă tot prin facial.

3. **Nutriția globului** este asigurată de circulația uveală și retiniană. Sîngele nutrește părțile vasculare ale globului, iar umoarea apoasă (limfa endoculară) de proveniență sanghină nutrește părțile avasculare adică mediile transparente. Ea este produsă la nivelul proceselor ciliare.

Mediile transparente nu au vase. Ele se nutresc prin osmoză, grație umoarei apoase care este produsă de procesele ciliare și care îmbibă corpul vitros, scaldă cristalinul pe ambele fețe și umple camera anterioară venind astfel în contact cu fața posterioară a corneei. În afară de aceasta corneea mai este nutrită tot prin osmoză și de plasma care provine din ansele vaselor profunde din limbul sclero-cornean (arterele ciliare anterioare).

Lichidele endoculare (sîngele și umoarea apoasă) exercită presiune asupra pereților globului: **tensiunea intraoculară**, care trebuie să nu depășească valoarea tensiunei din capilarele retinei (20—25 mm Hg) pentru a nu împiedica circulația retiniană, cum se întîmplă în glaucom.

4. **Motilitatea globului** este asigurată de 4 mușchi drepți și 2 mușchi oblici. Grație felului cum este dispusă inserția acestor mușchi pe scleră, globul ocular poate fi mișcat în diferite direcții. Acești mușchi alcătuiesc musculatura extrinsecă.

În interiorul ochiului există deasemeni mușchi cuprinși în corpul ciliar care asigură funcția acomodației (mușchiul ciliar) și mușchi cuprinși în iris care asigură contracția și dilatația pupilei. Acești mușchi alcătuiesc musculatura întrinsecă.

Protecția globului, sensibilitatea, nutriția sau motilitatea pot suferi o serie de turburări care vor fi studiate la capitolele de fiziopatologie corespunzătoare.

5. Funcția vederii.

Transformrea energiei luminoase într-un proces nervos — excitația luminoasă — se petrece la nivelul retinei, reprezentînd prima treaptă în realizarea funcției vizuale. La realizarea acestei funcțiuni însă ia parte analizorul optic în totalitatea lui, precum și întreg analizorul reprezentat de scoarța cerebrală, grație că-

reia senzațiile care se nasc în globul occipital nu rămîn fotografii izolate fără sens ci sunt integrate în tot procesul cunoașterii la care contribuie atît primul cît și cel de al doilea semnalizator.

Pentru a înțelege felul în care se realizează funcțiunea vizuală, este necesar să urmărim evoluția și desvoltarea analizorului optic din punct de vedere filogenetic.

Ochiul animalelor și al omului nu are construcția lui complexă grație unei puteri supranaturale care l-a creat pentruca să poată vedea. În procesul de adaptare la condițiile mediului exterior s-au dezvoltat în epidermul organismelor vii diferite aparate care ajută la perceperea diferitelor forme ale energiei materiale.

Ochiul reprezintă, după cum arată Cravcov*) adaptarea la perceperea energiei luminoase a organismelor, începînd dela formele cele mai simple, pînă la om. Această adaptare se manifestă la organismele inferioare prin diferențierea unor celule din tegument, care ajung astfel sensibile la lumină (la viermi). Aceste organisme reduc analiza realității sub acțiunea energiei luminoase numai la perceperea stimulusului luminos.

Pe o treaptă zoologică mai ridicată (la moluște) găsim un organ fotosensibil, compus din cîteva celule, care au la capăt un cil sau un bastonaș, iar la celălalt o prelungire cilindraxilă, care ajunge la un centru nervos. Prin apariția centrului nervos, excitația celulelor sensitive dă organismului posibilitatea de a se orienta în mediul înconjurător — începe să perceapă direcția din care vine lumina. Aceasta este cea mai simplă structură a unui organ receptor. Este constituit dintr-un singur neuron.

La animale și la om, găsim această dispoziție pentru organul receptor olfactiv. De la celulele sensitive pornește un cilindrax care se termină în bulbul olfactiv, fără întrerupere.

La organismele mai desvoltate, organul receptor al energiei luminoase se complică, după cum se complică și legătura lui cu centrii nervoși.

Celulele sensitive încep să fie protejate de formațiuni care le înconjoară, apare cristalinul (diferențiat tot din celulele ectodermice) unele celule sensitive se diferențiază pentru perceperea formelor și a culorilor; iar cristalinul servește pentru a con-

centra energia luminoasă asupra acestor celule (la reptile inferioare, triton). Legătura nervoasă cu centrul, a neuronului senzitiv, se face prin intermediul unei celule cu 2 cilindraci: celula bipolară; unul vine în contact cu celula senzitivă, celălalt cu centrul nervos. Această dispoziție dă mai multe posibilități celulelor senzitve și centrului nervos în perceperea energiei luminoase; Încep procese rudimentare de stabilire a reflexelor condiționate prin asocierea perceperei luminoase cu perceperea de sub alte forme; tactilă, gustativă, auditivă.

La om se păstrează acestă dispoziție pentru senzația gustativă, auditivă și pentru senzația de echilibru. Pe măsură ce organismele s-au desvoltat în scara zoologică sub influența adaptării la mediul înconjurător, organul receptor al analizorului vizual ca și întreg analizorul s-a perfecționat tot mai mult ajungînd pînă la forma complicată pe care o are la animalele superioare și la om.

Celulele sensitive cuprinse în membrana sensitivă din organul receptor, adică din retină, la animalele superioare și la om, sînt legate de centrul nervos prin doi neuroni, adică prin celulele bipolare și prin celulele ganglionare, cuprinse tot în retină.

Cilindracșii acestor celule ajung prin căile descrise la anatomia segmentului intermediar al analizorului optic, pînă la ganglionii genunchiați externi, unde se întrerup. Aci se formează sinapse între cilindracșii celulelor ganglionare din retină, celulele ganglionului genunchiat extern din diencefal de la care pleacă cilindracșii, care ajung la scoarța cerebrală (în reg occipitală).

O parte din cilindracșii celulelor ganglionare din retină intră în compoziția pulvinarului din talamus, iar parte în corpii cuadrigemeni anteriori.

De altă parte, între celulele bipolare, există celule nervoase care au numai dendride și care servesc ca celule de asociație între celulele bipolare.

Prin această dispoziție se asigură și se perfecționează perceperea excitației luminoase, care în scoarța cerebrală se transformă în senzație de vedere. Adică dintr-un fapt fizic se ajunge la un fapt psihic.

Prin urmare, evoluția materiei vii sub influența energiei din mediul înconjurător face ca contactul cu realitatea a animalelor inferioare reprezentat numai prin excitație, să ajungă la reflectarea conștientă a realității obiective prin transformarea la nivelul scoarței cerebrale a excitației în senzație. Insă este de la sine înțeles că „o imagine nu poate exista fără obiectul reflectat. Obiect însă există, independent de cel în care se produce imaginea lui" (V. I. Lenin materialism și empirio-criticism. Ed. P.M.R. pag. 68).

Acest fel de a interpreta dezvoltarea organelor receptoare ale diferiților analizori cu care luăm cunoștință de lumea înconjurătoare deschide largi perspective dezvoltării cercetărilor în cunoașterea realității obiective pentruca astfel să o stăpînim și să o dirijăm după nevoile noastre. Această concepție se opune agnosticismului, care neagă posibilitatea pentru om de a cunoaște natura, socotind că organele noastre de simț nu reproduc realitatea obiectivă ; că realitatea există numai prin senzațiile noastre. (Barkley, Mach, Avenarius). Ei privesc organele de simț constituite independent de influențele lumii exterioare, de care luăm cunoștință în raport cu posibilitățile anatomice și funcționale ale acestor organe.

Poziția lui Iohanes Müller, fiziologul german de la începutul sec. al XIX-lea, servindu-se de argumente pseudo-științifice, a influențat cel mai mult gîndirea fiziologilor pînă în zilele noastre.

Iohanes Müller a formulat legea „energiei specifice", după care oricare substrat viu, reacționează față de diferiți excitanți într-un fel „specific" lui, însă independent de caracterul calității acestor excitanți.

Insăși Helmholz, celebrul său elev, bazat pe imperfecțiunile ochiului ca aparat optic, a susținut această teză reacționară, care frînează evoluția științei.

„Felul în care se va manifesta excitația nervului, adică prin contracția mușchiului sau prin eliminarea secreției glandulare, sau printr-un anumit gen de senzație, va depinde de felul nervului, care a fost supus excitației".

Genul de senzație, care se obține prin excitația nervului senzitiv, indiferent dacă este vorba de perceperea luminei sau sune-

tului, de senzația tactilă, perceperea unui miros sau a unui gust, va depinde numai de simțul căruia îi corespunde nervul excitat, iar nu de modul de excitație".

Concepția lui Müller neagă astfel acțiunea lumei exterioare asupra evoluției organismului. Pentru a explica apariția și desvoltarea organului de simț trebuie să recurgem la necunoscut, la misticism, la idealism.

Concepția materialist-dialectică asupra lumii, elaborată de clasicii marxismului, Marx, Engels, Lenin, Stalin, au reușit să readucă știința pe făgașul ei material.

Iar, în procesul cunoașterii și a poziției organismului în mediu, Secenov a putut să arate la sfîrșitul secolului trecut, că organismul uman reprezintă unul din elementele naturei cu care formează un tot. El a formulat teoria despre unitatea naturii fiziologice a senzațiilor interne (organice) și a celor externe „activitatea nervoasă superioară se formează la animal printr-o îmbricare determinată și continuă a factorilor din ambele medii" (Bîcov R.S.M. pag. 69, 1952) răsturnînd astfel teza lui Bichat despre independența și funcționarea separată a celor 2 sfere organice: somatică și psihică.

I. P. Pavlov și elevii săi aplicînd în studiul fiziologiei sistemului nervos metoda reflexelor condiționate, a putut verifica și cerceta pe baza unui imens material, raportul care există între realitatea obiectivă și oganismul omenesc și reflectarea ei în scoarța cerebrală cu ajutorul analizorilor.

Vom vedea în studiul fiziologiei funcției vederii, că această funcție nu se poate realiza decît dacă există integritatea părților componente ale analizorului vizual, deoparte, și dacă legăturile condiționate care se formează în decursul vieții, între analizorul vizual și ceilalți analizori, sînt păstrate. Astfel, imaginile vizuale ale mediului înconjurător nu folosesc cu nimic organismului în raporturile lui cu acest mediu.

VII.
STIMULUSUL LUMINOS

Organul receptor al analizorului vizual cuprinde celule sensitive care sînt impresionate de stimulusul specific al analizoru-

lui vizual, adică energia luminoasă, dar orice altă energie care vine în atingere cu celulele vizuale poate naşte senzaţie vizuală. O lovitură pe globul ocular (se văd „stele verzi"), un curent electric, turburări asfixice datorită întreruperii circulaţiei arteriale (spasme arteriolare sau capilare), pot naşte senzaţii de lumină numite **fosfene.**

Însă aceşti stimulenţi nu sînt specifici. Ei nu pot da naştere decît unei senzaţii brute, nediferenţiate, de lumină, iar energia necesară stimulării pe această cale a celulelor senzitive vizuale trebuie să fie mare.

Energia luminoasă este stimulusul specific al celulelor vizuale deoarece excită celulele senzitive în cantitatea cea mai mică, iar excitaţia duce la senzaţii diferenţiate, trecînd de la sensibilitatea pentru diferite grade de lumină la simţul formei şi al culorilor.

Acest stimulus specific este reprezentat de energia electromagnetică, cuprinsă între 400—750 milimicroni lungime de undă şi cuprinzînd oscilaţiile de la 750.000—400.000 miliarde secunde adică vibraţii de „lumină". Această porţiune nu reprezintă decît una din cele 80 de octave ale energiei radiante care cuprinde oscilaţii cu lungime de undă mergînd dela cîţiva km (T.S.F.) la valori infinit de mici cum sînt acelea ale radium-ului (fig. 2).

Energia luminoasă poate ajunge la celulele senzitive vizuale de la focarul de lumină, sau poate fi reflectată de obiectele din mediu. Reflectarea energiei luminoase însă nu se face la fel de pe toată suprafaţa obiectelor şi aceste diferenţe servesc la perceperea formelor.

Oscilaţiile vizibile constituie spectrul solar care poate fi descompus în cele 7 culori cuprinse în discul lui Newton şi care, amestecate între ele, dau culoarea albă. Fiecare culoare corespunde unei lungimi de undă. Întinderea spectrului solar poate varia în raport cu intensitatea luminoasă şi dela individ la individ, după starea de excitabilitate a celulelor vizuale şi după exerciţiul pe care îl are individul respectiv. Astfel, violetul poate coborî pînă la 313 milimicroni iar roşu să ajungă pînă la 835 milimicroni.

Pentru ochiul adaptat la lumină, spectrul pare mai luminos în porțiunea corespunzînd galbenului (565 milimicroni) iar pentru ochiul adaptat la întuneric, apare mai luminos în porțiunea corespunzînd culorii albastru-verde (500 milimicroni).

De altă parte, radiațiile spectrului nu ajung în același fel pe retină. Cornea și cristalinul opresc razele ultraviolete, adică radiațiile invizibile, care au o lungime de undă mai mică decât extremul violet. Aceste radiații în cantitate prea mare, pot da arsuri superficiale (la sudura electrică). Deasemeni cristalinul oprește razele infra-roșii, adică razele care au lungimea de undă mai lungă decîte roșul, lăsînd să treacă razele roșii. Aceste raze, în cantitate prea mare, pot produce pierderea de transparență a cristalinului (cataracta). Acest pericol există pentru lucrătorii din industria sticlei sau acei care lucrează în industrii ce utilizează cuptoare cu temperatură înaltă (oțelării, forje, laminoare).

Spectrul variază după focarul care emite energia luminoasă (de exemplu: sodiul încălzit dă culoarea galbenă, iar cobaltul culoarea portocalie)

In acest fel se poate determina compoziția chimică a aștrilor cerești și s-a putut demonstra că ei cuprind aceleași elemente ca și pămîntul sau soarele, demonstrîndu-se și prin acest mijloc unitatea materiei.

Luminile monocromatice (porțiuni din spectru care corespund unei singure culori) au indici de refracție deosebiți în mediile optice ale ochiului așa încît ochiul poate fi miop pentru roșu și hipermetrop pentru albatsru, dacă aceste culori stimulează izolat retina.

VIII

Modificările obiective ale analizorului optic sub acțiunea stimulusului luminos.

Sub acțiunea stimulusului luminos se petrec la nivelul retinei o serie de transformări fizico-chimice, avînd ca rezultat naș-terea excitației luminoase, care ajunge prin căile nervoase de conducere la scoarța cerebrală unde dă naștere senzației de vedere.

La nivelul retinei.

1. Modificări anatomice.

În retina animalelor superioare și la om, nu se produc modificări anatomice sub acțiunea luminei. În retina animalelor inferioare (broaște, amfibii, păsări) se produce o adevărată deplasare a prelungirilor celulare încărcate de pigment care îmbracă și protejează astfel celulele vizuale, La unii pești celulele vizuale își pot schimba forma sub acțiunea energiei luminoase: conurile se micșorează iar bastonașele se lungesc.

2. Modificări electromotorii.

Cercetările făcute în acest sens au arătat că se pot produce curenți de acțiune în retină sub influența stimulusului luminos, la fel ca și în alți nervi din organism, sub influența stimulusurilor specifice. Studiul acestor curenți au adus o serie de lămuriri în problema fiziologiei retinei. Grație lor, se pot înscrie retinograme care au azi o mare importanță în studiile experimentale și pentru determinarea valorii funcționale a retinei și nervului optic.

3. Modificările chimice.

Celulele vizuale cuprind o substanță chimică care se descompune sub acțiunea luminei și se reconstituie la întuneric. Din acest motiv, această substanță ia numele de substanță fotochimică*). Ea este diferită pentru bastonașe și conuri. Substanța fotochimică a bastonașelor este **purpura**. Ea a fost descoperită de H. Müller în 1851, dar faptul că se decolorează la lumină și se recolorează la întuneric, a fost descoperit de Boll în 1876. Purpura este formată din Vitamina A și o proteină.

Substanța fotochimică a conurilor, numită **iodopsină**, a fost descoperită de Studnitz în 1936. În compoziția ei se găsește deasemeni Vitamina A și substanțe proteice; în timp ce la

---

*) După cum arată Smirnov N. Oftanuologhii N0.4. Din 1952, Procesul de descompunere a substanței foto-chimice din celulele vizuale se face paralel cu procesul de recostituire,fiind legate unul de altul și depizînd de intensitatea luminei. Cu cît lumina este mai intensă, predomină procesul de descompunere; cu cît lumina este mai slabă, cu atît predomină procesul de refacere a substanței fotochimice.

bastonașe, pentru a se face regenerarea, este necesar ca ele să rămînă în contact cu epiteliul pigmentar care le asigură vitamina A, substanța fotochimică din conuri se poate regenera fără a fi în contact cu stratul pigmentar. Din acest motiv, retina deslipită de stratul pigmentar pierde sensibilitatea bastonașelor dar poate păstra sensibilitatea regiunei maculare.

Sub acțiunea luminei, purpura — din bastonașe — se descompune într-o substanță carotenoidă: retinenul și o proteină. Obiectiv, ea se albește. Dacă lumina acționează mai mult timp, atunci retinenul se degradează și el și se ajunge pînă la Vitamina A. Cu cît descompunerea substanței fotochimice a mers mai departe, cu atît perioada de regenerare este mai lungă.

Vitamina A necesară acestei regenerări este produsă de celulele epiteliului pigmentar. Iată de ce, în bolile care distrug acest epiteliu (choroidita) sau în bolile de ordin general care împiedică acumularea de vitamină A în ficat (hepatite, carențe alimentare) se produce o dispariție a purpurei și o pierdere de sensibilitate a bastonașelor. Aceasta se traduce subiectiv prin scăderea sensibilității la lumină (hemeralopie).

Iodopsina din conuri se descompune deasemeni sub acțiunea luminei, dar vitamina A, necesară reconstrucției, este adusă prin circulație. Substanța fotochimică din conuri cuprinde trei caractere deosebite pentru cele trei culori de bază. In timp ce descompunerea substanței fotochimice în bastonașe este mult mai rapidă ca la conuri (de 25 ori), refacerea se face la conuri mai repede decît la bastonașe. La conuri perioada de regenerare este de două ori mai lungă decît aceea de descompunere (1/15—1/20 de secundă) la bastonașe ea este de 2000 ori mai lungă (3/4 de oră). Prin descompunerea substanței fotochimice se eliberează energia care produce o diferență de potențial între celula și fibra nervoasă. Această diferență de potențial provoacă un curent de acțiune: excitația, care pleacă prin căile nervoase spre centru propagîndu-se din aproape în aproape ca și combustia unui cordon de mină.

La nivelul căilor de conducere și a scoarței cerebrale.

In nervul optic trecerea influxului nervos se face sub formă de explozii succesive, într-un interval de aproape o zecime de secundă.

Incă nu este bine stabilit ce se petrece la nivelul scoarței din punct de vedere obiectiv, însă din punct de vedere subiectiv studiile funcțiunei nervoase superioare, a căror bază a fost pusă de savantul sovietic I. P. Pavlov, duc la lămurirea problemei nașterei și evoluției senzației de vedere.

Diferitele turburări fizio-patologice care se pot petrece la nivelul globului ocular și în special al retinei, după cum și turburările fiziopatologice, care se pot petrece la nivelul căilor de conducere sau la nivelul scoarței cerebrale, împiedică realizarea senzației de vedere.

Studiul acestor turburări se va face în capitolele respective.

Oftalmologia se ocupă de aproape de turburările fiziopatologice ale organului receptor al analizorului optic: globul ocular.

Turburările care se petrec la nivelul căilor de conducere sau a scoarței cerebrale sînt de domeniul neurologiei, însă — după cum s-a arătat — ele se manifestă deseori — în primul rînd — prin modificări obiective, care pot fi constatate la nivelul ochiului (stază papilară; atrofie de nerv optic), sau prin turburări subiective, care sînt foarte valoroase pentru localizarea leziunii (de ex. hemianopsiile).

IX

Caracterele subiective ale senzației vizuale.

Să vedem acum care sînt datele subiective reprezentate de senzația vizuală, în raport cu variațiile pe care le poate suferi excitația vizuală pînă ajunge la scoarță și în raport cu propagarea la care este supusă aci, înainte de a se transforma în senzație.

Am văzut că stimulusul luminos este considerat ca specific pentru celulele vizuale deoarece acționează în cantitatea cea mai mică, iar excitația pe care o provoacă duce la senzația specifică a analizorului vizual: senzația de vedere. Dar, energia luminoasă necesară pentru a da naștere unei excitații în celulele vizuale, care să se transforme în senzație, variază și ea după condițiile în care ajunge la celulele vizuale, adică în funcție de lărgirea pupilei, de zona retiniană atinsă, de durata stimulusului, de frecvența de repetiție, de starea anterioară a retinei atinse (expusă sau nu la lumină), etc.

Variațiile în acțiunea stimulusului luminos asupra celulelor vizuale, dau naștere la trei aspecte deosebite în funcția vizuală și anume:

1. senzația luminoasă, adică perceperea diferenței între diferite grade de lumină care se realizează cu ajutorul purpurei din bastonașe.
2. senzația de formă.
3. senzația de culoare, care se realizează cu ajutorul iodopsinei din conuri.

Amîndouă aceste din urmă reprezintă o perfecționare a funcției vizuale față de senzația de lumină.

Să analizăm pe rînd condițiile în care iau naștere cele 3 tipuri de senzații ale funcției vizuale.

1. Percepția luminei sau senzația luminoasă.

Intensitatea. Pentru a se putea ajunge la perceperea luminei este necesar ca stimulusul care ajunge la retină să reprezinte un minimum sub care excitația celulei senzitive nu se produce, adică să reprezinte o anumită intensitate a energiei luminoase. Această valoare minimă a energiei luminoase necesară ca să poată naște senzația de lumină este pentru bastonașe a suta milioana parte dintr-o lumînare standard. Aceasta echivalează cu vizibilitatea sateliților lui Jupiter (stele de mărmea VI-a) sau cu lumina unei lumînări aflate la 27 km. distanță (pentru un ochi adaptat la întuneric).

Pentru conuri este necesară o intensitate luminoasă de 200 de ori mai mare.

Limita maximă de intensitate luminoasă după care apare senzația de orbire este de 100.000 lumînări standard, adică lumina dată de un focar de 6000° la distanța soarelui. Iată dece este periculos a privi drept în soare. Dacă această intensitate luminoasă acționează asupra retinei timp mai îndelungat (cîteva minute) se pot produce arsuri de cele mai multe ori ireversibile, care duc la pierderea acuității vizuale.

Intensitatea de lumină necesară pentru a da naștere unei excitații luminoase variază cu suprafața de retină atinsă. Dacă suprafața este mică, stimulusul trebuie să fie intens; dacă suprafața este mare stimulusul poate fi mai slab, uneori chiar sub valoarea minimă necesară, pentru a putea fi excitată celula vizuală.

In acest caz, excitația poate totuși lua naștere, dacă suprafața de retină atinsă este suficient de mare pentru ca stimulusurile insuficiente (subliminare) a mai multor celule, care corespund aceleiași fibre nervoase, să se însumeze și să ajungă la valoarea necesară provocării unui curent de acțiune în fibra nervoasă.

Durata.

Pentru a se ajunge la o excitație luminoasă este de asemenea necesar ca stimulusul să aibă o anumită durată de acțiune, în raport cu intensitatea luminei. Pentru o lumină slabă, minimum de durată necesar este de 0,05 dintr-o secundă. De asemenea, trebuie ca celulele să-și poată reface substanța fotochimică pentru a fi din nou sensibile la stimulusul luminos — adică este necesar ca viteza stimulusurilor să se producă în anumite limite.

Pentru ca stimulusurile luminoase să poată fi percepute separat de către celulele conice, este necesar să treacă o perioadă de cel puțin 1/15—1/20 de secundă între un stimulus și altul. Dacă repetiția este mai deasă, nu se mai percep stimulusuri separate ci o lumină continuă. Pe aceasta se bazează cinematograful. Din punct de vedere fizic, aceasta se realizează prin miș-

cările pendulare ale ochiului, care fac să fie expuse stimulusului luminos mereu alt grup de celule, în timp ce acele atinse se refac.

Pentru bastonaşe însă, perioada de regenerare este mult mai lungă, adică 3/4—1 oră (de două mii de ori mai încet ca la conuri. Timpul scurs între stimulare şi apariţia senzaţiei vizuale este de 0,10 dintr-o secundă. Aceasta face să distingem două feluri de retine:

— retina de zi şi

— retina de noapte.

Ca să ia naştere excitaţia în retina de zi este nevoie de o intensitate luminoasă de 200 ori mai mare decît pentru retina de noapte, dar această excitaţie are calităţi mai fine decît acea produsă în retina de noapte şi anume: ea naşte în creier senzaţia de formă iar pe o treaptă mai înaltă, senzaţia de culoare, în timp ce retina de noapte numai senzaţia diferenţei între lumină şi întuneric. Retina de zi este reprezentată de conuri şi ocupă exclusiv centrul retinei pierzîndu-se treptat spre periferie, în timp ce retina de noapte, reprezentată de bastonaşe, ocupă exclusiv periferia şi se pierde treptat spre centru. Aşa dar, retina de noapte care este sensibilă la cantităţi foarte mici de lumină, nu simte forma şi culoarea, are deci un scotom central pentru formă şi culoare (retina scotoptică), în timp ce retina de zi nu simte lumina la periferie (retina fotoptică).

Fenomenul lui Purkinje.

Existenţa celor 2 tipuri de retină a fost demonstrată de Purkinje care a rătat că, în lumina de zi, culoarea roşie este mai luminoasă decît în lumina scăzută a nopţii (lumina crepusculară), după cum albastrul apare mai luminos în lumina crepusculară decît galbenul sau roşul, care dispare cu totul la intensităţi luminoase slabe. Acest fenomen se datoreşte faptului că pentru bastonaşe spectrul solar apare cu maximum de luminozitate în porţiunea corespunzătoare culorii albastre (500 milimicroni) în timp ce pentru conuri acest maxim se deplasează spre galben şi roşu (565 milimicroni).

Adaptarea la întuneric.

Este important să cunoaștem felul cum se adaptează la întuneric celulele vizuale, adică posibilitatea de a simți intensități minime de lumină în întuneric, după ce retina a fost expusă un timp la lumină. Acest lucru trebuie știut deoarece o serie de boli ale choroidei și retinei sau alterări ale stării generale, au ca simptom caracteristic pierderea adaptabilității la lumină. S-a calculat că, în mod normal, pentru un ochi ținut $^1/_2$ oră la lumina puternică, este necesară aproape o oră pentru ca lumina să poată fi din nou percepută. Adaptarea nu se face însă după o curbă ascendentă regulată. In primele 15' ea cuprinde cam 60% din sensibilitatea inițială a retinei, după 20' cîștigă alte 20%, iar restul se completează pînă la oră, treptat. După Tschernig, la această adaptare ar lua parte și conurile, însă într-o proporție infim de mică, adică sensibilitatea lor ar crește de la 1—17 în 20' la întuneric, în timp ce pentru bastonașe sensibilitatea crește de la 1—10.000 într-o oră.

Adaptarea la lumină.

Se poate vorbi deasemeni despre o adaptare la lumină (Lohmann). Cunoaștem senzația de orbire care se resimte atunci cînd trecem brusc din întuneric la lumină. Aceasta se datorește descompunerii unei cantități prea mari de substanță fotochimică cu care s-au încărcat celulele vizuale la întuneric.

Trebuie ca o parte din această substanță fotochimică să fie consumată pentru a se putea ajunge la cantitatea necesară pentruca excitația rezultată prin descompunerea ei să poată fi condusă, în condiții normale, de fibrele optice. Timpul necesar pentru această adaptare este de aproximativ 6 minute.

Anomalii de adaptare la întuneric.

Sensibilitatea luminoasă pentru ochiul adaptat la întuneric se măsoară cu diferite aparate bazate, fie pe prezentarea de stimulări de intensități deosebite (Forster), fie pe filtrarea luminei cu filtre deosebite (Birsch-Hischfeld).

Scăderea sensibilității la lumină se numește hemeralopie sau **hesperanopie.** In aceste cazuri pacienții nu mai văd cînd se întunecă, iar cîmpul vizual pentru albastru este alterat deoarece maximum de luminozitate a spectrului solar pentru bastonașe este în banda de 500 m, care corespunde culorii albastre.

Cunoaștem **forme congenitale și forme căpătate.**

Formele congenitale sînt datorite unor leziuni congenitale ale fundului de ochi (leziuni histopatologice descrise de Berlin și de Oguchi). Formele căpătate sînt acelea datorite leziunilor locale chorioretiniene (în special retinita pigmentară), sau bolilor generale (boli ale ficatului, turburări de nutriție, xeroftalmia, boala lui Bitot etc.).

Hemeralopia datorită turburărilor de nutriție se poate vindeca dacă pacientului i se administrează vitamina A.

Sensibilitatea luminoasă la animale variază după felul lor de viață. Animalele nocturne (bufnițe, pești de ape adînci) au retina mai bogată în bastonașe decît în conuri, sau numai bastonașe, iar purpura este în cantitate mai mare. Bufnița poate vedea și ziua însă timpul de adaptare la lumină este mult mai mare ca la alte animale.

A doua componență a funcției vederii este **perceperea formelor sau acuitatea vizuală.**

2. Perceperea formelor (Acuitatea vizuală).

Senzația de formă și culoare reprezintă pentru analizorul vizual posibilități mai diferențiate de percepere a energiei luminoase.

In acest capitol se studiază felul în care se realizează senzația de formă.

Celulele vizuale, care asigură în organul receptor perceperea formelor, au formă conică (conuri) și sînt încărcate cu iodopsină, adică un alt tip de substanță fotochimică decît bastonașele, avînd calități bio — și histochimice adaptate acestei funcțiuni.

Obiectele din mediul înconjurător își fac imaginea pe fundul de ochi datorită faptului că ochiul reprezintă o cutie foto-

grafică, adică o cutie neagră cu o gaură mică (pupila), prin care lumina poate ajunge pe fundul lui. După cum știm, într-o asemenea cutie se formează pe peretele opus găurii, imaginea mică și răsturnată a obiectelor din față.

Dar nu această imagine mică și răsturnată formată pe retină este văzută de către animal sau om.

Energia luminoasă care a căzut pe retină, în locul unde se formează imaginea, impresionează celulele vizuale respective. In acest fel se produce excitația vizuală, care ajunge prin căile optice la scoarța cerebrală și aci — în zona analizorului vizual — se produce transformarea excitației vizuale în senzația viuzală, adică oglindirea în scoarța cerebrală a realității obiective.

Pentru a recunoaște forma obiectelor trebuie să fie împlinite o serie de condiții, care privesc: raportul dintre obiecte și organul receptor al analizorului optic (mărimea și distanța la care se află obiectul); felul în care imaginea acestor obiecte se formează pe fundul de ochi; felul în care excitația vizuală este transmisă la scoarța cerebrală; modificările fiziologice care se petrec în scoarța cerebrală sub influența excitației vizuale, care contribuie la procesul cunoașterii, al cărui element de bază este funcțiunea vederii.

Pentru ca imaginea să fie precisă pe fundul de ochi, trebuie ca energia luminoasă plecată de la obiectul pe care îl privim să fie concentrată în regiunea macular, adică în centrul retinei, pe polul posterior al ochiului, unde nu se găsesc decît conuri.

La studiul refracției ochiului se arată care sînt condițiile optice necesare ca imaginea unui obiect să se formeze clară în mac ulă.

Insă pentru a recunoaște forma obiectelor este necesar ca:

1. Imaginea să aibe un minimum de dimensiune care să poată fi văzută de ochiul liber **(minimum vizibil)**.

2. Să se poată face distincția minimă spațială între două puncte **(minimum separabil)**.

3. Să se poată recunoaște minimum de variație în direcția unei linii **(putere de aliniere)**.

Minimum vizibil.

Cea mai mică imagine percepută este aceea a unui punct care impresionează un singur con. După cum a arătat Helmholtz, pentru ca acest punct să fie văzut, el trebuie să fie cuprins într-un arc de cerc de 1', al cărui vîrf s-ar găsi în punctul nodal al ochiului.

In realitate însă, din cauza mișcărilor continue ale ochiului (4' de arc) și din cauza difuziunei luminii prin mediile optice ale ochiului, sînt inpresionate totdeauna un număr mai mare de conuri. In ochiul schematic al lui Listing cea mai mică imagine are 4,38 microni. Diametrul unui con fiind de 2 microni (adică 0,002 mm), înseamnă că cea mai mică imagine trebuie să acopere minimum 2 conuri pentru a putea fi văzută, adică să aibe minimum 0,004 mm. (fig. 3).

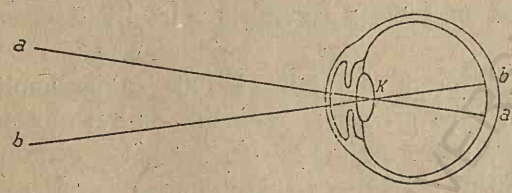

Fig. 3
Formarea imaginei pe fundul de ochi
k = punctul nodal al ochiului
Unghiul a, k, b = unghiul vizual
a' b' = mărimea imaginei

In antichitate se calcula puterea vizuală după sateliții lui Jupiter, stele de mărimea VI-a. Această mărime este cuprinsă într-adevăr într-un unghiu de 1'.

Dacă imaginea este mai mare, bineînțeles că va fi percepută mai ușor. Dacă este însă mai mică nu va putea fi percepută. De ex. pentru ca un punct să fie distins la distanța de 5 metri trebuie să aibe 1,4 mm.

Minimum separabil.

Pentru a putea însă distinge puncte separate unele de altele, trebuie ca pe retină ele să-și formeze imaginea astfel încît între conurile impresionate de energia luminoasă, să existe cel puțin un con neimpresionat. Acest interval minim, necesar pentru ca imaginile celor 2 puncte să fie percepute izolat, poartă numele de minimum separabil (fig. 4).

Dacă punctele separate acoperă o suprafață continuă de retină, adică impresionează conurile fără intervale neimpresionate între ele, atunci ele par contopite într-o singură imagine mai mare.

Astfel, 2 puncte de cîte 1,4 mm. diametru, aflate la 5 m. distanță, sînt văzute separat dacă între ele există distanță de minimum 1,4 mm. (fig. 5).

Dacă distanța este mai mică atunci punctele apar contopite, deoarece pe retină imaginea acestor puncte nu se mai fac pe 2 conuri separate de un al 3-lea neimpresionat, aflat între ele. Mai multe puncte la fel, așezate unele sub altele, apar în aceleași condiții, ca o linie.

De altă parte, dacă aceste puncte sînt mai apropiate de ochi, distanța între ele poate fi mai mică, pentru a fi văzute separat.

Această distanță de 1,4 mm. necesară ca să poată fi percepute separat cele 2 puncte la 5 m. depărtare, reprezintă deschiderea unui arc de cerc de 1' și corespunde pe retină unei suprafețe de 2', adică diametrului unui con.

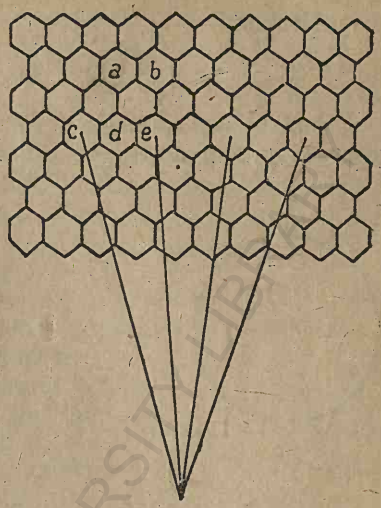

Fig. 4

Cum se formează mărimea imaginei la unghiul vizual minim.
c și e = conurile impresionate de lumină.
d = conul intermediar neimpresionat de lumină.
Cele două puncte sînt văzute separat.
a și b = conuri alăturate impresionate de lumină.
Cele două puncte sînt văzute ca unul singur mai mare

De pe suprafața obiectelor ajunge pe retina noastră energia luminoasă, reflectată de toate punctele care compun această suprafață. Imaginea se formează pe o suprafață de retină continuă, deci punctele nu sînt percepute separat. Totuși imaginile acestor obiecte nu apar ca suprafețe uniforme, ci ca forme aparte, deoarece energia luminoasă nu este reflectată la fel de toate punctele de pe suprafața obiectelor. Pentru unele, impresionarea conurilor este mai mare, pentru altele mai mică. Această diferență de impresionabilitate dă naștere — în scoarța ce-

rebrală — senzației de contrast și contribuie astfel la recunoașterea obiectelor.

Puterea de aliniere.

Pentru a recunoaște forma unui obiect este deasemeni necesar să putem aprecia cea mai mică diferență vizibilă, în conturul lui, adică să putem percepe paralelismul a două linii sau alinierea.



Această percepere a paralelismului, sau dacă două linii puse cap la cap sînt în perfectă continuare, fără ca să apară una mai sus și alta mai jos — adică puterea de a recunoaște dacă o linie este perfect dreaptă — poate merge pînă la un unghi de 2', 5", pe care linia deviată l-ar face cu direcția pe care o avea înainte de deviere, (pentru distanța de 5 metri).

Aceste 3 elemente contribue pentru a se realiza **acuitatea vizuală**, adică vederea cea mai bună raportată la regiunea macular, unde nu există decît conuri. Cu cît ne îndepărtăm de regiunea macular, apar pe retină tot mai multe bastonașe, care nu pot percepe decît lumina. Pentru ca imaginile să poată impresiona un număr suficient de conuri ca să poată fi recunoscute, trebuie să cadă pe o suprafață mult mai mare de retină.



Fig. 5

Acest desen trebue așezat la o distanță de 5 metri de ochi.
— la fig. 1 punctele se văd contopite.
— la fig. 2 punctele se văd separate.

(Fenomenul este la fel pentru simțul tactil. Putem identifica în pulpa degetelor senzații tactile izolate la distanță foarte mică între zonele impresionate de agenții externi respectivi, în timp ce pentru spate trebuiesc impresionate regiuni mult mai îndepărtate, pentru a fi recunoscute senzații tactile izolate).

Pe acest principiu s-au construit tabele care cuprind semne sau litere de mărimi deosebite în raport cu distanța la care ar trebui văzute, pentru ca acuitatea vizuală să poată fi considerată normală.

In aceste tabele literele sau semnele au mărimea înscrisă într-un unghi de 5', iar fiecare semn este calculat ca să poată

fi descompus în 5 casete de cîte 1' pentru a se putea face calculul acuității vizuale după sistemul zecimal. Literele sau semnele sînt cu atît mai mici cu cît distanța la care urmează să fie văzute este mai mică. Se înseamnă acuitatea vizuală ținînd seama de distanța dintre subiectul examinat și tablou.

Dacă este văzut rîndul calculat pentru 50 m. de la 5 m. distanța se notează X = 5/50 sau 1/10 sau 0,10 din normal.

Dacă este văzut rîndul calculat pentru 10 metri tot de la 5 m. distanță, se notează V = 5/10 = 1/2 = 0,50 din normal. Dacă este văzut rîndul calculat pentru 5 m. la distanță de 5 m. se notează 5/5 = 1, adică vederea normală.

Cu cît însă — după cum s-a arătat mai sus — imaginea se formează mai departe de gropița centrală din regiunea maculară (foveola), cu atît acuitatea vizuală scade, iar curba scăderii este foarte rapidă:

La 1°	de fovoelă	acuitatea	vizuală	este de 2/3
La 4-5°	„	„	„	„ 1/4
La 10°	„	„	„	„ 1/10
La 40°	„	„	„	„ 1/100—1/200

Dar aceste date, în funcție de organul receptor al analizorului optic, nu fac decît să ne arate ce condiționează excitația vizuală, care ajunsă la scoarța cerebrală se transformă în senzație vizuală. după ce este supusă întregului proces al analizei studiate de I. P. Pavlov și elevii săi.

Reflexele condiționate, care se stabilesc în cursul vieții între imaginea obiectelor și corespondentul lor în cel de al doilea semnalizator, cuvintele și gîndirea rațională, fac să poată fi recunoscute literele, cuvintele scrise sau obiectele din lumea înconjurătoare, numai după un amănunt. Imaginea lor este completată cu ceea ce știm despre ele dinainte. Așa se explică de ce citim pagini întregi pe care abia le parcurgem, cu ochii. Aranjarea literelor în cuvinte și a cuvintelor în fraze nasc reflexe condiționate bazate pe stereotipie. Modificările în ordinea literelor sau a cuvintelor nu sînt deseori observate, dacă stereotipia este neînsemnat modificată. In acest fel se poate greși la citit.

La animale acuitatea vizuală variază după condițiile de viață. Păsările de pradă au retina foarte bogată în conuri, avînd vederea precisă, de la distanțe foarte mari. In afară de aceasta, retina are două regiuni maculare, adică două regiuni în care se găsesc numai conuri, care au conducerea nervoasă unică: o macula pentru vederea de precizie în linie orizontală și a doua macula pentru vederea de precizie în linie verticală.

3. PERCEPEREA CULORILOR

Reprezintă cea de a treia și cea mai diferențiată senzație, care face parte din funcția vederii. Senzația de lumină este incoloră, dacă retina este excitată de totalitatea razelor vizibile din spectrul solar. Dar, întreaga natură este colorată, iar variația de culori apare nesfîrșită. Acest fenomen se datorește faptului că fiecare obiect reflectă lumina primită de la soare, sau de la alt focar în raport cu calitățile lui cromatice. Undele luminoase care pleacă reflectate de la obiecte, nu mai au aceiași componență de spectru. Unele sînt reflectate în cantitate mai mare, altele mai puțin și altele deloc. Astfel, o suprafață albă reflectă total spectrul solar, în timp ce pentru o suprafață neagră reflectarea este nulă. Compunerea spectrului de lumină după ce a plecat de la obiectul luminat, este caracteristică pentru acel obiect. Aceste spectre luminoase deosebite pot fi mono sau policromatice, după lungimile de undă pe care le cuprinde lumina pe care o reflectă. Fiecare culoare corespunde unei alte lungimi de undă. Locul însă pe care fiecare culoare îl ocupă în spectrul solar nu este egal repartizat. Astfel, violetul se găsește între 400—430 milimicroni iar roșul între 640—760 milimicroni ceea ce face ca spectrul solar să aibă întinderea mai mare pentru culorile extreme și mai mică pentru culorile din mijlocul lui. Cea mai mică întindere o are portocaliul cu 2 milimicroni.

Variația culorilor este datorită însă în primul rînd calităților speciale ale fiecărei culori în parte și anume: tonul sau nuanța, luminozitatea și saturația.

Tonul sau nuanța dă noțiunea culorii respective. Rezultă din raportare (în creier) la una din culorile spectrului solar sau

la culoarea purpură, care nu se găsește în spectru (rezultată din combinarea roșului cu violet).

Luminozitatea este gradul de deschidere a unei culori, adică apropierea de alb.

Saturația reprezintă diferența între o culoare cromatică și o culoare cenușie de aceeași luminiozitate (după Cravcov). S-a calculat că, datorită variațiilor pe care le pot prezenta culorile în raport cu aceste trei elemente, se poate ajunge la un număr de 150 culori după variațiile de saturație, la 600 de culori după variațiile de luminozitate și la încă 4—12 variații pentru fiecare nuanță. Totuși, numărul culorilor văzute de noi este cu mult mai mare. In Uniunea Sovietică s-au făcut tabele care cuprind pînă la 2000 de culori, însă posibilitatea de variație merge pînă la 13000 de culori. Aceasta se datorește faptului că, din amestecul culorilor nasc culori noi.

Teoria amestecului culorilor.

Lomonosov a arătat încă în sec. XVIII că sînt suficiente trei culori pentru a putea obține din combinația lor toată gama de culori cunoscute. Aceste trei culori sînt — după Lomonosov — albastru, roșu și galben.

Teoria lui Lomonosov a fost reluată în 1801 de Young, în Anglia, care a căutat să-i dea și o explicație anatomică (în nervul optic ar exista 3 fibre conducătoare pentru cele trei culori), iar în jumătatea sec. XIX de Helmholtz, în Germania, care a presupus că în celule există trei substanțe fotochimice sensibile fiecare pentru cele trei culori de bază. In 1936 Studnitz a descoperit în conuri 3 substanțe fotochimice (care se găsesc în conuri separate, dar s-ar putea ca, 2 substanțe fotochimice să se găsească în același con) absorbind fiecare cîte una din cele trei culori de bază; iar Granit a dovedit că pentru fiecare excitație specifică unei culori există o cale de conducere specială în nervul optic.

Cele trei culori de bază sînt: albastru, verde, roșu. Grossman, citat de Cravcov, în U.R.S.S., a stabilit legile amestecului culorilor:

1. Pentru fiecare culoare există o altă culoare de așa natură încît amestecul lor să dea culoarea albă sau cenușie. Ele se numesc culori complimentare: roșu cu albastru-verde; portocaliu cu albastru deschis; galben cu violet-verzui. Pentru verde nu există culoare complimentară în spectru. Culoarea lui complimentară este purpura care nu se găsește în spectru (amestec de roșu cu violet).

2. Amestecul a două culori, apropiate în spectru dă culoarea care le desparte; roșu + galben = portocaliu; galben + albastru=verde.

3. Din amestecul culorilor asemănătoare nu rezultă schimbări de culoare ci numai de calitate a lor: de nuanță, de saturație, de luminozitate.

Studiile făcute asupra fiziologiei amestecului culorilor nu au lămurit încă bine fenomenele care se petrec în retină (Hering, Studnitz, Granit) însă toate duc la concluzia că în ultima analiză amestecul este realizat în scoarța cerebrală. Livșiț (1941) a putut demonstra aceasta prin diferite experiențe. Cea mai simplă este de a face ca un ochi să privească culoarea roșie, iar celălalt verde. Senzația rezultată va fi de galben.

Culorile corespunzătoare lungimilor de unde mai lungi (roșii) sînt văzute mai aproape de centrul retinei, în timp ce acelea corespunzătoare lungimilor de undă mai scurte (albastre) sînt văzute mai departe spre periferia retinei. In acest fel, dacă se măsoară limitele cîmpului vizual pentru alb și culori, avem la periferie culoarea albă, apoi — spre centru — albastru, verde, galben și roșu.

La animale perceperea culorilor variază. Animalele nocturne nu au senzația de culoare. Cele diurne au senzația, însă spectrul pe care-l văd nu este identic cu acela al omului. Astfel furnica vede ultravioletul, în timp ce găina vede infra-roșu.

Perversiunea culorilor.

Nu toți oamenii percep culorile la fel. La unii variația constă numai în schimbarea maximului de luminozitate. In loc ca banda cea mai luminoasă din spectru să fie în lumina de zi,

560 milimicroni adică în lumina galben-verde, ea poate să se mute spre lungimile de undă mai mari sau mai mici (tip Balfur).

Alteori este voba de o totală lipsă a percepției colorate (acromatopsie) sau o percepție de culori limitate la o parte din spectru (discromatopsie).

Cercetarea cîmpului vizual pentru culori, este foarte importantă pentru diagnosticul unor leziuni oculare, ale căilor de conducere sau ale scoarței cerebrale.

La 4% din bărbați și 0,4% din femei, spectrul solar nu este văzut în totalitatea lui. Cel mai adesea nu este prezent roșul și verdele (Tip Dalton). Există tipuri variate de discromatopsie Controlul percepției culorilor este foarte important pentru unele profesiuni, în special pentru conducătorii de vehicule.

Lipsa percepției culorilor poate fi înăscută sau căpătată.

Lipsa înnăscută corespunde tipurilor și variațiilor acestor tipuri amintite mai sus.

Lipsa căpătată se datorește stărilor patologice din retină, din căile de conducere sau din scoarta cerebrală.

Diferite stări patologice ale retinei, care alterează excitabilitatea celulelor vizuale, reduc odată cu acuitatea vizuală și perceperea culorilor, însă în primul rînd se pierde perceperea culorilor. La fel se întîmplă pentru orice leziune care interesează căile de conducere de la retină pînă la scoarța cerebrală, precum și în scoarța cerebrală.

Astfel sînt inflamațiile nervului optic înapoia ochiului, așa numitele nevrite retrobulbare, care într-o formă discretă, cînd nu ating încă simțul formei, dau scotom central pentru culori (nevrita retrobulbara din scleroza în plăci, din ambliopia alcoolo-tabagică). De asemenea se produce alterarea percepției pentru roșu în glaucomul încă neevoluat, etc.

In traumatismele craniene se pierde însăși senzația de culoare, iar dacă se produce vindecarea, simțul culorilor revine cel mai tîrziu.

Vederea binoculară. Vederea în spațiu.

In analiza funcției vederii făcută pînă acum s-au arătat fenomenele fizice și cele subiective care sînt legate de vederea monoculară.

Insă unele animale superioare şi omul, cu toate că au doi ochi, văd o singură dată obiectele înconjurătoare. Vederea este **binoculară.**

Orice turburare a vederii binoculare, atunci cînd ochii sînt ca valoare funcţională egali sau aproape egali, întîmplată în cursul vieţii, aduce după sine o turburare gravă în funcţia vederii, adică **diplopia** (vedere dublă).

Atunci cînd ambii ochi funcţionează, senzaţia de vedere nu este unică decît dacă sînt excitate în retină zone simetrice faţă de centrul retinei adică dacă stimulul luminos cade pe retină în zone care, dacă retinele ar fi suprapuse, ar coincide ca poziţie.

Vederea binoculară nu influenţează prea mult acuitatea vizuală, însă luminozitatea este întărită. După unii autori luminozitatea creşte cu 1/7 în vederea binoculară, după alţii cu 30%.

Prin urmare, pentru a se ajunge la vederea binoculară trebuie ca ochii să poată fi îndreptaţi în acelaşi timp către acelaşi punct. Vederea binoculară este caracteristică pentru om şi pentru mamiferele superioare care au ochii aşezaţi frontal.

Ramon Cajal socoteşte că fibrele nervoase corespunzînd zonelor retiniene simetrice, se termină în acelaş grup de celule, în scoarţa lobului occipital, unde excitaţiile venite dela cei doi ochi fuzionează. Totuşi, Mincowschi, Morat, socotesc că excitaţiile nu ajung la un neuron unic, ci în cîmpuri vecine în conexiune intimă unul cu altul, iar L. Opin arată că, în afară de fovee, retinele nu au puncte corespondente perfecte. Totuşi, fuziunea excitaţiilor — în mod normal — se produce, cu condiţia ca punctele exitate să nu fie prea îndepărtate. Deci pentru fiecare ochi, zonele în care se produce excitaţia au ca corespondent două zone de excitaţie în scoarţa cerebrală, care sînt însă foarte apropiate.

Ele se contopesc şi dau o singură excitaţie căreia îi corespunde o singură senzaţie. Dacă zonele de excitaţie din retină sînt prea depărtate unele de altele (ca simetrie) atunci şi în scoarţa cerebrală vor fi excitate zone depărtate unele de altele, astfel încît excitaţiile nu vor mai putea fi fuzionate. Aceste două

zone de excitație au ca corespondent două imagini și astfel apare — subiectiv, diplopia.

Pentru vertebratele inferioare (și la păsări) vederea nu este binoculară. Ele văd cu fiecare ochi în parte, fără ca funcția vizuală să fie turburată. Vederea lor este astfel panoramică, adică imaginile se găsesc în prelungire.

Fiecare ochi este legat de un centru izolat. Chiasma conține fascicole care se încrucișează complet.

La mamifere mai puțin evoluate (cobai, iepure) există vedere binoculară numai pentru o porțiune (cam de 20°).

Cu cît mamiferele sînt mai evoluate iar ochii mai apropiați de poziția frontală, în chiasmă se găsesc mai multe fibre încrucișate, iar vederea binoculară cuprinde un arc de cerc mai mare. Dar chiar la om, rămîne o parte din cîmpul vizual care nu este văzut decît monocular și anume o porțiune de aproximativ 5 ° în regiunea nazală a cîmpului vizual, corespunzînd deci vederii temporale.

Aproximativ cîte 30° temporal din cercul care ar înconjura capul nu este văzut, la dreapta și la stînga (cîmpul vizual al celor 2 ochi asociați are aproximativ 120°).

Obiectele sînt așezate însă în spațiu la diferite distanțe de ochi și în diferite poziții față de axul vizual (se înțelege prin ax vizual linia care unește punctul fixat cu foveea centrală, trecînd prin punctul nodal al ochiului, adică prin locul în care se întîlnesc toate razele care cad perpendicular pe cornee, pupilă și cristalin, pentru ca să ajungă în centrul retinei în gropița centrală din regiunea maculară).

Dacă unul sau mai mulți mușchi ai unuia din cei doi ochi nu funcționează suficient, atunci antagonistul lui se contractă mai puternic. Amîndoi ochii nu se mai îndreaptă simetric spre același punct din spațiu. Imaginea obiectelor fixate se face pentru unul din ochi în centrul lui, iar pentru al doilea ochi la o distanță mai mare sau mai mică de centru, după gradul deviației. Zonele corespunzătoare unde ajung excitațiile de la cei doi ochi la creier sînt îndepărtate și fuzionarea excitațiilor nu se mai face. Subiectiv apar două imagini ale aceluiași obiect (diplopia).

Pentru jocul normal al mușchilor însă, așezarea ochilor în așa fel încît imaginile pe fundul de ochi să se facă în zone apropiate și deci să poată fi fuzionate, reprezintă un act reflex care și-a bătătorit calea în cursul dezvoltării filogenetice.

Această așezare reflexă a ochilor în poziția justă este datorită tendinței spre fuzionare a celor două zone de excitație din creier, ca un fenomen înnăscut. Modificarea poziției ochilor în scara animală a dus la condiții noi fizice și de organizare nervoasă, urmate de fenomenul de fuzionare a excitațiilor celor 2 ochi în scoarța cerebrală. În acest fel s-a ajuns la imagini unice a obiectelor din lumea din afara noastră.

Reflexul de fuzionare începe să se manifeste cam după primele trei luni de la naștere. În urmă se dezvoltă și funcția vizuală în raport cu dezvoltarea celorlalți analizori din scoarță. La început copilul nu simte decît lumina, apoi după ce începe să ia cunoștință de lucrurile din jur, cu ajutorul celorlalte simțuri, în special cu simțul proprioceptiv și cel tactil începe să aibă simțul formei, percepția culorilor apare mai tîrziu. Atunci cînd fuzionarea excitațiilor corespunzătoare din scoarța cerebrală, nu se poate realiza deși nu există leziuni musculare sau nervoase, apare **strabismul** adică devierea globului ocular (vezi strabismul).

Vederea spațială.

Fuziunea excitațiilor ajută creierului să realizeze nu numai imaginea unică a realității, dar și localizarea obiectelor în spațiu, după cum și reprezentările în scoarță a dimensiunilor reale ale unui obiect, datorită stabilirii reflexelor condiționate prin asocierea la actul vederii al celorlalte simțuri, în special al celui tactii.

Pavlov scrie (pag. 49. Opere alese. Vol. II) :

„Atunci cînd un fiziolog se convinge, de pildă, că pentru elaborarea reprezentării dimensiunilor reale ale unui obiect sînt necesare anumite dimensiuni ale imaginei de pe retină și o conlucrare cunoscută a mușchilor interni și externi oculari, el constată mecanismul unui reflex condiționat. O anumită asociație de

excitații pornite de la retină și din acești mușchi, care a coincis de cîteva ori cu o excitație condiționată tactilă pornită de la un obiect de anumite dimensiuni, devine un semnal, devine o excitație condiționată, pornită de la dimensiunile reale ale obiectului.

Văzute din acest punct de vedere, aproape indiscutabil, faptele principale fiziologice nu sînt decît o serie de reflexe condiționate, adică fapte elementare făcînd parte din activitatea complexă a analizorului optic".

Se pot cita cazuri de pacienți la care contracția mușchilor, grație cărora se realizează convergența (drepții interni), cedează brusc. Efortul muscular încetează și ochii au tendința să se așeze în poziția paralelă. În mod reflex, pentru starea de încordare din acel moment a drepților interni, corespunde o poziție a obiectului respectiv în spațiu, mai îndepărtat, iar pentru pacient, obiectul pare a se îndepărta de ochi.

Ce trebuie să înțelegem prin funcția vederii.

Dacă legăm aceste fapte de acele amintite în cursul analizei actului vederii, adică a funcției vizuale, ne dăm seama că vederea este un fenomen complex, un fenomen integral, la care contribuie întreaga scoarță cerebrală, intervenind de cele mai multe ori, pe lîngă primul, și cel de al doilea semnalizator.

De ex. într-o zi frumoasă de vară, vedem pe cer la înălțime mare sburînd un aeroplan. Ajunge o imperceptibilă mișcare din aripi pentru ca dintr-odată să realizăm că nu este vorba de un aeroplan, ci de o pasăre mai mare. În același timp raportul de distanță între noi și presupusul aeroplan se schimbă și senzația de distanță se schimbă brusc în același timp: pasărea apare mult mai aproape.

Dar vederea oricărui obiect, presupune cunoașterea a o serie de calități a acelui obiect, atunci cînd ne uităm la el pentru a-l recunoaște. Această recunoaștere se bazează pe întregul șir de reflexe condiționate din mai mulți analizori legați între ei și de capacitatea de abstractizare și generalizare a creierului omenesc, care ne face să recunoaștem și să plasăm just în spațiu obiectele privite.

Cu toate variațiile în stimularea elementelor receptoare din ochi și a variațiilor pe care le prezintă excitația vizuală la fiecare specie de animal, atît condițiile anatomice cît și cele fiziologice fiind sensibil la fel, și informațiile pe care elementele receptoare le transmit creierului sînt la fel, în aceleași condiții de iluminare și de adaptare a ochiului la lumină.

Deci, excitația ajunsă la creier, reproduce realitatea sensibil la fel pentru toate animalele de aceeași specie. Insă oglindirea fotografică a realității în creier nu este decît o parte din complexul numit: funcția vederii. Imaginile pe care le căpătăm despre obiectele și fenomenele din lumea obiectivă, sînt imagini integrale. Numai imaginea fotografică a unui obiect fără toate legăturile reflexe care se stabilesc la vederea obiectului respectiv, cu ceilalți analizori, cu încetull de-a lungul vieții, nu poate fi utilă pentru echilibrul organismului în mediul înconjurător.

După cum se exprimă Pavlov (Opere, vol. II, 1951, pag. 48) „...pe măsură ce raporturile dintre animal și lumea înconjurătoare deveneau mai complicate, legătura temporară (reflexul condiționat) a devenit o necesitate. Dar aceste raporturi complicate presupun capacitatea organismului animal de a descompune lumea exterioară în diferite părți și într-adevăr fiecare animal superior posedă diferiți analizori extrem de fini. Ei sînt reprezentați prin ceea ce se numea pînă acum organe de simț" și mai departe (pag. 49) „fiecare aparat periferic reprezintă un transformator special al unei anumite energii exterioare într-un proces nervos".

Aparatul periferic al analizorului optic este un transformator al energiei vizuale, care în creier dă naștere senzației vizuale.

EXAMENUL OCULAR

Un examen complet și metodic cuprinde:

A). **Examenul obiectiv** al diferitelor părți constitutive ale organului vizual.

B). **Examenul subiectiv** ce cuprinde în primul rînd examenul funcțiunilor vizuale.

C). **Examenul complimentar** al celorlalte organe și funcțiuni precum și examene de laborator pentru stabilirea diagnosticului etiologic al leziunei oculare.

Înainte de a începe examinarea bolnavului facem **interogatoriul**:

1. De ce a venit în fața medicului?

Răspunsurile sînt de obicei:

a). Turburarea vederei; b). Durere în zona oculară; c). Anumite senzații vizuale anormale: d). Apariția unei formațiuni anormale interesînd ochiul sau anexele; e). Ochiul s-a înroșit.

2. De cînd are aceste turburări?

3. Cum au început și cum au evoluat?

4. A urmat vreun tratament? S-a pus vreo picătură în ochi? Midriaticele (atropina) ce se pun în scop de diagnostic dilată pupila și suprimă motilitatea iriană.

5. **Antecedentele heredo-colaterale** sau cele patologice personale au importanță de multe ori. Astfel unele afecțiuni oculare sînt de multe ori **ereditare și familiare**; miopiile, retinita pigmentară. Mai importante sînt **antecededentele personale**. Cercetăm **infecțiunile generale**, în primul rînd **sifilisul, tuberculoza**, apoi bolile generale ca: diabetul, boli cardio-vāsculare, boli ale sistemului nervos etc.

In unele cazuri trebuie căutată existența anterioară a unui traumatism, sau dacă bolnavul folosește toxice ca: **alcoolul și tutunul**.

In practică uneori, examenul începe direct cu examenul obiectiv după interogatoriul asupra boalei, rămînînd ca după stabilirea diagnosticului să completăm interogația cu cercetarea antecedentelor, dacă e cazul.

A. EXAMENUL OBIECTIV

Trebuie practicat cu **blîndețe**, ochiul fiind un organ foarte sensibil mai ales cînd e bolnav.

Inainte de a face examenul obiectiv, **modul de a se prezenta** al unor bolnavi, **habitusul**, mersul, poziția capului, forma craniului sau aspectul tegumentelor, ne pot da indicații pentru cercetările noastre **ulterioare**.

De ex.: 1. Un bolnav cu mers nesigur, cu ochii deschişi privind în sus, caută lumină, e probabil un orb prin o leziune a polului posterior; 2. Un bolnav cu capul în jos, ochii închişi, are fotofobie, simptom al unei leziuni corneene; 3. Un renal e palid, cu edem al pleoapelor; 4. Ictericul are tegumentele galbene; 5. Tabeticul are deseori mersul caracteristic; 6. Persoanele cu paralizii ale musculaturei oculare au poziţii vicioase ale capului.

Examenul local se face pornind în mod metodic, de la exterior spre interior, începînd cu anexele globului.

Aşezăm bolnavul cu faţa la lumină, apoi facem inspecţia şi dacă e necesar şi palpaţia atent, pentru fiecare parte constitutivă a ochiului.

ANEXELE se examinează la lumina diurnă.

I. Regiunea sprîncenoasă poate prezenta alopecii, leziuni inflamatoriii (furuncul), etc.

I. Pleoapele pot avea modificări de: a) aspect; b) poziţie; c) mobilitate.

a) **Aspect:** 1). Echimoză; 2). Edem, care poate fi de stază la cardiorenali) sau inflamator (ce însoţeşte inflamaţia globului, pleoapelor sau orbitei; 3). Erupţii (eczemă, impetigo, zona, etc.); 4.. Ulceraţii (epiteliom, şancru, etc.; 5). Tumori; 6). Plăgi; 7) Cicatrici.

b) **Poziţie:** 1. Ectropion adică răsturnarea pleoapelor în afară; 2) Entropion (răsturnarea pleoapelor înăuntru). 3) Ptozis, (căderea pleoapei superioare).

c) **Mobilitate:** 1). Pleoapele nu se închid, de ex. în paralizia facială, în cicatrici retractile ale feţei; 2. Pleoapele nu se deschid, în blefarospasm; 3) Pleoapa nu se ridică (ptozis).

Apoi examinăm regiunea marginei ciliare a pleopelor (**bordul ciliar**), care e deseori sediul unor leziuni importante. Aşa vedem dacă e hiperemiată, tumefiată, acoperită cu cruste, ulceraţii, (blefarită). Observăm existenţa sau lipsa cililor, implantarea lor normală sau anormală, prezenţa păduchilor, a secreţiei; tot aci căutăm şi poziţia punctelor lacrimale.

III. Aparatul lacrimal cuprinzînd glanda şi căile lacrimale poate fi sediul modificărilor patologice.

a) **La glanda lacrimală** cercetăm:

1. Tumefacția unghiului supero-extern al orbitei (în dacrioadenite).

2. Tumoare în unghiul supero-extern al orbitei.

3. Hiper sau hiposecreția lacrimală de asemenea ne dau informațiuni referitoare la glandă.

b) **La căile lacrimale** cercetăm:

1. Poziția punctelor lacrimale și dacă orificiile nu sînt obstruate.

2). Regiunea sacului lacrimal, în unghiul intern al ochiului, poate fi ectaziată sau tumefiată. În dacriocistită (supurația sacului lacrimal) la presiunea cu degetul pe regiunea sacului iese puroi prin punctele lacrimale.

3. Cercetăm permeabilitatea punctelor lacrimale prin tehnica specială pe care o vom descrie la patologia aparatului lacrimal.

IV. **Musculatura.** Cerem bolnavului să urmeze cu privirea degetul nostru pe care-l plimbăm în cele 4 direcțiuni cardinale, capul fiind imobil și vedem dacă **excursiile globilor** în toate direcțiile se execută complet. În cazul unei **paralizii musculare globul nu urmează degetul** în sfera de acțiune a mușchiului paralizat. Pentru examenul detailat, vezi patologia musculaturei.

V. **Orbita.** Se cercetează prin palparea rebordurilor cari pot fi tumefiate (în osteo-periostite), sau pot prezenta neoformațiuni tumorale.

Despre leziunile orbitei luăm însă cunoștință în mod indirect cercetînd poziția **globului în orbită. Astfel**, în caz de tumoare orbitară avem **exoftalmie** (glob proeminent). În caz de fractură orbitară, globul e înfundat **(enoftalmie).**

VI. **Conjunctiva** prezintă 3 porțiuni cari trebuiesc examinate succesiv:

1. **Conjunctiva palpebrală** care căptușește fața posterioară a pleoapelor, formată din conjunctiva palpebrală **superioară** și conjunctiva palpebrală **inferioară.**

2. **Conjunctiva fundului de sac (superior și inferior)** constituie porțiunea intermediară dintre conjunctiva palpebrală și cea bulbară.

2. **Conjunctiva bulbară** acoperă globul (sclera) în porțiunea sa anterioară și se termină la nivelul limbului sclero-cornean.

Conjunctiva e o membrană mucoasă, subțire, roză, relativ transparentă, permițînd vizibilitatea părților de dedesubt. E aderentă de porțiunea palpebrală, laxă și mobilă în fundul de sac și pe bulb.

Examenul conjunctivei e foarte important, această membrană fiind sediul a numerease leziuni patologice; el cere o tehnică specială după porțiunea ce este de examinat.

a) **Examenul conjunctivei palpebrale.**

1. **Conjunctiva palpebrală inferioară** se examinează astfel: tragem pleoapa în jos, cu policele aproape de marginea pleoapei, în timp ce bolnavul e invitat a privi în sus.

2. **Conjuctiva palpebrală superioară** se examinează răsturnînd pleoapa prin manevră digitală.

Se apucă cu indicele și policele mînei drepte cilii centrali de care tragem în jos și înainte, spunînd bolnavului să privească în jos (spre vîrful piciorului). Aplicăm indicele sting pe fața externă a pleoapei și răsfrîngem brusc pleoapa pe acest deget. Pleoapa astfel răsturnată se menține cu policele sting.

b) **Examenul conjunctivei fundurilor de sac (fornicelor).**

1. **Fundul de sac inferior.** Examenul acestuia e simplu; cu degetul tragem pleoapa inferioară în jos ca pentru examenul conjunctivei palpebrale inferioare, iar bolnavul privește în sus; odată cu conjuctiva palpebrală se vede și fundul de sac inferior.

2. **Fundul de sac superior** nu se poate examina în întregime numai prin răsturnarea pleoapei pe deget ci trebuie să folosim **răsturnătorul de pleoape Vereanu** sau **ridicătorul Desmarres.**

Invităm bolnavul să privească în jos în timp ce aplicăm ridicătorul Desmarres cu fața convexă pe fața anterioară a pleoapei superioare pe care o tragem cu mîna cealaltă de cili înainte și în jos, ca pentru răsturnarea pe deget și o răsturnăm pe ridicător basculîndu-l spre frunte. Se apleacă apoi capul bolnavului mult pe spate ca să se vadă mai bine fornicele superior.

c) **Examenul conjuctivei bulbare.**

Depărtăm pleoapele și cerem bolnavului să privească succesiv în diferite direcții pentru a vedea fiecare parte a ei.

Pentru examenul conjunctivei bulbare la copii a se vedea examenul polului anterior la aceștia.

Pe conjunctivă se pot observa **modificări**: a) de culoare; b) de aspect.

a) **Modificările de culoare** sînt date de cauze diferite; conjunctiva e roșie în hiperemie sau în hemoragie subconjunctivală, galbenă în icter, neagră în maladia lui Adison, sarcome melanice, impregnări cu argint (argiroză) în urma tratamentelor repetate cu nitrat de argint.

Hiperemia poate fi: 1) conjunctivală sau 2 perikeratică.

1. **În hiperemia perikeratică** se vede în jurul corneei un cerc vascular limitat la 2—3 mm. în jurul limbului; în acest caz diagnosticăm întotdeauna o **leziune în interiorul ochiului.**

2. **In hiperemia conjunctivală** avem de-a face cu o **afecțiune exogenă.** In aceste cazuri zona în jurul corneei nu e hiperemiată și injecția conjunctivală se accentuiază pe măsură ce ne apropiem de fundul de sac, ea interesînd conjunctivele palpebrale, fundul de sac și numai parte a conjunctivei bulbare.

b) **Modificările de aspect.** Putem avea: edem al conjunctivei bulbare (chemozis) ,îngroșări ale ei ce fac ca țesuturile pe care le acoperă să nu mai fie vizibile ca în stare normală, false membrane (în difteria conjunctivală), granulații (în trahom), cicatrici (în trahom), ulcerații (în epiteliom, tuberculoză), aderențe numite sinblefaron, plăgi, corpi străini, etc. Secreția este un simptom al inflamațiilor conjunctivale.

GLOBUL OCULAR se examinează după ce am terminat cu examenul conjunctivei și prin inspecțiune cercetăm: a) poziția; b) mărimea.

a) **Poziția globului** în orbită poate fi modificată în stări patologice;

1). **Exoftalmie** (proeminent) ca în Basedow, hematom orbitar, tumori orbitare; 2) **enoftalmie** (ochiul înfundat în orbită) ca în maladii casectizante, fracturile orbitei, etc.

b) **Mărimea globului** poate fi normală sau: 1. **mai mare**: în hidroftalmie sau glaucom infantil; 2. **mai mică** în microftalmie, atrofia globului.

Din punct de vedere topografic și al modului de examen, globul ocular se poate împărți în două părți sau poli: I, anterior și II. posterior.

I. **Polul anterior** este toată partea globului vizibilă cînd pleoapele sînt îndepărtate și se **examinează la lumina zilei și la luminatul lateral.** El cuprinde conjunctiva bulbară, corneea, părțile anterioare ale sclerei, camera anterioară, pupila, irisul, corpul ciliar și o parte din cristalin.

II. **Polul posterior** e constituit din părțile posterioare ale globului și se **examinează cu oftalmoscopul.** El e format din părțile posterioare ale sclerei, ale cristalinului, corpul vitros, membrana choroidiană, retina și nervul optic.

I. EXAMENUL POLULUI ANTERIOR

Polul anterior se examinează: 1. la lumina zilei; 2. la luminatul lateral; acest ultim procedeu dînd mai multă luminozitate permite un examen mai bun.

1. **La lumina zilei.** Bolnavul stă cu fața la lumină iar examinatorul stă puțin lateral cu fața la bolnav. Se depărtează pleoapele și se cere bolnavului să miște ochii succesiv în toate direcțiile, pentru a se observa diferitele părți constitutive ale polului anterior. **Pentru copilul mic** e nevoie de un ajutor care să-l **imobilizeze** iar examinatorul îi **deschide pleoapele cu 2 depărtătoare.**

În caz de **leziuni dureroase** ale polului anterior, se instilează 2 picături din soluția **cocaină 4%.**

2. **Luminatul lateral** se face în cameră obscură. Izvorul de lumină ce poate fi o **lampă de petrol, gaz aerian, sau bec electric,** se așează la **distanță de 40 cm** și la înălțimea ochiului de examinat, **lateral** în partea externă și **înaintea lui,** încît să formeze un unghi de 45 grade cu planul antero-posterior al bolnavului. Între glob și izvorul luminos se **interpune o lentiă biconvexă de 13 dioptrii la distanță** de 7 cm. de ochi, încît focarul lentilei să fie chiar pe polul anterior al ochiului (fig. 6).

Lumina se concentrează succesiv prin ușoară deplasare a lentilei pe **diferitele părți ale polului anterior** cari pot fi observate cu toate detaliile patologice de **examinator,** care privește din față.

După ce s-au depărtat pleoapele, bolnavul trebuie să miște ochii succesiv, în toate direcțiile. Pentru a distinge mai multe detalii, se combină luminatul lateral cu privirea printr-o **lentilă puternică (Hartnack) sau o lupă binoculară.**

În clinică există **lupe electrice** care dau pe lîngă concentrația luminei și mărire (microscoape oculare).

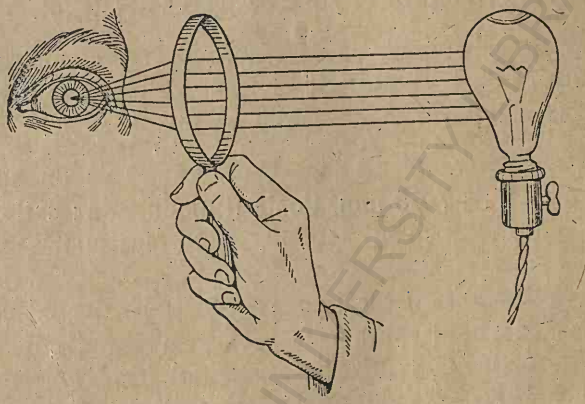

Fig. 6. Luminatul lateral.

Cu ajutorul microscopului ocular și al unui fascicol intens de lumină, proiectat lateral pe suprafața examinată, constituind o fantă luminoasă, se poate obține o mărire a imaginei de la 10---120 ori, constituind o adevărată microscopie pe viu (biomicroscopie).

În mod obișnuit se utilizează o mărire de 10—24 ori.

Biomicroscopul sau lampa cu fantă (după fanta luminoasă pe care o realizează sistemul de iluminare), cel mai uzitat este modelul lui Gullstrand.

Examinăm mai întîi conjunctiva bulbară, apoi corneea, sclera, camera anterioară, irisul, pupila, cristalinul.

A. **Examenul conjunctivei**, tehnica și modificările patologice s-au arătat mai înainte.

B. **Examenul corneei** prin care se cercetează:

1. **Transparența.** Corneea normală e perfect transparentă. Ea poate fi turburată în **inflamații** (keratite) și poate fi **vascularizată patologic. Cicatricele** corneene dau de asemenea opacități. **Ulcerațiile corneei (pierderi de substanță)** le punem în evidență mai bine instilînd cîteva picături din soluția de **florescеină** 1%; spălînd apoi cu apă se constată că substanța colorantă (verde) se fixează acolo unde lipsește epiteliul.

2. **Mărimea corneei.** Corneea normală are diametrul **orizontal** de 12 mm. iar cel **vertical** de 11 mm. Ea poate fi mărită de ex. în glaucomul infantil și micșorată în microftalmie.

3. **Forma corneei** (curbura) normală este un segment de sferă cu o rază de 7—8 mm. Poate fi modificată; astfel, e conică în cheratocon, ectatică în stafilom, cu curburi anormale în astigmatism.

4. **Sensibiiitatea** corneei se examinează atingînd corneea cu o bucățică de vată; normal se **produce reflexul palpebral.** Corneea poate prezenta **hiperestezie** (leziuni iritative ale trigemenului) sau **anestezie** (leziuni destructive ale trigemenului) de ex. în keratita neuroparalitică.

C. **Examenul sclerei.** Nu vedem decît porțiunile anterioare ale sclerei între limb și equatorul ochiului, adică sclera acoperită de conjunctiva bulbară ce e vizibilă prin transparența acesteia. **Sclera normală este albă, alb cenușie sau ușor albăstruie.**

În stare patologică avem: 1. **modificările de formă**: pot fi părți ectatice ca în stafiloamele sclerale și 2). **modificări de aspect sau culoare** putînd fi roșie (hiperemiată) în sclerite sau neagră cînd e atrofiată permițînd astfel vizibilitatea coroidei. ALBASTRĂ fiziologică

D. **Examenul camerei anterioare.** Se examinează privind ochiul bolnavului lateral, cînd acesta privește înainte. Cercetăm:

1. **Mărimea camerei anterioare** (distanța dintre cornee și iris). Ea poate fi redusă, în glaucom, sau mărită, în ciclite sau luxația cristalinului înapoi.

2. **Conținutul,** care în stare normală e umorul apos, lichid perfect transparent.

În stări patologice putem avea: **hipopion** (colecție purulentă în camera anterioară), sau **hipema** (sînge în camera anterioară),

produse ce apar galbene sau roșii și se depun în partea declivă a camerei luînd o formă semilunară. Putem de asemenea constata existența unui corp străin în camera anterioară sau prezența cristalinului luxat anterior.

E. Examenul irisului. Examenul irisului se face și la lumina zilei, dar mai ales la luminatul lateral.

Irisul normal are culori și nuanțe variabile după persoană, nu e omogen, nici colorat uniform ci are zone mai închise, altele mai deschise și un luciu special. — E un organ foarte bogat în vase care, deși invizibile, formează în iris desene radiare ce merg de la marginea lui aderentă la cercul pupilar. Irisul are o foarte importantă motilitate: reflexele pupilare.

Irisul patologic. Vom menționa modificările de culoare, aderențele și turburările motilității.

In inflamații culoarea se modifică, devine turbure, luciul nu mai există, aspectul se omogenizează. Uneori se văd zone hiperemice.

Irisul poate prezenta neoformații vizibile cu ochiul liber de ex. papule, gome, tumori.

In inflamațiile irisului (irite) din cauza exudatelor, el aderă înapoi de cristalin, producîndu-se sinechiile posterioare; rezultă de aici neregularitatea pupilei. Cînd corneea e perforată, umoarea apoasă se scurge, spațiul camerei anterioare dispare, irisul se apropie de cornee și se lipește de ea, constituind sinechia anterioară. Pentru a pune în evidență sinechiile posterioare se instilează atropină; la nivelul sinechiei pupila nu se dilată pierzîndu-și astfel forma de cerc (devine neregulată).

Referitor la motilitatea iriană patologică putem avea:

1. Iridodonezis (tremurătură iriană) simptomatică de luxația sau absența cristalinului; 2. Turburările reflexelor, pe care le vom descrie odată cu pupila.

F. Examenul pupilei. La examinarea pupilei se urmărește determinarea formei, a culoarei, a diametrului și a reflexelor pupilare.

Examenul se face deasemeni la luminatul lateral, cu sau fără mijloace optice măritoare (lupă, biomicroscop), după cum poate fi practicat și la lumina zilei, care este de preferat atunci cînd

vrem să cercetăm diametrul comparativ al pupilelor sau reflexul la acomodație convergență (la privirea în apropiere) deoarece asigură o luminare uniformă și nu prea intensă a pupilei.

În mod normal pupila ocupă centrul irisului, fiind uneori ușor deplasată nasal;

1. **forma** este regulată, rotundă, perfect circulară.

2. **culoarea** este neagră, datorită condițiilor optice ale camerei obscure a ochiului; la bătrînețe culoarea este mai cenușie prin schimbarea indicelui de reflectare a suprafeței cristalinului.

La un examen superficial se poate crede că cristalinul este opacifiat (cataractat), însă pupila se luminează perfect la oftalmoscopie, ceeace dovedește că cristalinul este transparent (vezi oftalmoscopia).

3. **Diametrul**, în limite fiziologice, este între 3—5 mm. (după unii autori între 2—4,5 mm.) fiind egal la ambii ochi. Diferența de diametru a celor două pupile se numește **anisocorie** și traduce totdeauna o stare patologică.

Numim **mioză**, cînd pupila este mai mică de 3 mm. și **midriază** cînd pupila este mai mare de 5 mm.

Diametrul variază în aceste limite fiziologice, în raport cu vîrsta (la copil este mai mare) cu stările de refracție (la miopi este mai mare), cu intensitatea luminoasă (la lumină puternică diametrul se micșorează, la întuneric se mărește); în raport cu starea de excitabilitate a scoarței cerebrale (în somn de narcoză sau în comă, pupila se micșorează; se mărește la durere, emoție puternică și în momentul morții).

Măsurarea dimensiunilor pupilei se face cu aparate speciale: **pupilometrie** sau prin fotografiere în camera obscură, luminînd cu magneziu.

Cercetarea diametrului comparativ al pupilelor se face, lumina căzînd egal pe ambii ochi, iar bolnavul privind în depărtare, pentru a evita micșorarea pupilei care se produce în procesul de acomodare (în vederea deaproape).

Ori de cîte ori examinăm dimensiunile pupilei trebuie să întrebăm bolnavul dacă în ultimele zile nu i s-a instilat vreun medicament, pentru a elimina ipoteza unei midriaze sau mioze medicamentoase.

Schimbarea diametrului pupilei este asigurată de motilitatea irisului.

Micşorarea diametrului (irido-constricţia), care produce mioza, se face prin sfincterul irian sau pupilar, muşchi neted, dispus circular în jurul orificiului pupilar. Este inervat de fibre vegetative ale motorului ocular comun.

Mărirea diametrului pupilar (irido-dilataţia) care produce midriaza, se face prin muşchiul dilatator al pupilei, muşchi neted, dispus radiar în epiteliul posterior al irisului. Este inervat de simpatic.

Contracţia şi dilatarea pupilei se produc reflex.

Arcul reflex este declanşat de excitanţi care provoacă:

I. **irido-constricţia** (mioza) -lumina=reflexul foto-motor-; necesitatea de a vedea clar în apropiere = reflexul de acomodare — convergenţa, stări de inhibiţie a scoarţei cerebrale ca somnul, narcoză, coma.

II. **irido-dilatarea** (midriază) în stări de excitaţie a scoarţei cerebrale ca: frica, emoţia puternică, durerea, senzaţii exagerate, miros, gust, etc.

4. **Controlul reflexelor pupilare** este de cea mai mare importanţă atît în oftalmologie, cît şi în medicina generală, dar mai ales în neurologie.

De ex.: reflexul foto-motor ne ajută pentru a determina sensibilitatea retinei, atunci cînd nu putem determina acuitatea vizuală (cataractă). Acest reflex nu se produce dacă lumina nu provoacă excitaţia luminoasă a celulelor senzitive (leziuni destructive ale retinei, sau nervului optic. Dacă luminăm ochiul sănătos, pupila se contractă şi la ochiul bolnav. Se produce **reflexul consensual**; dacă retina este normală, absenţa reflexului foto-motor poate fi datorită întreruperii căii motorii centrifuge a reflexului (paralizii ale motorului ocular comun sau ale simpaticului); asemenea paralizii se pot produce în cursul stărilor toxi-infecţioase ca difteria sau botulismul sau prin acţiunea substanţelor medicamentoase, ca atropina, care provoacă midriază sau pilocarpina care provoacă mioză.

Vom arăta aci numai tehnica de control a celor mai impor-

tante reflexe și anume: reflexul foto-motor și reflexul de acomodare-convergență.

Examenul reflexului foto-motor:

Se poate face la **lumina zilei** sau în camera obscură. Reflexul se controlează pentru fiecare ochi în parte (monocular), celălalt ochi fiind acoperit, pentru a elimina reflexul consensual. Pentru a evita reacția de acomodație convergență, care este tot irido-constrictoare, cerem bolnavului să privească departe, adică acolo unde privind nu converge și nu acomodează. Se acoperă și se descoperă brusc unul din ochi, celălalt fiind continuu acoperit. În mod normal, la fiecare descoperire pupila se contractă.

În camera obscură, contrastul între lumină și întuneric fiind mai mare, se poate determina de multe ori existența unui reflex foto-motor, care la lumina zilei pare abolit.

Pupila este luminată cu ajutorul unei lentile de luminat lateral. Se proectează focarul lămpii asupra pupilei, după ce ochiul a stat înainte la întuneric.

Pentru a se controla **reflexul consensual** se luminează unul din ochi și se observă contracția pupilei la celălalt ochi.

Examenul reflexului la acomoare convergență:

Lumina trebuie să cadă egal pe ambii ochi, spre a evita influența reflexului foto-motor. Recomandăm celui pe care îl examinăm să privească la distanță, apoi, brusc să privească degetul nostru la 20 cm, sau să privească degetul nostru în timp ce-l apropiem treptat de ochi, de la 1 mtr. la 20 cm. Vom vedea ambele pupile contractîndu-se progresiv și egal.

La un orb ne folosim de simțul său muscular, cerîndu-i să se uite la degetul său, ținut aproape de ochi

G. CRISTALINUL se examinează la lumina zilei, la luminatul lateral și cu oftalmoscopul.

Privind în pupilă, **în stare normală se vede** din cristalin **numai partea centrală**, care corespunde pupilei, partea periferică fiind mascată de iris. **Pentru a cerceta întreg cristalinul**, trebuie **să dilatăm pupila.** În clinică întrebuințăm **homatropina**, soluție, 1%, două picături în instilație. Dilatația apare în 30 minute și durează pînă la 15 ore.

Cristalinul normal e incolor, transparent şi în acest caz pupila e perfect neagră, ca şi în caz de absenţă a cristalinului. La lumina zilei sau la luminatul lateral, cînd cristalinul e patologic, opac (cataractă) pupila apare albă în totalitate sau numai cu pete albe pe fondul negru. Acestea corespund punctelor opace din cristalin.

Examenul cristalinului cu oftalmoscopul va fi arătat la examenul polului posterior.

În clinici un examen mai amănuţit se face cu biomicroscopul.

H. EXAMENUL TENSIUNEI INTRAOCULARE. Globul ocular este asemănător unui chist, avînd drept perete tunica rezistentă sclero-corneeană iar în interior substanţe lichide sau semi-lichide (sînge, umor apos, corp vitros). Aceste substanţe lichide exercită o presiune asupra pereţilor globului, presiune ce constituie tensiunea intraoculară (T) care în stare normală e 15— 28 mm. mercur.

Avem hipotonie cînd tensiunea e sub 15 mm. Hg. Cînd hipotonia e de gra l mare şi persistă, globul se atrofiază

Avem hipertonie cînd tensiunea e peste 28 mm. Hg. ca în glaucom.

Tensiunea intra oculară se măsoară prin :

1. Metoda digitală. Spunem bolnavului să privească în jos, apoi aplicăm degetele indicatoare ale celor două mîini pe globul ocular, peste pleoapa superioară şi procedăm ca pentru căutarea fluctuaţiei unui abces. Un deget stă fix, iar cu celălalt apăsăm uşor şi astfel ne dăm seama de tensiune. Normal constatăm fluctuaţie; în hipertonie nu există. În hipotonie ea este exagerată.

Cercetînd tensiunea într-un ochiu cu hipertonie mare avem senzaţia de a palpa o sferă dură, de exemplu o bilă de biliard.

Tonometrul lui Schiötz serveşte la măsurarea mai precisă a tensiunei intra-oculare. Se anesteziază corneea cu holocaină 1%, bolnavul fiind aşezat culcat aşa încît corneea să privească în sus. Aplicăm aparatul pe cornee; el are un ac indicator care se mişcă în faţa unei linii gradate. În corpul aparatului se găseşte un cilindru mobil, care vine în contact cu corneea. Apăsarea corneei asupra acestui cilindru determină deplasarea acului. Se

citește gradul de deviație a acului, apoi cu ajutorul unei tabele tensiunea în mm. Hg.

Pe lîngă tonometrul lui Schiöetz cunoaștem tonometrul lui Maklakov care se bazează pe măsurarea curbei de elasticitate a corneei pe care o determinăm măsurînd tensiunea succesiv cu mai multe greutăți. Valorile obținute servesc pentru stabilirea curbei de elasticitate. Este o metodă mai precisă, studiată foarte de aproape de școala de la Odesa a Academicianului Filatov și în special de elevul său Calfa.

EXAMENUL POLULUI POSTERIOR se face cu oftalmoscopul. Dacă trimitem în ochi razele unui izvor de lumină, fascicolul de raze își formează focarul pe retină. În virtutea **principiului focarelor conjugate**, ochiul fiind o cameră obscură **razele de pe retină se întorc pe același drum la izvorul de lumină**; dacă noi stăm alături de acest izvor nu prindem nici una din razele ce vin din fundul ochiului și deci nu vedem fundul. Dacă ne-am așeza între izvorul lumină și ochiul luminat, am putea primi razele ce vin de pe retină, însă în acest caz întrerupem razele plecate de la izvorul luminos spre ochi și acesta rămîne neluminat. Deci în ambele cazuri nu **putem vedea fundul ochiului** și de aceea **pupila se vede neagră**.

Helmholtz, în 1851, a **inventat oftalmoscopul**. Acesta e o **oglindă cu un mic orificiu central**. Trimitem fascicolul luminos, luat de la un izvor de lumină, în ochi cu ajutorul oglindei. **Razele de pe retină se întorc pe oglindă**, în focarul lor conjugat, deci chiar în **centrul oglinzii care e găurită**. Așezîndu-ne cu ochiul în spatele oglinzii în dreptul orificiului, **vom primi în ochi razele** venite de pe retina ochiului examinat, care pătrund în ochiul examinatorului prin gaura oglinzii oftalmoscopice.

La examenul oftalmoscopic pupila apare roșie din cauză că, prin transparența retinei, apare culoarea **roșie a sîngelui din vasele coroidei**.

La animalele albinotice pigmentul din fundul ochiului fiind foarte redus, sau lipsind complect (ex. iepuri albi), ochiul ne mai fiind o cameră obscură, razele luminoase nu se mai supun principiului focarelor conjugate; ele sînt reflectate de pereții ochiului și trimise în diferite direcții așa că le putem prinde și noi; de

aceea la aceste animale vedem întotdeauna pupila roşie fără oftalmoscop. Deasemenea la unele animale vedem pupila roşie în amurg fără ca ele să fie albinotice. Explicaţia e următoarea: animalele carnivore sînt în general hipermetrope (lupul, pisica) şi în aceşti ochi numai razele cari cad convergent pe ochi au focarul pe retină, iar razele ce vin de la retină ies din ochi divergente, deci nu se duc toate în izvorul de lumină aşa că ochiul nostru, situat lîngă acesta, prinde unele din raze şi vede fundul ochiului, iar pupila apare roşie.

Procedee de examen oftalmoscopic.

I. Procedeul cu imagine dreaptă.

II. Procedeul cu imagine răsturnată (ce e sus se vede jos, ce e la stînga se vede la dreapta).

Ambele se fac în **cameră obscură** servindu-ne de o lampă electrică ca izvor de lumină.

I. **Procedeul cu imagine dreaptă.**

Aşezăm **lumina lateral,** la nivelul ochiului de examinat. Stăm în faţa bolnavului şi cu oftalmoscopul la ochi **ne apropiem cam la 5 cm.** de ochiul bolnavului trimiţîndu-i lumina în pupilă. Imaginea directă se realizează mai uşor cu ajutorul oftalmoscoapelor electrice. Aceste oftalmoscoape sînt prevăzute cu izvorul de lumină în mînerul care suportă oglinda, înclinată de 45° faţă de planul frontal, pentru a putea prinde în acest fel lumina care vine de jos şi se reflectă cu 90°, razele ajungînd orizontal, pentru a putea pătrunde în ochiul examinat. **Observăm** fundul ochiului cu detaliile sale, **mărite de 14 ori.** Prin acest procedeu putem vedea **clar numai ochii cu aceeaşi refracţie ca a noastră** (emetrop sau aceiaşi ametropie cu examinatorul). Sînt oftalmoscoape prevăzute cu un disc cu lentile de diferite mărimi cu ajutorul cărora putem examina ochii cu orice refracţie corectînd eventualul viciu pe care îl are bolnavul sau îl avem noi.

II. **Procedeul cu imagine răsturnată.**

Lumina e situată lateral la nivelul ochiului bolnav şi puţin **înapoi.** Stăm la **40 cm. distanţă** şi trimitem lumina cu oftalmoscopul. Cu cealaltă mînă ţinem o **lentilă biconvexă de 13 D. la 7 cm.** departe de ochiul bolnavului, aşa încît razele trimise în ochi **să treacă prin ea.** Punem la punct imaginea apropiind sau depăr-

ținînd puțin ochiul nostru sau lentila, pînă ce o avem clară, așa cum am proceda la microscop. Imaginile sînt răsturnate, mărite mai puțin ca în primul procedeu, însă cîmpul cuprins e mai mare. Imaginea e aeriană, înaintea lentilei.

Azi avem oftalmoscoape electrice, izvorul de lumină fiind un bec electric așezat chiar în aparat, precum și mari oftalmoscoape electrice pentru demonstrații clinice.

Fundul ochiului normal.

La examenul oftalmoscopic apare ca o suprafață roșie, pe care putem distinge: 1. macula lutea ; 2. papila optică; 3. vasele; 4. periferia cîmpului oftalmoscopic.

1. Macula lutea e o zonă rotundă situată exact în centrul polului posterior, colorată mai intens și fără vase. Bolnavul trebuie să privească în ochiul nostru cînd voim să vedem macula.

2. Papila optică e situată la 4 mm. înăuntrul și la 1 mm. dedesubtul maculei lutea. Ca să vedem papila, bolnavul trebuie să privească nazal pentru ca ea să vie în dreptul pupilei. Îi spunem deobicei să privească astfel : pentru examenul ochiului drept, pe lîngă urechea noastră dreaptă, pentru ochiul stîng pe lîngă urechea stîngă. Papila se vede ca un disc rotund de culoare roz — albicioasă bine delimitată, iar din centrul ei ies vase : e roșu închis, la blonzi roz-palid.

3. Vasele : Artera și vena centrală. Arterele sînt mai înguste decît venele, au traectul mai drept și culoarea roșie mai deschisă.

4. Periferia cîmpului oftalmoscopic. Bolnavul trebuie să privească pe rînd în toate direcțiile. Periferia cîmpului are culoarea roșie, de nuanțe variabile după cantitatea pigmentului. La bruni e roșu închis, la blonzi roz-palid, uneori vizibilitatea vaselor coroidiene.

Fundul ochiului patologic.

În stări patologice se pot vedea, la examenul fundului modificări ale aspectului normal. De ex.:

1). Membranele corio-retiniene pot avea pete. Hemoragiile apar ca pete roșii de ex. în hipertensiunea arterială. Infiltrațiile coroidiene sau exudatele retiniene, ca în retinita nefritică, se traduc prin pete albe. Deslipirile de retină apar ca zone mari cenușii-

verzi. Coroiditele cu proliferări sau migrațiuni pigmentare dau pete negre, iar cînd coroida e distrusă prin atrofie, dau pete albe.

2. Papila poate suferi diferite modificări. În glaucom papila e escavată. În staza papilară e proeminentă. Nevritele produc hiperemia papilei și edem, atunci marginile sînt șterse, estompate, în loc să fie precise ca în stare normală. Atrofia papilei se traduce prin culoarea albă, de exemplu atrofia tabetică a nervului optic.

3. Vasele. Arterele pot fi strîmtate, subțiri ca în hipertensiunea arterială malignă. Venele pot fi sinuoase și dilatate (în staza papilară). Se pot vedea pulsații ale vaselor; pulsul arterei e totdeauna patologic (în insuficiența aortică, glaucom), pulsul venos poate fi fiziologic.

Alte întrebuințări ale oftalmoscopului

Prin examenul oftalmoscopic putem determina diferențele de nivel ale fundului ochiului. Putem lua presiunea sanguină în vasele retiniene cu ajutorul aparatului Baillart, (oftalmo-dinamometrul) după principiul aparatului Vaquez, cu deosebire că aci minima se determină prin apariția pulsului în vasele retiniene, puls vizibil la oftalmoscop, iar maxima prin dispariția lui. În stare normală în artera centrală a retinei Mx. e 70 și minima 30, adică aproximativ $^1/_2$ față de tensiunea brahială.

Afară de aceste examene în legătură cu examenul fundului, mai folosim oftalmoscopul; a) pentru determinarea refracției (vezi procedeu imaginea dreaptă); b) la examenul mediilor ce se examinează prin simpla oglindă. Dacă sînt opacități ale mediilor ochiului (cornee, cristalin, corp vitros), ele apar negre pe fondul roșu al pupilei. Dacă opacitățile sînt mobile cînd bolnavul mișcă ochii, ele sînt situate în vitros. Dacă nu sînt mobile sînt în cornee sau cristalin. Cînd opacitatea e totală pupila rămîne neagră în întregime. Opacitățile părților posterioare ale cristalinului care nu pot fi depistate prin metodele de examen ale polului anterior sînt diagnosticate prin oftalmoscop.

Examenul subiectiv

La acest examen consemnăm numai afirmațiile bolnavului iar rezultatele depind de felul în care primim răspunsul la diferitele probe pe care le facem.

Indicațiile date de bolnav pot fi luate în considerație mai ales dacă corespund cu datele examenului obiectiv. Discordanțele între examenul subiectiv și cel obiectiv, pun problema unor stări nevrotice, a histeriei sau a simulării.

Examenul subiectiv cuprinde:

I. Examenul funcției vizuale.

II. Examenul sensibilității ochiului și a regiunilor învecinate.

I. Examenul funcției vizuale are următorii componenți:

A. Examenul senzației luminoase, adică perceperea diferențelor între intensități luminoase de valori diferite.

B. Examenul senzației de formă care cuprinde:

a) acuitatea vizuală.

b). cîmpul vizual.

C. Examenul senzației de culoare care cuprinde perceperea culorilor.

D. Examenul acomodației și a convergenței prin care se realizează suprafața de profunzime.

E. Senzațiile vizuale anormale.

EXAMENUL FUNCȚIEI VIZUALE

A. Simțul luminos

Am văzut că perceperea luminei reprezintă, treapta cea mai inferioară a funcției vederei. Perceperea formei și a culorii sînt trepte superioare, și se realizează numai dacă excitantul luminos este mult mai puternic. Pe măsură ce scade luminatul scade și acuitatea vizuală ajungîndu-se numai la diferențierea între clar și obscur.

Simțul luminos se măsoară determinînd:

1. Cantitatea cea mai mică de lumină care este capabilă să producă o senzație luminoasă.

2. Sensibilitatea ochiului la diferențe de lumină.

In clinică se controlează pragul inferior, de la care ochiul începe să fie sensibil la lumină cu ajutorul unor aparate dintre care cel mai simplu este fotometrul lui Forster. Este format dintr-o cutie care realizează o cameră obscură, avînd pe peretele din fund semne. Lumina de la o lumînare luminează camera obscură printr-un orificiu care se mărește și se micșorează printr-un diafragm. Se determină astfel care este cea mai mică intensitate luminoasă cu care bolnavul vede semnele.

Există și scări vizuale pentru simțul luminos în care diferențierea literelor de fondul tabelei se face progresiv.

Sensibilitatea ochiului la diferența de lumină se măsoară controlînd proprietatea retinei de a se adapta la un luminat scăzut. După 15—20 minute de stat la întuneric vederea este mult mai bună ca la început. Aparatele speciale de care ne servim pentru măsurarea simțului luminos se numesc adaptometre.

Simțul luminos poate fi turburat producîndu-se hemeralopia: vederea este scăzută mult odată cu scăderea luminei așa că seara acești bolnavi sînt incapabili să se conducă, cu toate că ziua văd destul de bine.

2). Nictalopia e turburarea contrară, adică bolnavul vede mai bine la întuneric, turburare pe care întîlnim la indivizi cu acromatopsie totală.

Hemeralopia e datorită afecțiunilor retinei de ex. degenerescența pigmentară, boală în care leziunile epiteliului pigmentar ce secretă purpura vizuală duc la o carență a acestei substanțe chimice cu rol în absorbția luminei. De asemenea, persoane cu diferite vicii de refracție pot acuza hemeralopie ; în acest caz nu mai e în funcție de retină, este deci o falsă hemeralopie. Alte cauze sînt stările de subnutriție sau unele avitaminoze care se repercută asupra retinei, de ex. în afecțiunile casectizante, ciroza atrofică, cancer etc. In această clasă a hemeralopiei de nutriție ar intra hemeralopiile observate pe o scară întinsă în timp de război, cînd condițiile de viață sînt rele (în campanie se întîlnesc și numeroase cazuri de hemeralopie simulată). In hemeralopiile de război e vorba de o insuficiență a alimentației și în special lipsa vitaminei A, ce se găsește în albuminoide și grăsimi (unt, lapte,

ouă). Această vitamină are un rol important în refacerea purpurei vizuale, substanță fotosensibilă a bastonașelor care se descompune în urma acțiunei luminei pe care o absoarbe spre a deslănțui influxul nervos ce determină senzația luminoasă.

B. Senzația de formă

Pentru ca să vedem bine un obiect îl fixăm, îndreptînd ochii, adică axa lor vizuală spre el; în acest caz imaginea se face exact în centrul polului posterior, adică pe macula, mai precis în fovea centralis și obiectul e văzut prin vederea centrală. El e văzut cu toate amănuntele sale, aceasta datorită constituției speciale a maculei, formată exclusiv din conuri. Restul suprafeței retinei pînă la periferia ei dă senzații vizuale mai puțin clare, mai difuze, constituind vederea periferică. Ea servește la orientare; cînd un obstacol e văzut prin vederea periferică, puțin clar, sîntem astfel avertizați și atunci îndreptăm ochii spre el; intră în funcție vederea centrală (maculară) dînd o imagine clară și precisă.

Pe acest principiu s-au alcătuit scările vizuale (Snellen). Sînt tablouri cuprinzînd rînduri formate din litere a căror dimensiuni scad treptat de la un rînd la altul. In dreptul fiecărui rînd e scrisă distanța la care trebuie să fie văzute și citite de un ochi normal. Așezînd bolnavul la 5 metri de scările vizuale, dacă el citește monocular rîndul în dreptul căruia e notat 5 m., el are vederea normală, adică vede la 5 m. ceea ce trebuie să vadă la această distanță deci $V = \frac{5}{5} = 1$ și se notează V = 1.

Dacă are vederea scăzută, va citi de la 5 m. numai rîndurile cu litere mari, care în mod normal trebuiesc văzute la distanță mai mare. Ex. vede de la 5 m. rîndul marcat cu 20 m; vederea este V = 5/20 adică 1/5. Dacă bolnavul nu poate citi nici un rînd din scările vizuale cercetăm după gradul de scădere a vederii;

1). la ce distanță poate număra degetele (2 m... 1 m... 0,50 cm).

2). la ce distanță vede mîna, și însfîrșit

3). dacă distinge sau nu lumina de întuneric (percepția luminoasă).

Examinarea percepției luminoase se face monocular, în camera obscură luminînd ochiul cu un bec electric, lampă cu baterie, cu oftalmoscopul sau lentila de luminat lateral. Dacă bolnavul are percepție luminoasă el ne va spune precis dacă e lumină sau întuneric și chiar direcția de unde vine lumina (proecție bună).

Dispariția percepției luminoase traduce inexcitabilitatea retinei și vederea nu se mai poate recăpăta.

Acuitatea vizuală variază puțin în raport : 1). cu intensitatea luminei (de aceea scările vizuale trebuie să fie luminate uniform.

2). cu diametrul pupilei (cu cît pupila e mai mică, vederea e mai bună).

3). acomodația ; ea crește pînă la 15 ani, e staționară pînă la 40 ani și descrește după 40 ani. Așa dar aceste variații fiziologice nu pot scădea acuitatea sub cea normală V = 1.

Acuitatea vizuală patologică.

Scăderile vederei sînt în general produse de 2 mari cauze :

1). Turburări ale mediilor transparante (opacifiere) și vicii de refracție. Determinarea viciilor de refracție se va face la capitolul „Refracția ochiului".

2). Leziuni ale tunicei senzoriale a ochiului (retina și nervul optic.

Leziunile căilor optice intracerebrale dau turburări de cîmp vizual (vezi hemianopsii, scotom central) pînă la pierderea vederii.

CÎMPUL VIZUAL.

Este tot spațiul văzut atunci cînd ochiul stă fix, sau limita vederei periferice. El poate fi monocular sau binocular.

Măsurarea cîmpului vizual monocular. Se face : 1). cu degetul, 2). cu campimetrul, 3). cu perimetrul.

1). Cu degetul. Observatorul stă în fața bolnavului, la distanță de 0,50 centimetri și se privesc reciproc în ochi. La jumă-

tate distanță dintre ei, observatorul apropie în periferie degetul care va fi văzut imediat ce a intrat în cîmpul vizual. Dacă cîmpul vizual al observatorului e normal și dacă ambele persoane văd în același timp degetul, deducem că și cîmpul vizual al observatului e normal. Se procedează la fel pentru toate 4 direcții cardinale.

2). Cu campimetrul (De Wecker). Acesta e un tablou negru cu diferite meridiane. Bolnavul privește fix în centru, în timp ce apropie de la periferie un indice vizibil (o cretă) : în momentul cînd acesta e văzut, se marchează locul. Procedînd la fel pentru diferitele meridiane și unind între ele punctele găsite, obținem periferia cîmpului vizual. Defectul metodei acesteia e că se proiectează o suprafață curbă (retina) pe o suprafață plană ; totuși dă rezultate în căutarea lipsurilor din cîmp (scotoame), indicele încetînd de a fi văzut în zona scotomului.

3). Cu perimetrul (Förster). Aparatul e un arc, un semicerc gradat, mobil. Suprafața curbă a retinei se proiectează tot pe o suprafață curbă. Bolnavul privește punctul fix al arcului, adică centrul. Se apropie un indice alb, lunecîndu-l pe arc de la periferie spre centru și se marchează punctul, adică gradul de pe arc, la care bolnavul a văzut indicele. Se deplasează arcul în diferite poziții în care se caută vizibilitatea indicelui, și se înseamnă gradele. Mai întîi se caută pozițiile principale, arcul fiind așezat orizontal, apoi vertical, în urmă oblic la stînga și la dreapta. Este absolut necesar ca în timpul examenului bolnavul să nu miște ochiul el trebuind a fixa continuu centrul perimetrului.

Cîmpul vizual se măsoară pentru alb și apoi pentru principalele culori, în care caz întrebuințăm indice colorate, însemnînd punctele de vizibilitate a indicelui pe o schemă gradată, puncte pe care reunindu-le obținem limitele cîmpului vizual.

Limitele cîmpului vizual normal sînt mai îndepărtate în afară (temporal) și în jos, adică aci cîmpul e mai mare, mai apropiate înăuntru (nasal) și în sus variind între 90° și 50° după cum se constată în diagrama alăturată a cîmpului vizual (fig. 7).

Pentru culori cîmpul vizual e mai mic decît pentru alb, urmînd în ordine descrescîndă astfel : albastru, roșu și cel mai mic verde.

Turburările cîmpului vizual monocular. Ating periferia sau centrul consistînd în strîmtorări şi scotoame.

1) Strîmtorarea poate fi: a) concentrică ca în atrofia tabetică a nervului optic. b) neregulată de ex. strîmtorarea nazală din glaucom.

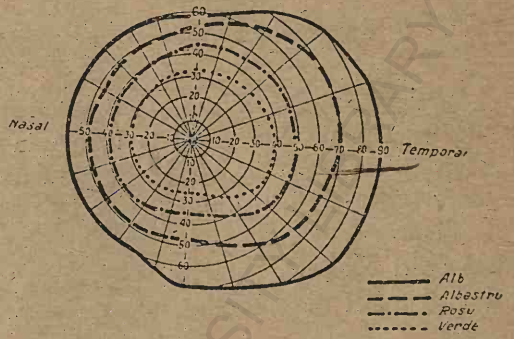

Fig. 7

2) Scotoamele, sînt lipsuri în cîmpul vizual; ele pot fi: a) fiziologice (pata lui Mariotte) reprezentînd proiecţia papilei nervului optic în cîmpul vizual; b) patologice, corespunzînd unei leziuni a retinei sau nervului.

După poziţia sa, scotomul poate fi:

1). central (leziunea maculei sau a fascicolului papilo-macular din nerv), în scleroza în plăci, intoxicaţia cu alcool.

2).periferic, ca în unele coroidite sau retinite.

După simptomele subiective scotomul poate fi:

1). pozitiv, în zona scotomului bolnavul vede o pată neagră ca în turburarea mediilor transparente sau leziuni ale corio-retinei;

2). negativ, (lipsă în cîmpu vizual) în zona corespunzătoare din cîmpul vizual bolnavul nu vede nimic (leziune a nervului optic).

CÎMPUL VIZUAL BINOCULAR. E tot spaţiul văzut de ambii ochi deschişi ce fixează un punct înainte, sau cel obţinut de ambele cîmpuri vizuale monoculare, care fuzionează în părţile lor interne. Cîmpul vizual binocular apare pe măsură ce înaintăm în scara zoologică şi este cel mai desvoltat la om, la care ochii sînt aşezaţi în acelaşi plan.

Turburările cîmpului vizual binocular.

Foarte importante în clinică, ele sînt simptomatice de leziuni ale căilor optice intra cerebrale, în chiasmă sau înapoia chiasmei pînă la centrii occipitali inclusiv.

Turburările cîmpului vizual binocular se manifestă prin **hemianopsii**, adică pierderea părților simetrice din cîmpurile vizuale ale ambilor ochi.

C. Examenul simțului cromatic sau cromatismul

Simțul cromatic reprezintă componența cea mai diferențială a funcției vizuale. S-a văzut la fiziologia funcției vizuale cum se realizează senzația de culoare. Examenul simțului culorilor are o mare importanță în clinică și se face astfel :

Pentru controlul percepției culorilor cu centrul retinei există scări colorate, similare scărilor vizuale. Bolnavul este așezat la 5 metri de această scară ca și pentru controlul acuității vizuale.

Mai curentă este metoda lînurilor lui Holmgreen sau a creioanelor de diferite nuanțe colorate, pe care bonavul le apreciază alegînd nuanțele de același fel. S-au construit tabele (Stilling, Isihara), care au desenate mici cercuri colorate de diferite nuanțe formînd cifre sau litere pe care pacientul trebuie să le recunoască. Dacă nu le recunoaște există o stare anormală în perceperea culorilor la individul respectiv. Tabelele indică deasemeni care este anomalia respectivă.

In clinică ne servim de aparate perfecționate care determină precis cea mai mică turburare cromatică (anomaloscop).

La Capitolul fiziologia funcției vederii s-au arătat care sînt anomaliile în perceperea culorilor.

Turburările simțului culorilor. Sînt de două feluri :

1). Discromatopsie e confundarea culorilor între ele.

2). Acromatopsie e lipsa complectă a percepții culorilor și ea poate fi a), totală adică pentru toate culorile și b). parțială pentru o singură culoare.

a). Acromatopsia totală, poate fi congenitală ; e rară și e datorită unei lipse de desvoltare a retinei.

b) Acromatopsia parțială poatie fi congenitală sau căpătată. Cea congenitală poartă numele de Daltonism și se întîlnește la 3—4% din bărbați și sub 1% la femei. Sunt două grupe de

daltoniști 1). pentru roșu verde. 2). pentru galben albastru. Daltoniștii confundă între ele aceste culori. Forma cea mai frecventă e pentru roșu verde. Acromatopsia parțială cîștigată implică totdeauna o leziune retiniană sau a nervului optic. In atrofia nervului optic din tabes întîlnim o strîmtorare concentrică a cîmpurilor vizuale pentru culori. Altă cauză a acestei acromatopsii e nevrita optică papilo-maculară din nervul optic, deci vederea centrală va fi scăzută, dar în special percepția centrală a culorilor dispare, constituind scotomul central pentru culori.

Examenul simțului culorilor este indispensabil a fi făcut periodic la funcționarii Căilor Ferate, la cei din Marină, la cei din Aviație, care se servesc de semnale colorate. Sînt cunoscute catastrofe de cale ferată provocate de mecanici sau acari ce prezentau turburări cromatice.

CONVERGENȚA. DIVERGENȚA. VEDEREA BINOCULARA

CONVERGENȚA. Cînd avem de văzut un obiect de aproape îl fixăm, adică îndreptăm ochii asupra obiectului așa încît axele vizuale să se încrucișeze pe obiectul privit (axul vizual e linia ce unește macula cu centrul corneei), pentru ca imaginea să se facă pe maculă. Această funcțiune care face ca ochii să se ducă înăuntru e datorită contracției simultane a drepților interni și constituie convergența. Este o mișcare reflexă sub dependența unui centru special mezocefalic, centrul convergenței.

Măsurarea convergenței se face în unghiuri metrice. Cînd obiectul e situat la 1 m. axele vizuale îndreptate asupra lui formează un unghiu metric. Cînd obiectul este de 1/2 m. convergența e dublă, adică 2 unghiuri metrice; la 25 cm. convergența e de 4 unghiuri metrice.

In solicitarea unei vederi de aproape există un punct în care convergența nu se mai poate face și ochii fug brusc în afară. Acesta e punctul proximum al convergenței. Atunci apar imagini duble (diplopie).

Turburările convergenței au mare rol în producerea deviațiilor oculare (strabism).

DIVERGENȚA e funcțiunea contrarie; pentru vederea la distanță e necesară relaxarea drepților interni. Adevărata divergență dincolo de paralelism e în somn.

VEDEREA BINOCULARĂ. Fiecare ochi vede separat, independent de celălalt, creerul însă fuzionează cele două excitații vizuale și redă una singură. Aprecierea distanței, relieful, claritatea imaginei sînt datorite vederei binoculare. Vederea binoculară e condiționată de 1). Imagini de același fel; 2)). Obiecte văzute cu aceiași claritate de ambii ochi; 3. Imaginea să se facă în ambii ochi în puncte corespondente ale retinei.

Turburările vederei binoculare sînt mai multe; notăm ca mai importante: 1). pierderea vederii binoculare. 2) diplopia.

Vederea binoculară și turburările ei se examinează cu diferite aparate între care menționăm stereoscopul și diploscopul.

Sensibilitatea conjunctivei și a corneei se cercetează atingînd aceste membrane cu o bucățică de vată subțiată la vîrf fără a ține deschise pleoapele. Controlul acesta este un control cantitativ. In anumite cercetări și depistări mai fine este necesar să se controleze sensibilitatea cu mijloace mai precise și bine dozate. In acest scop se utilizează atingerea corneei cu firul de păr, după metoda lui Frey.

Instrumentul construit de Frey (esteziometru) este compus dintr-o baghetă de lemn, avînd la unul din capete un fir de păr a cărui diametru și elasticitate sînt cunoscute.

Samoilov propune 3 asemenea teste cu valori deosebite.

Institututul de Oftalmologie a construit o gamă de teste cu valori progresive, care dă posibilitatea de a se urmări grafic evoluția turburărilor de sensibilitate în diferite stări patologice.

TURBURĂRI DE SENSIBILITATE. Bolnavii de ochi acuză deseori fenomene dureroase oculare dintre care menționăm: 1) Durere în regiunea oculară care poate fi: a), palpebrală, b). orbitară și periorbitară; c) oculară; 2. Cefalalgii.

Durerea palpebrală e în general ușoară; arsuri, prurit. Afecțiune mai dureroasă a pleoapei e furunculul (ulcior).

Durerea orbitară poate fi datorită unei periostite orbitare, tumori, dar mai ales nevralgii supra-orbitare.

Durerea oculară poate fi spontană: toate afecțiunile endoculare (iridociclita, glaucomul acut) sînt foarte dureroase. O durere specială, aceea produsă de lumină, fotofobia, este caracteristică de leziune a corneei (keratite). Durerea poate fi și provocată; așa în afecțiunile corpului ciliar, presiunea pe glob în zona ciliară e foarte dureroasă. Deasemenea pot fi provocate dureri la mișcarea globului, în nevritele optice și inflamația capsulei lui Tenon.

Cefalalgiile pot fi datorite ametropiilor cu astenopie acomodativă, glaucomului inflamator, ulcerelor corneei, iridocicliteior, etc.

In unele boli oculare bolnavul acuză diferite senzații vizuale anormale. Dintre acestea notăm:

A) Fenomene entoptice sînt senzații vizuale cărora nu le corespund corpuri sau fenomene exterioare.

Așa unii bolnavi se plîng că văd muște sburătoare (miodesopsie) ce pot fi fiziologice și patologice de ex. opacități vitreene. Alți bolnavi văd pete în cîmpul vizual, scotoame, de ex. cei care au opacități în cristalin.

Alții acuză viziune colorată, obiectele apar colorate în roșu (eritropsie), în cazul unor bolnavi după operația de cataractă. Alte ori în galben (xantopsie), în cazul ictericilor.

Alte fenomene entoptice sînt fotopsiile; senzații luminoase ce nu corespund unui fenomen luminos exterior; ele sînt datorite excitației fibrelor nervului optic. Pot fi fulgere, flăcări, bule luminoase și se întîlnesc în nevrite optice, retinite, deslipiri de retină, etc.

In fine sînt bolnavi ce acuză senzații de ceață, turburare întîlnită la ametropi, în glaucomul acut (în care este edem în cornee) precum și în retinita nefritică (aci avem edem retinian).

B. Erori de percepție vizuală.

Dintre acestea menționăm Diplopia adică vederea imaginei în dublu exemplar, simptom cardinal de paralizie a mușchilor ochiului. Poliopia adică imagini multiple, care se întîlnesc în cataracta incipientă din cauza astigmatismului neregulat cristali-

nian. Falsa localizare a obiectelor în spaţiu, fenomen întîlnit în paraliziile muşchilor ochiului.

Metamorfozie, adică obiectele se văd deformate ca în unele coroidite maculare sau în astigmatism. Macropsie sau micropsie, fenomene vizuale în care obiectele par mai mari în primul caz, de ex. la cei cu spasm acomodativ şi mai mici în cel de doilea dacă cedează brusc acomodaţia sau uneori în paralizia de acomodatie.

Macropsia şi micropsia se datorează relaţiilor condiţionate care se stabilesc în scoarţa cerebrală, între efortul de acomodare şi mărimea obiectelor privite.

C. EXAMENUL COMPLIMENTAR

În afară de examenul subiectiv şi obiectiv local este necesar să fie practicat şi un examen general, deoarece ochiul nu este izolat în organism. El suferă influenţa modificărilor fiziologice şi patologice care se petrec în tot organismul, după cum poate influenţa starea fizio-patologică a întregului organism.

Acest examen serveşte la stabilirea diagnosticului etiologic al boalei oculare.

Examenul complimentar cuprinde:

A) Examenul clinic. Principial trebuie cercetat întreg organismul, de cele mai multe ori fiind necesar examenul sistemului nervos, aparatului circulator, toracelui, aparatului renal, sinusurilor şi tegumentelor. Boalele oculare sînt foarte frecvent manifestarea unei boli generale şi de multe ori turburarea oculară face să se descopere boala generală, ce pînă atunci era ignorată.

B) Examenele de laborator la care recurgem curent în oftalmologie sunt:

1) Reacţia Bordet-Wassermann. Cînd manifestările oculare care clinicește de regulă sînt atribuite sifilisului coexistă cu sero-reacţia pozitivă, afirmăm că leziunile sunt sifilitice. Cînd reacţia este negativă şi leziunea oculară ce prezintă bolnavul este în marea majoritate a cazurilor datorită sifilisului activ, putem afirma că leziunea oculară nu recunoaşte drept cauză această infecţie. In cazul manifestărilor oculare din perioada

latentă a sifilisului, cînd reacția în sînge e negativă, nu putem exclude specificitatea leziunei oculare.

2). Reacția la tuberculină. Cînd aceste reacțiuni (injecțiunea subcutanată, cuti sau intradermo-reacția sînt pozitive și ne aflăm în fața unei manifestări oculare care de regulă recunoaște natura tuberculoasă, se întărește ipoteza că leziunile oculare sunt într-adevăr tuberculoase. Exagerarea turburărilor sau a leziunilor oculare (reacție de focar) după injecția cu tuberculină sau una din cele două reacțiuni cutanate, ne face să afirmăm că leziunile oculare existente sunt datorite tuberculozei.

3). Examenul urinei e necesar pentru depistarea diabetului sau leziunilor renale.

4). Examenul sîngelui e cerut în numeroase cazuri. Uneori e necesară numărătoarea elementelor și formula leucocitară, alte ori dozajul zahărului sau ureei, alte ori căutarea malariei etc.

5). Examenul lichidului cefalo-rachidian, e foarte important pentru diagnosticul sifilisului ocular, mai ales în boalele fundului ochiului, musculaturei și turburărilor pupilare, în special cînd reacția B. W. în sînge e negativă.

6) Examenul radiologic e absolut necesar în cazul tumorilor orbitare și cerebrale, a sindromului chiasmatic în unele nevrite și atrofii optice, exoftalmii etc. Deasemenea e indispensabil pentru diagnosticul și localizarea corpilor străini intra-oculari.

7). Diferite examene de laborator privind țesuturi și produse oculare normale sau patologice. Menționăm: examenul bacteriologic și citologic al secrețiunilor conjunctivale sau produselor de raclaj, examenul unei biopsii din țesuturile oculare lezate. inoculări la animale de produse patologice etc.

REFRACȚIA OCULARĂ

Am văzut că acuitatea vizuală normală a unui ochi este aceea care permite a se distinge separat două puncte îndepărtate printr-un unghiu de 1 minut la distanța de 5 mtr. (de la care se consideră că razele luminoase plecate de la obiect ajung paralele în ochi.)

Fiecare punct își face imaginea pe cîte un singur con, iar între ele rămîne un con neexcitat.

Razele plecate de la ori ce punct din spațiu, ca să ajungă pe retină, trebuie să traverseze mediile transparente ale ochiului. După cum știm razele luminoase cînd trec dintr-un mediu transparent într-un alt mediu transparent, însă de densitate deosebită, schimbă direcția, se frîng. Această proprietate se numește refracția sau refringență. Aceasta este proprietatea esențială a lentilelor.

Lentilele sînt medii transparente limitate de cel puțin o suprafață curbă. Ele sînt convexe, sau de plus (+) și concave, sau de minus (—). Ca să știm că o lentilă este convexă sau concavă privim prin ea un obiect, deplasînd-o într-o parte. Dacă obiectul se deplasează și el în aceiași direcție lentila este concavă; dacă obiectul se mișcă în sens invers, lentila este convexă. Lentilele convexe converg razele, cele concave le diverg.

Puterea de refracție a lentilelor se măsoară în dioptrii.

Dioptria (D) este forța refringentă care frînge razele paralele plecate dela un izvor de lumină, unindu-le în focar la distanța de 1 metru de lentilă, (fig. 9). O lentilă cu ambele fețe convexă (bicovexă) de 1 D, are focarul la 1 metru. Lentila de 2 D. (de două ori mai puternică) are focarul la 1/2 m. (adică la 1/2 distanță. Lentila de 10 D are focarul la 1/10 m. (adică la 10 cm.)

Deci, cu cît lentila este mai puternică razele sînt frînte mai tare și focarul este mai aproape de ea.

Pentru a afla puterea unei lentile împărțim 100 (1 metru= 100 cm) la distanța focală a lentilei.

Adică o lentilă care are distanța focală la 25 cm. are o putere de 4 D.

Impărțind 100 la puterea lentilei, aflăm distanța focală.

De ex.: $\frac{100}{4} = 25$ cm. (distanța focală a lentilei de 4 D)

Mediile transparente ale ochiului sînt: corneea, umorul apos, cristalinul, și corpul vitros. Ele formează împreună o lentilă biconvexă compusă din mai multe părți: = dioptrul ocular.

Dintre aceste medii numai cristalinul își poate schimba puterea de refracție, mărindu-și curba în procesul de acomodare (pentru vederea de aproape). In acest fel valoarea refracției totale a dioptrului ocular crește.

Calculîndu-se valoarea diferitelor constante ale mediilor optice s-a găsit că:

Corneea are 43.5 D; iar cristalinul 19,1 D. lungimea totală a axului anteroposterior al ochiului fiind de 25 mm.

Într-un asemenea ochi razele paralele venite de la infinit (practic de la 5 mtr.), după ce au fost refractate de dioptrul ocular, se întîlnesc în centrul retinei într-un focar. Acesta este ochiul *emetrop*.

Dacă raportul între puterea de refracție a dioptrului ocular și axul anterior se schimbă, focarul razelor paralele venite de la infinit nu se mai formează în centrul retinei, ci înaintea retinei, *(ochiul miop)* sau înapoia retinei *(ochiul hipermetrop)*, iar atunci cînd refracția ochiului nu este aceeași pentru toate meridianele dioptrului ocular (a corneei sau a cristalinului) pe fundul de ochi nu se mai formează un focar unic al acestor raze (ochiul astigmat) (fig. 10).

Aceste stări refractive în care raportul între puterea de refracție a dioptrului ocular și axul antero-posterior nu mai asigură condițiile ochiului emetrop, se numesc vicii de refracții sau ametropii.

Schimbarea valorii refracției dioptrului ocular prin mărirea curbei cristalinului realizată în procesul fiziologic de acomodare, constituie refracția dinamică; emetropia și ametropiile constituie refracția statică a ochiului.

Vom studia pe rînd acomodația și viciile de refracție sau ametropiile.

ACOMODAȚIA

Este funcțiunea care adaptează ochiul pentru vederea clară la orice distanță. Ochiul emetrop este acela în care refringența mediilor este astfel încît razele ce cad pe cornee paralele, adică cele

care vin de la infinit, în practică cele care vin de la 5 metri, se unesc în focar pe retină. Deci pe retina ochiului emetrop se formează o imagine clară a obiectelor situate la această distanță.

Dacă acest ochi ar privi un obiect situat în apropiere, de ex. la un metru, razele provenind de la acesta nu vor mai cădea paralele pe ochi ci divergent, făcînd între ele un unghi. Refringența mediilor acestui ochi fiind astfel încît razele paralele sunt reunite în focar pe retină, cele divergente vor fi insuficient resfrînte și focarul lor va fi înapoia retinei, așa dar pe retină nu se va mai forma clar imaginea obiectelor aflate la un metru. Pe retină în loc de un punct va apare un cerc, cerc de difuziune. Cu cît obiectul va fi mai aproape de ochi, razele vor fi mai divergente, răsfrîngerea lor va fi mai mică, cercul de difuziune mai mare și obiectul va fi văzut mai puțin clar. Rezultă dar că ochiul emetrop dă vedere de aproape. Totuși ochiul emetrop dă vedere clară la toate distanțele și aceasta datorită acomodației. Grație aparatului acomodativ, ochiul își poate modifica refringența mărind-o ca și cum și-ar adăoga o lentilă convergentă și astfel el poate resfrînge și razele din apropiere pentru ca ele să se unească pe retină și obiectul situat în apropiere să fie văzut clar. Această mărire a refringenței e proporțională cu distanța obiectului privit de ochi. Astfel, pentru un obiect situat la 1 m. ochiul își adaugă 1 dioptrie, dacă e la 50 cm. va adăoga 2 D; la 25 cm. 4 D. la 10 cm. 10 D. — adică o lentilă cărei distanță focală să fie egală cu distanța obiectului de ochi (fig. 8).

Deci acomodația e proprietatea ce o are ochiul grație aparatului său acomodativ, de a se adapta pentru vedere clară la toate distanțele.

Acomodația are ca organ esențial cristalinul și organ motor mușchiul ciliar compus din fibre musculare netede deci nesupus voinței și inervat de perechea III-a craniană (motorul ocular comun). Inervația este parasimpatică fiind în cauză fibre vegetative cuprinse în perechea III-a.

Mecanismul acomodației. Cristalinul e conținut în cristaloidă și legat prin zonula lui Zinn de partea posterioară a zonei ciliare. In stare normală **cînd ochiul privește departe și acomodația e în repaos zonula este întinsă și cristalinul e turtit.** Cris-

talinul în stare de repaos are refracția așa încît imaginea obiectelor de la distanță la emetrop se face pe retină. Contracția mușchiului ciliar aduce relaxarea zonulei lui Zinn și bombarea cristalinului grație elasticității lui. El devine astfel prin mărirea refrigenței o lentilă mai puternică. Cristalinul în acomodație pentru 33 cm. își adaugă 3 D, pentru 20 cm. își adaugă 5 D.

Măsurarea acomodației. Punctul cel mai îndepărtat, a cărui imagine se face clarg pe retină, adică unde acomodație e zero, e punctul remotum (R) al acestui ochi. Punctul cel mai apropiat,

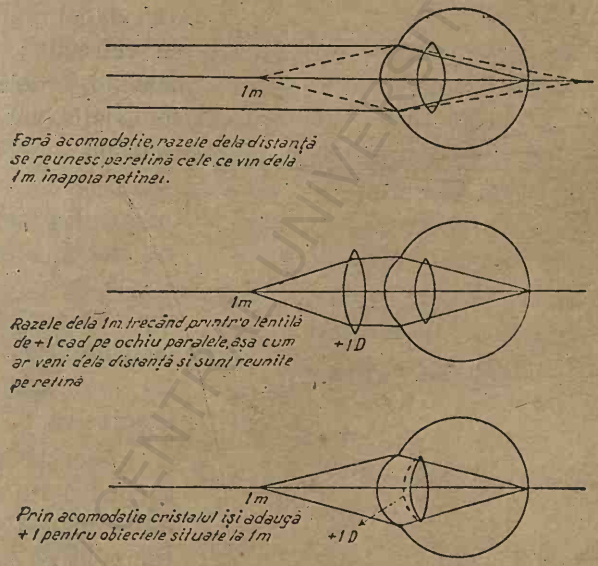

Fig. 8

adică de efort acomodativ maxim e punctul proximum (P). Punctul remotum reprezintă un focar conjugat cu focarul depe retină, în care se strîng razele plecate dela el.

Determinarea celor 2 puncte constituie determinarea parcursului acomodației. Punctul R, pentru un ochi emetrop este la înfinit, în practică la 5 mtr. distanță, aci ochiul neavînd ne-

voie de acomodație. Punctul R este fix pentru toată viața. Punctul P. variază cu etatea îndepărtîndu-se cu cît înaintăm în vîrstă, în măsura scăderii amplitudinei acomodative.

Prin amplitudinea acomodației înțelegem modificarea refringenței cristalinului îintre punctul R. și punctul P. Aceasta se măsoară în dioptrii. Distanța între punctul R și punctul P constituie parcursul acomodației, și se măsoară în metrii. Astfel cînd R este la înfinit (ochi emetrop) și P la 20 cm amplitudinea este de 5 D.

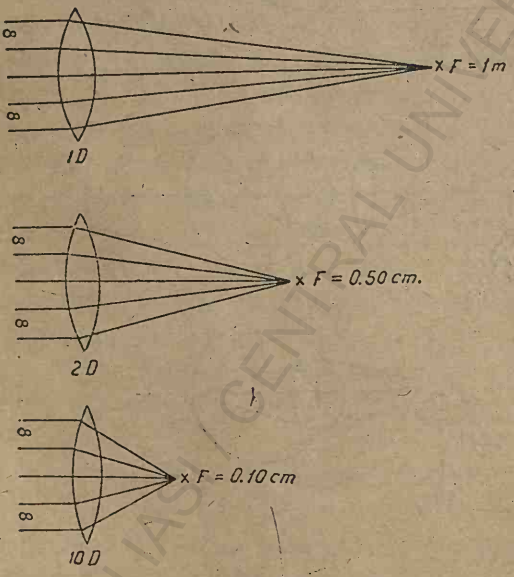

Fig. 9

Amplitudinea acomodației variază și cu refracția: miopii neavînd nevoie de acomodație iar hipermetropii acomodînd mult. (vezi ametropiile). Ea variază și cu etatea, scăzînd cu creșterea ei, aceasta din cauza pierderii elasticității cristalinului prin scleroza lui progresivă.

Această pierdere a elasticității este datorită densității cristalinului; ea este fiziologică, progresivă în raport cu vîrsta, și urmează o lege matematică conform tabloului de amplitudine acomodativă a lui Donders.

Etatea în ani:	10	20	30	40	50	60	70

Amplitudine acomodativă în dioptri 14, 10, 7,5, 4,5, 2,5, 1, 0

Presbiția. Pentru a citi la 33 cm. omul are nevoie de 3 D. amplitudine. Donders rezultă că pe la vîrsta de 45 de ani ochiul are o amplitudine mai mică de 3 D. așa că după această vîrstă el trebuie să recurgă la ochelari biconvexi, cari să completeze lipsa de acomodație. Această stare se numește *presbiție* și reprezintă deci un proces fiziologic. Ex. la 50 ani avînd 2,5 D. amplitudine acomodativă și pentru citit avînd nevoie de 4 D. trebuie să se pună ochelari de + 1,5 D. Ochelarii trebuiesc întăriți cu vîrsta urmînd același calcul, iar de la 70 ani rămîn constanți ochelari de + 4 D. Această regulă e valabilă numai pentru ochiul emetrop.

In calculul lentilei pentru miopi și hipermetropi, trebue să avem în vedere și sticla cu care ochiul e transformat în emetrop, la care adăugăm apoi sticla necesară vîrstei. De ex. un hipermetrop de 2 D cu etatea de 50 de ani are nevoie de + 2 spre a deveni emetrop și apoi adăugăm + 1,5 sticla necesară etății, total + 3,5 D. Miopul de 2 D, la 50 ani are nevoie de —2 D. corecție la care se adaugă + 1,5 D. făcînd total — 0,50 D. Deci miopul de 2 D, la 50 ani poate citi fără ochelari. Miopi mai mult de 4 D. citesc toată viața fără ochelari ei nedevenind presbiți, deoarece în ochiul miop razele divergente (cele ce vin din apropiere) se unesc pe retină, neavînd nevoie de acomodație.

Procesul acomodației reprezintă un reflex condiționat asemănător cu reflexul de convergență, agentul condițional fiind necesitatea de a vedea clar în apropiere.

Obișnuinței de a lucra în apropiere, îi urmează producerea reflexului și duce la antrenamentul mușchiului ciliar și la întreținerea elasticității cristalinului. Pierderea fiziologică a elasticității și apariția presbiției este astfel întîrziată. Contribue la aceasta și exercițiul cerebral de recunoaștere a obiectelor pe care avem obișnuința de a le vedea. (vezi fiziologia vederei). *Lucrul în apropiere nu strică deci ochiul.*

Reflexul de acomodare — convergență — cu toate că este înăscut se întărește cu vîrsta. In prima copilărie este încă rudimentar, însă ajunge bine desvoltat la vîrsta școlară (6—7 ani).

Turburările acomodației.

1) Astenopia acomodativă sau oboseala acomodației survine des la hipermetropi cari acomodează incontinuu (vezi hipermetropie). Vindecarea e ușoară prin corectarea hipermetropiei cu ochelari. Se manifestă prin turburări de vedere la citit, dureri oculare în timpul cititului, cefalalgii.

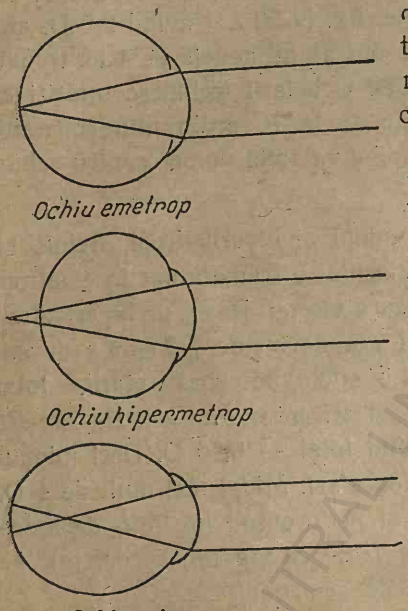

Fig. 10

2) Spasmul acomodativ e tot la hipermetropi, mai ales la copii, aceștia avînd acomodația puternică ajung de a-și ține mușchiul ciliar contractat spasmodic, putînd astfel deveni miopi. Se instilează atropină spre a produce un repaus al acomodației prin paralizia temporară a mușchiului ciliar și după aceea prescrim lentile corectoare.

3) Paralizia acomodației e rezultatul paraliziei mușchiului ciliar. Vederea la distanță e intactă la emetropi, dar aproape bolnavul nu poate vedea clar. Nici cu lentile nu poate vedea la orice distanță, ci numai la aceea pentru care corespunde lentila. E mai des de natură toxică; așa atropina paralizează pe lîngă sfincterul irian și mușchiul ciliar. In difterie sau în botulism întîlnim deseori paralizia acomodației, toxinele în aceste boli fixîndu-se cu predilecție asupra mușchiului ciliar. In paralizia diferică, bolnavul, de cele mai multe ori un copil în convalescență după difterie (la 3—4 săptămîni de la debutul boalei), se plînge că vede turbure de aproape, nu mai poate citi, pe cînd vederea la distanță

e bună. Paralizia acomodației e bilaterală, sfincterul pupilar nu e atins.

Se vindecă după cîteva săptămîni fără tratament. Serul antidifteric a redus frecvența acestei paralizii dar el nu mai are influiență asupra ei odată instalată. Vom prescrie ochelari biconvexi pentru citit (+ 3. + 4) care se suprimă la revenirea acomodației. Mult mai rar se pot întîlni și paralizii ale musculaturii externe a ochiului. In paralizia per. III-a acomodația poate fi și ea paralizată, căci motorul ocular comun inervează și mușchiul ciliar. In acest caz cauza mai frecventă e sifilisul. De asemeni se mai poate întîlni în encefalită letargică.

VICIILE DE REFRACȚIE SAU AMETROPIILE

Ametropia sau viciul de refracție este acea stare refractivă în care refringența mediilor e diferită de emetropie și în care razele paralele (cele ce vin din depărtare) nu sînt reunite pe retină. Ametropiile sînt: I. Miopia; II. Hipermetropia și III. Astigmatismul.

I. Miopia.

In ochiul miop razele paralele, cari teoretic vin de la infinit (în practică de la 5 metri), se reunesc în focar înaintea retinei. Razele acestea prelungite formează pe retină un cerc în loc de un punct, deci imaginea nu va fi conturată precis ci va fi ștearsă, difuză. Cu cît apropiem de ochi obiectul privit, focarul se va forma mai aproape de retină. Vom găsi însă la un moment dat un punct din care plecînd razele ce cad divergent, căci așa vin razele din apropiere, își vor forma focarul chiar pe retină. Acesta e punctul remotum al ochiului miop și el variază cu gradul miopiei. Cu cît miopia e de grad mai mare, cu atît punctul remotum e mai aproape de ochi.

Măsurarea miopiei se face prin următoarele metode: 1) subiectivă și 2). obiectivă.

1). Metoda subiectivă.

a). Determinarea directă a punctului remotum se face punînd bolnavul să citească și apropiindu-i cartea pînă cînd vede

clar. Dacă pentru a vedea bine trebue să ajungem la 20 cm. zicem că are miopie de 5 D, dacă e nevoie de a apropia pînă la 10 cm. miopia e de 10 D. Rezultatele obținute sunt numai aproximative și metoda nu trebuie utilizată în clinică, deoarece la oamenii tineri care au suficientă rezervă acomodativă, se poate produce un spasm de acomodație realizînd astfel o miopie artificială. Din acest motiv copiii trebuie examinați în mod obligator sub atropină, care paralizează acomodația.

b). Determinarea indirectă a punctului remotum cu ajutorul lentilelor. Am văzut că în ochiul miop razele paralele formează

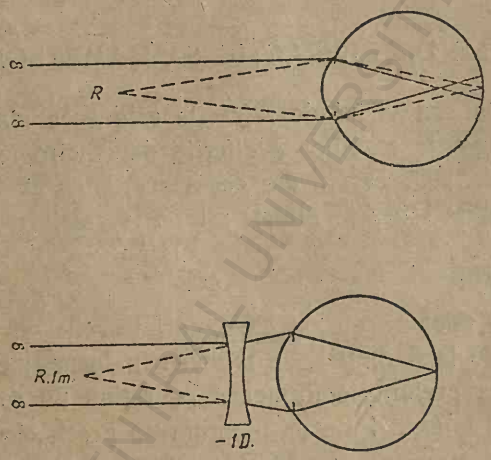

Fig. 11

Miopia și corecția ei.

focarul înaintea retinei iar razele ce vin de la un punct mai apropiat și cad pe ochi subt o anumită divergență, își formează focarul pe retină. Dacă punem înaintea ochiului o lentilă biconcavă (divergentă) razele paralele (de la 5 m) la ieșirea lor din lentilă vor cădea divergent. Începem cu o lentilă de număr mic și o schimbăm apoi cu alta mai puternică pînă cînd găsim lentila cu care bolnavul vede clar la 5 m (V=1). Această lentilă biconcavă trimite în ochiu razele sub o divergență egală cu divergența razelor cari vin din punctul remotum și astfel ele se vor reuni pe

retină. Se înţelege bine deci că această lentilă îşi are focarul în punctul remotum (fig. 11).

Dacă punem o lentilă mai mare razele vor diverge mai mult şi ar urma ca imaginea să se facă înapoia retinei. Totuşi imaginea se face tot pe retină pentru că intervine atunci acomodaţia (dacă se examinează fără paralizia acomodităţii) care prin mărirea refringenţei cristalinului compensează efectul prea mare a lentilei divergente. Deaceea pentru măsurarea miopiei considerăm numărul de dioptrii al lentilei celei mai slabe, care a făcut vederea normală la scările vizuale aşezate la 5 metri (V = 1).

2. Metoda obiectivă.

a) Oftalmoscopia. Fundul ochiului nu se poate vedea clar (în imagine dreaptă) decît dacă refringenţa ochiului examinat şi ochiului examinator sînt egale. Întrebuinţînd la un miop de ex. oftalmoscopul cu lentile corectoare, numărul de dioptrii al lentilei ce dă imagini clare, arată gradul miopiei, evident ţinîndu-se seama de refracţia examinatorului.

b) Skiascopia. Vom vorbi mai departe despre această metodă de examen comună tuturor ametropiilor (vezi Metodele obiective pentru examenul refracţiei).

Tipurile de miopii.

1. Miopia de refracţie, datorită refringenţei prea mari a mediilor ochiului, axa ochiului fiind de lungime normală.

2. Miopia axială. Refringenţa mediilor e normală dar lungimea axului antero-posterior al globului e mai mare de cît normal. Retina fiind mai înapoi, focarul razelor rămîne înaintea ei. Miopia axială e cea curent întîlnită .

Miopia de refracţie se produce cînd refracţia e mărită din diferite cauze. Aşa cînd corneea e mai curbă, fie congenital fie în urma unei leziuni, deasemenea cînd cristalinul e luxat sau la debutul unei cataracte cînd cristalinul se densifică înainte de a se opacifia, densificare ce îi măreşte refringenţa.

Vom descrie miopia axială curent întîlnită.

Simptome: Miopul nu vede la distanţă dar vede bine la punctul său remotum, adică în apropiere; deaceea el apropie

obiectele. El strînge pleoapele cu scopul de a suprima cercurile de difuziune mari.. La citit miopul nu are nevoie de acomodație deoarece în apropiere unde emetropul trebuie să acomodeze, miopul vede clar, razele căzînd divergent pe cornee se reunesc pe retină.

Sînt diferite grade de miopii în raport cu lungimea axului și anume :

1. Miopia de la 1—3 D. este miopie de grad mic .
2. Miopia dela 3—6 D. este miopie de grad mediu.

Acestea au simptomele arătate mai sus.

3. Miopiile dela 6 D. în sus sînt miopii mari.
4. Miopiile dela 15 D. în sus sînt miopii exagerate.

Simptomele miopiilor de grad mare.

In miopiile de grad mare se produc de regulă și leziuni intraoculare.

Pe lîngă simptomele ce am arătat mai întîlnim și următoarele :

a) Oboseala și slăbirea convergenței, adică a mușchilor drepți interni, datorită necesității continuie a miopului de a converge, căci pentru a putea vedea el trebuie să aproapie foarte mult obiectul, punctul remotum al său fiind apropiat de ochi. Această stare se numește astenopie musculară. Prin slăbirea convergenței ochii fug în afară, în divergență și se produce strabismul divergent. In timpul oboselii un ochi fuge în afară pe cînd celălalt mai poate fixa, atunci dispare vederea binoculară și apare diplopia (vezi capitolul paraliziilor oculo-motrice și strabismului).

b) Miodesopsie (muște sburătoare) ; senzație anormală datorită unor mici părticele de sînge, membranule sau exudate detașate cari plutesc în vitros.

c) Miopia progresînd prin continua alungire a axei globului, în glob se produc alterațiuni definitive : 1. Globul devine mai lung și mai voluminos, camera anterioară mărită. 2. Nervul optic, deviat, este împins lateral, 3. Coroida, din cauza destinderei, se atrofiază în jurul nervului optic așa că în jurul papilei pe o zonă anumită sclera devine vizibilă la oftalmoscop. Această leziune este stafilomul posterior sau coroidita atrofică circumpapilară. 4. Regiunea maculară se poate atrofia în urma unei

leziuni coroidiene, se pot rupe vase producîndu-se hemoragii. Retina se deslipește, degenerează și vederea se pierde. Cu cît miopia este de grad mai mare, cu atît leziunile patologice sînt mai mari și miopul poate ajunge prin ele la cecitate.

Corecția și obținerea vederei normale cu lentile este satisfăcătoare numai cînd ochiul are miopie mică și medie. Pentru corectarea unei miopii mari, ar trebui să întrebuințăm lentile foarte puternice cari dau o imagine foarte mică, produc amețeli și nu sînt tolerate. Ochiul cu asemenea miopii prezintă după cum am arătat și leziuni organice, cari fac imposibilă corecția completă.

Privitor la evoluție distingem miopia care rămîne staționară și miopie progresivă.

Etiologie. Miopia nu e un viciu congenital. Ea se dezvoltă în timpul copilăriei cînd copilul se duce la școală și cînd pune în acțiune acomodația și convergența. Prin acestea, la citit, scris, se produc în ochi o serie de tracțiuni și compresiuni cari duc la o alungire a ochiului producînd miopia în special la cei cu o predispoziție anatomică la destindere a membranelor interne.

Această predispoziție este uneori ereditară. Toate condițiile cari reclamă vedere de aproape, diferite ocupații, ca broderia, croitoria, favorizează dezvoltarea ei. Luminatul e deasemeni un factor important. O lumină slabă necesită apropierea lucrului de ochi, exagerează convergența și produce slăbirea dreptilor interni.

Tratament. Corecția cu lentile biconcave trebuie făcută pentru departe, spre a putea vedea clar și pentru aproape, spre a evita apropierea prea mare a obiectelor de ochi. Pentru departe corectăm miopia cu cea mai slabă sticlă, care dă vederea normală transformînd miopul în emetrop. Cu această corecție miopul va vedea și în apropiere recurgînd la convergența și acomodația emetropului. Aceasta e metoda corecției totale și se utilizează la copii și tineri.

Altă metodă uzitată este aceea a corecției parțiale, ce o aplicăm la adulți. Unii autori recomandă ca o miopie între 1 și 6 D să o corectăm total pentru departe, iar pentru aproape să dăm

o sticlă mai slabă (lăsînd 3 D necorectat) care să-i permită a lucra la o distanţă convenabilă fără acomodaţie : aşa unui miop de 5 D. îi dăm pentru distanţă — 5 D, iar pentru citit — 2, lentilă cu care va citi fără acomodaţie la 33 cm. La epoca presbiţiei acomodaţia slăbeşte şi ochiului emetrop îi sînt necesare lentile convexe pentru vederea de aproape. In cazul presbiţiei la miopi, lentila biconvexă este inutilă deoarece miopul poate vedea de aproape fără acomodaţie şi faptul că ea slăbeşte, nu-l supără. Miopii devin presbiţi mai tîrziu ca emetropii, aceasta în raport cu gradul miopiei, iar miopii de 4 D şi mai mult nu devin niciodată presbiţi, punctul lui remotum, fiind la 25 cm, sau mai aproape. Aşa dar persoanele în vîrstă înaintată cari citesc fără ochelari sînt miopi.

Profilaxia miopiei. Măsuri de profilaxie spre a împiedeca producerea şi progresiunea miopiei trebuiesc luate în primul rînd în şcoli. Aceste măsuri ar fi : 1) Corecţia optică a miopiei. 2) Lumină perfectă la lucru de aproape, lumina cea mai bună fiind lumina zilei, iar în cazul luminei artificiale, lampă electrică cu abat-jour. 3) Dacă constatăm că miopia progresează repede, crescînd cu 2—3 D într-un an, suprimăm complet cititul şi ori ce lucru de aproape. Cînd progresiunea e lentă şi de grad mic putem admite lucrul de aproape la lumină bună şi cu ochelari. 4) Miopul nu trebuie să apropie cartea de citit sau lucrul mai mult de 30 cm de ochi, pentru a evita o convergenţă exagerată. 5) Copiii să nu fie daţi la şcoală înainte de 7 ani, membranele oculare neavînd încă o rezistenţă suficientă. 6) In şcoală, luminatul are un loc important în profilaxia miopiei. 7) Băncile trebuiesc adaptate la talia elevilor spre a se evita poziţiile vicioase ale corpului la lucrul şcolar. Băncile defectuoase, cele prea mici pentru talia elevilor, fac ca aceştia să se apropie prea mult de carte şi caiet, apropiere ce cere convergenţă şi acomodaţie exagerată, avînd ca urmare tracţiuni şi presiuni în ochi, care duc la progresiunea miopiei.

II. HIPERMETROPIA

Este viciul de refracţie în care razele paralele, adică cele venite de la infinit (în practică cele de la 5 metri) nu-şi au fo-

carul pe retină, ca la emetrop, ci inapoia retinei. Pe retină se formează deci secţiunea conului de raze şi hipermetropul vede un cerc în loc de un punct, deci vede turbure, neclar la distanţă, iar de aproape şi mai rău. Numai razele convergente îşi pot avea focarul pe retină. In natură însă nu vin de nicăieri raze convergente. Teoreticeşte vin de dincolo de infinit. Deci în stare de repaos a acomodaţiei, ochiul hipermetrop nu vede nici de departe nici de aproape. Poate vedea acomodînd. Hipermetropul poate vedea clar graţie acomodaţiei, dacă o are, deci dacă este tînăr. In vederea de aproape un hipermetrop cheltuieşte mai multă acomodaţie de cît un emetrop căci la acomodaţia necesară emetropului pentru a vedea de aproape se adaugă şi acomodaţia ce-i trebuie hipermetropului pentru a vedea în depărtare. Un ochi hipermetrop nu este deci nici odată în repaus acomodativ.

Practic punem înaintea ochiului lentile biconvexe pînă obţinem la scările vizuale vederea normală. Lentila biconvexă cu care la distanţa de 5 m vederea e V=1, arată gradul hipermetropiei. Aceste reguli sînt bune atît timp cît nu intră în joc acomodaţia. Dar ştim că ochiul hipermetrop acomodează tot timpul şi examenul exact nu-l vom putea face de cît paralizînd acomodaţia cu atropină, lucru indispensabil la copil care are amplitudinea acomodaţiei foarte mare. Practic socotim gradul hipermetropiei cel dat de lentila cea mai tare cu care vederea e încă normală (fig. 12).

Hipermetropia este: a) Hipermetropia manifestă, aceia care apare fără a putea fi compensată de acomodaţie. b) Hipermetropia latentă, aceea care poate fi compensată de acomodaţie.

Hipermetropia totală, este reprezentată prin hipermetropia manifestă plus cea latentă. Raportul dintre hipermetropia manifestă şi cea latentă depinde de puterea acomodativă, astfel: hipermetropia manifestă e mai mare ca hipermetropia latentă la bătrîni la care acomodaţia e foarte redusă. Hipermetropia manifestă e mai mică ca hipermetropia latentă cu cît omul e mai tînăr, adică cu cît puterea acomodativă e mai mare. La 70 ani hipermetropia totală e egală cu hipermetropia manifestă, acomodaţia fiind nulă.

2. Metoda obiectivă. Prin oftalmoscopie, după principiul arătat la determinarea miopiei sau prin skiascopie.

Cauzele hipermetropiei. Pot fi de două feluri:

1. Hipermetropie de refringență și
2. Hipermetropie de axă.

1. Hipermetropia de refringență se produce cînd refringența mediilor e mai mică decît normal. Așa ochiul afak, adică lipsit de cristalin, e un ochi hipermetrop de 10 D (la operație de cataractă). Hipermetropiile de refringență sînt rare.

2. Hipemetropia de axă (axială), cînd diametrul anteroposterior al globului e mai mic de cît normal. Este un viciu congenital. La naștere toți copii sînt hipermetropi. Unii devin apoi emetropi, alții miopi iar alții rămîn hipermetropi. Acest viciu congenital nu progresează, rămîne așa cum este toată viața și nu se însoțește de leziuni organice ca miopia. Hipermetropia e starea refractivă a multor animale carnivore. Ochiul hipermetrop este un ochi oprit în dezvoltare, e mai mic, retina fiind uneori mai puțin dezvoltată și cînd e de grad mare vederea ochiului e redusă. Hipermetropia de 6—8 D se poate considera ca o hipermetropie de grad mare. Hipermetropia axială este acea curentă.

Simptome. Hipermetropul tînăr vede bine departe și chiar și aproape, cel în vîrstă vede rău, atît aproape cît și departe.

Hipermetropii în special copii și tinerii, au astenopie acomodativă (oboseală) și cefalalgii datorită nevoii de a acomoda. La lucru de aproape, la citit, ochii se înroșesc, vederea se turbură, literile dispărînd pentru cîtva timp, cînd acomodația obosind cedează. La hipermetropi se produce deseori strabismul convergent. Un ochi emetrop pentru a vedea de aproape (la 25 cm) cheltuiește o acomodație de 4 D și o convergență de 4 unghiuri metrice; acomodația și convergența se găsesc astfel în echilibru. Un hipermetrop de 4 D în vederea de aproape (la 25 cm) folosește 4 D pentru a-și corecta hipermetropia și alte 4 D fiind acomodația necesară emetropului, adică în total 8 D acomodație. Convergența însă rămîne tot aceeași, de 4 unghiuri metrice (ca la emetropi). Deci se vede că echilibrul dintre acomodație și convergență s-a rupt. Obiectul trebuie adus prea aproape de ochi,

ceeace împiedică vederea binoculară. Excitaţia vizuală a unuia din ochi este inhibată în creer. Acest ochi converge, al doilea ochi acomodează (vezi Strabismul), formîndu-se strabismul convergent ceea ce se întîmplă în copilărie.

Tratament. Corecţia hipermetropului cu lentile biconvexe se face pentru a-i ameliora vederea, a-l pune la adăpostul oboselei acomodative şi a-l feri de strabism. La tineri să nu prescriem lentile mai mult de cît tolerează persoana, (deoarece are rezerva acomodativă) adică puţin peste hipermetropia manifestă (1 D.) De la 40 ani, cînd acomodaţia slăbeşte mergem spre corecţia totală. Presbiţia la hipermetropi începe mai de vreme ca la emetropi. Hipermetropia nu trebuie confundată cu presbiţia deşi ambele se corectează cu lentile biconvexe; prima este un viciu de refracţie, iar presbiţia unul de acomodaţie.

III. ASTIGMATISMUL

Este o stare refractivă în care razele paralele nu se reunesc în nici o parte într-un focar unic. Aceasta se produce în ochiul în care nu toate meridianele au aceeaşi refracţie. Imaginea nu se face nici odată într-un singur focar pe retină şi atunci imaginea unui punct este o linie, un cerc, un oval etc. de aceea astigmaţii văd obiectele deformate şi le confundă. Astigmatismul e neregulat şi regulat.

1. Astigmatismul neregulat. In acesta nu e numai o diferenţă de refringenţă între diferitele meridiane, ci refringenţa variază şi în punctele diferite ale aceluiaşi meridian. Este mai puţin frecvent şi e datorit în majoritatea cazurilor leziunilor corneene cicatriciale sau celor cristaliniene, de ex. în cataracta incipientă. Acuitatea vizuală e mult scăzută şi nu poate fi ameliorată prin corecţie optică.

2. Astigmatismul regulat are aceeaşi refringenţă pe toate punctele unui meridian, însă diferitele meridiane au o refringenţă diferită. Sediul astigmatismului regulat este corneea, mai rar cristalinul. Astigmatismul regulat, prin cornee, este congenital şi destul de frecvent ereditar.

Varietăţi de astigmatism regulat. Astigmatismul se clasifică după refracţia meridianelor cu diferenţă de refringenţă maximă, mai frecvent e vorba de cele principale (vertical şi orizontal).

a) Astigmatism simplu este acela în care unul din aceste meridiane e emetrop, iar celălalt e miop sau hipermetrop..

b) Astigmatismul compus acela în care ambele meridiane sînt miopi sau hipermetropi însă de grade diferite.

c) Astigmatism mixt, e acela în care unul din meridiane e miop iar celălalt hipermetrop.

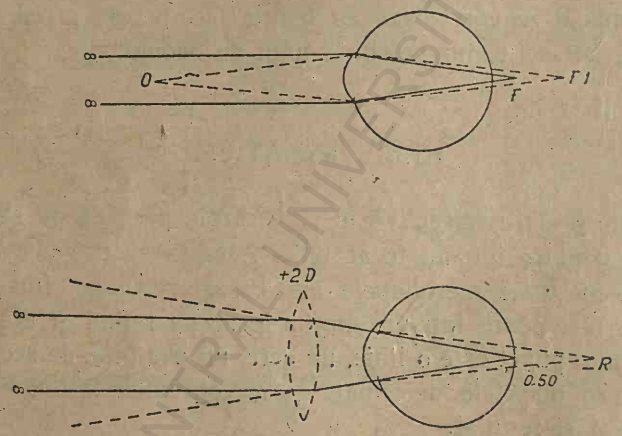

Fig. 12

Producerea imaginei în ochiul astigmat. Vom arăta cazul astigmatismului simplu şi a celui compus.

a) Astigmatismul simplu miopic. Presupunem: meridianul vertical miop. Imaginea unui punct văzut prin meridianul orizontal emetrop se face pe retină în mod normal şi sub formă de punct. Prin meridianul miop, focarul fiind înaintea retinei, imaginea pe retină este formată din prelungirea razelor pînă la întretăierea cu retina. Deci se formează pe retină o imagine în formă de linie dreaptă verticală (în cazul nostru), adică para-

lelă cu meridianul astigmat, punctul confundîndu-se cu linia verticală obținută prin meridianul miop (fig. 13 și 14).

b) Astigmatismul compus e acela în care ambele meridiane sînt hipermetroape sau mioape de grad diferit. Imaginea punctului este o elipsă cu axa mare paralelă cu meridianul cel mai

Astigmatismul

R = retina.

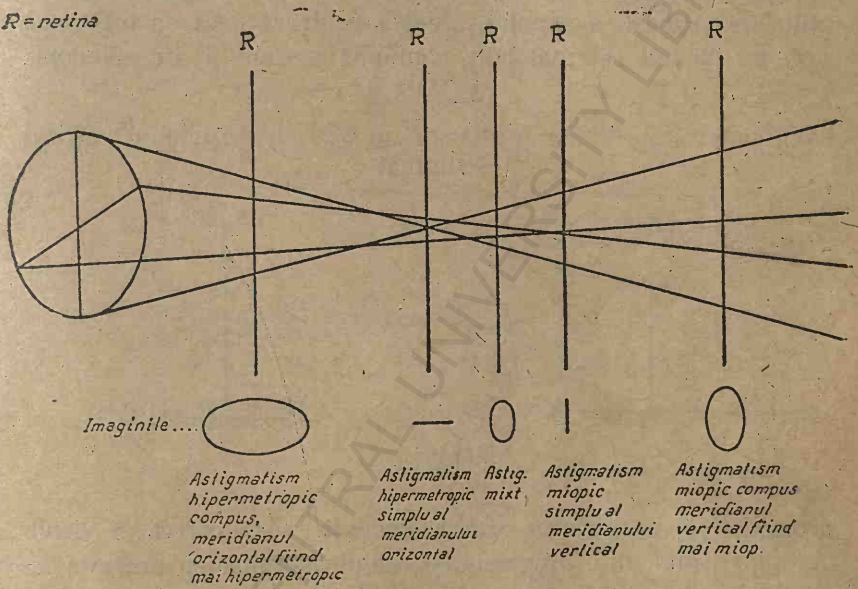

Fig. 13

astigmat. Imaginea se face în mod asemănător în toate varietățile de astigmatism regulat. Reținem deci următoarea regulă pentru modul de a vedea al ochiului astigmat; linia paralelă cu meridianul astigmat apare ștearsă. Pe această observație se bazează examenul la cadranul astigmatic.

Există în mod normal un astigmatism fiziologic al meridianului vertical care are o curbură mai accentuată ca a meridianului orizontal. Este un astigmatism simplu, miopic și regulat, de —0,50 D.

Pe lîngă astigmatismul congenital, care e cel frecvent, astigmatismul poate fi și cîștigat. Astfel în urmă intervențiilor ce se fac pe glob, cele mai multe la extremitatea superioară a diametrului vertical se formează o cicatrice operatorie care modifică prin prezența țesutului cicatricial retractil curbura, deci refringența corneei, în acest meridian.

Simptome. Un astigmat nu vede bine nici de departe nici de aproape, el vede și deformat. Are în fața scărilor vizuale o atitudine vicioasă a capului, aceasta pentrucă vrea să privească prin meridianul cel mai bun, confundă literele și are astenopie

Cum sînt văzute liniile A și B de un ochi cu meridianul vertical astigmat

Fig. 14

acomodativă, căci caută prin acomodație să-și corecteze viciul. Astigmatismul nu e progresiv, și ochiul astigmat nu prezintă leziuni organice.

Determinarea astigmatismului.

1. Metoda subiectivă. Așezăm persoana în fața scărilor vizuale, punem succesiv sticle convexe și concave și dacă nu corectează ne gîndim la leziuni de fund de ochi sau astigmatism. Trecem apoi persoana în fața cadranului astigmatic, cadran cu diferite meridiane notate ca orele unui ceasornic. Cadranul are un meridian vertical de la 12 la 6 și unul orizontal între 9 și 3, apoi meridiane oblice intermediare. Așezăm persoana în fața cadranului și dacă are refringență egală în toate meridianele el va vedea toate meridianele desenate pe cadran de intensitate egală. O persoană astigmată vede unele meridiane mai intens

negre și altele mai puțin intens, adică șterse, estompate. După direcția meridianului de pe cadran văzut mai intens, cunoaștem direcția meridianului astigmat, căci știm că linia paralelă cu meridianul astigmat e văzut mai intens. Se pune înaintea ochiului discul opac cu fantă stenopeică. Acesta e un disc de metal opac cu o fantă liniară așa ca fanta lui să corespundă meridianului astiigmat. Punem pe rînd lentilele convexe sau concave înaintea ochiului pînă cînd toate meridianele apar de intensitate

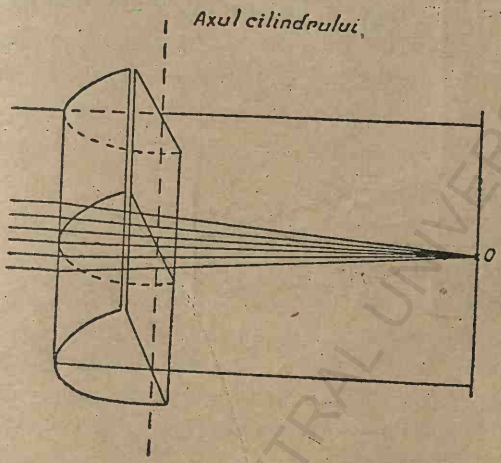

Razele ce trec paralel cu axul cilindrului nu sînt răsfrînte, pe cînd cele ce trec perpendicular pe el sînt reunite în punctul 0.

Fig. 15

egală. Sticla care produce această egalizare ne dă gradul astigmatismului. Cînd există totodată hipermetropie sau miopie totală le corectăm mai înainte. Se mai poate face determinarea astigmatismului și cu sticle cilindrice (vezi corecția astigmatismului).

2. Metode obiective.

a) Astigmometrul sau oftalmometrul lui Javal e un aparat pentru măsurarea astigmatismului corneean. Cu el se măsoară repede, ușor și precis. E întrebuințat curent în clinicele de specialitate.

b) Skiascopia și oftalmoscopul (vezi capitolele respective).

Corecția astigmatismului se face cu sticle cilindrice (secțiuni dintr-un cilindru) care pot fi convexe, sau concave. Aceste sticle cilindrice sînt provenite din tăierea unei porțiuni de cilindru printr-un plan paralel cu axul cilindrului. Deci la o sticlă cilindrică avem un ax. In această sticlă numai razele perpendiculare pe axul ei sînt resfrînte iar cele paralele cu axul trec nemodificate. (fig. 15).

Deci pentru a corecta astigmatismul, axa cilindrului trebuie să fie întotodeauna paralelă cu meridianul emetrop și perpendiculară pe cel astigmat (fig. N 16).

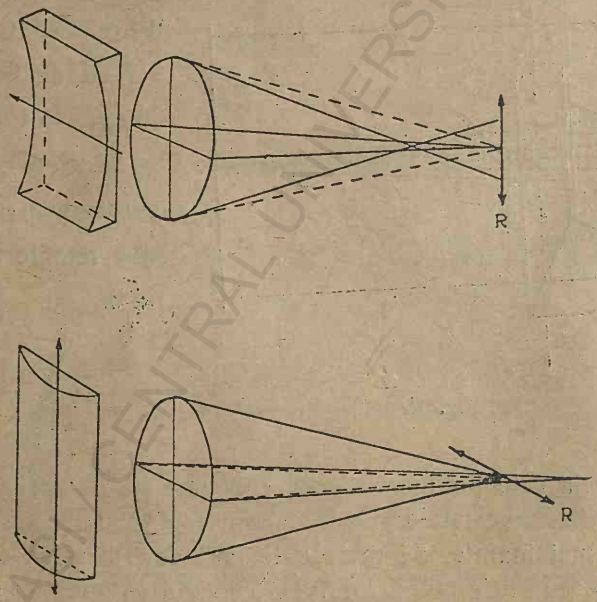

Fig. 16

Sticla cilindrică cu care se obține la scara vizuală vederea normală (V=1) reprezintă gradul astigmatismului. Așa dar gradul astigmatismului se poate determina și cu sticla cilindrică cu care căutăm să obținem V = 1 după ce am determinat mai

înainte meridianul astigmat pentru a şti cum trebuie aşezată lentila.

Prescripţia lentilelor se face astfel: Rp. ochelari + 2 D. cilindric ax. 90° sau 0° sau 140° ; săgeata şi gradul arată poziţia în care trebuie aşezat axul cilindrului (adică perpendicular pe meridianul astigmat).

Pentru astigmatismul neregulat nu avem mijloace de corectare, dar se obţine o ameliorare cu gaura stenopeică (un disc opac cu un orificiu punctiform), sau cu sticle de contact, adică sticle care îmbracă întreaga cornee, fiind aşezate pe glob, sub pleoape. Razele care cad pe ochi întîlnind suprafaţa regulată a sticlei de contact şi în felul acesta imaginea pe fundul de ochi apare clară. Sticlele de contact sînt însă destul de greu de suportat şi nu se prescriu în mod curent.

ANISOMETROPIE

E inegalitatea de refracţie a celor doi ochi. Un ochi poate fi ametrop şi celălalt emetrop sau ambii ochi ametropi; unul miop, altul hipermetrop, sau ambii cu acelaşi fel de ametropie miopică sau hipermetropică, de grad diferit. Anisometropia e congenitală. Vederea binoculară se pierde; bolnavul întrebuinţînd ochiul cel mai bun, celălalt nefuncţionînd îşi pierde poziţia lui normală constituindu-se astfel strabismul.

Corecţia se face corectînd exact ochiul cel mai bun şi prescriind aceeaşi sticlă la ambii ochi. Corecţia precisă a fiecărui ochi în parte nu e bine tolerată decît cînd sînt diferenţe mici între ei (1—2 dioptrii).

METODE OBIECTIVE PENTRU EXAMENUL REFRACŢIEI

1). **Oftalmoscopul.** Facem examenul prin procedeul cu imagine directă. Pentrucă nu se poate vedea clar decît un ochi cu aceeaşi refracţie ca a examinatorului întrebuinţăm oftalmoscopul cu lentile corectoare. Lentila corectoare cu care fundul ochiului examinat apare clar reprezintă lentila necesară pentru ca ochiul

examinat să devină emetrop, atunci cînd şi cel care examinează este bine înţeles emetrop ; ea arată deci felul şi gradul ametropiei.

2). Skiascopia e metoda obiectivă de întrebuinţare curentă pentru determinarea refracţiei. Examenul se face în camera obscură. Examinatorul e în faţa bolnavului la 1 metru distanţă şi îi spune să privească departe spre a nu acomoda. Examenul se face pentru fiecare ochi în parte. E de preferat ca pupila să fie prealabil dilatată (2 picături homatropină sol. 1%). Cu oglinda plană, cu un orificiu central de 3 mm. prin care priveşte examinatorul, se trimite lumină în diferite meridiane ale ochiului şi vedem apărînd în cîmpul pupilar, o umbră care se mişcă şi ea : e umbra pupilară. La mişcarea oglinzii umbra se poate deplasa, sau în acelaşi sens cu fascicolul luminos şi cu oglinda, mişcare directă, sau în sens invers faţă de mişcarea fascicolului luminos, deci a oglinzii.

Pentru determinarea refracţiei ne servim în skiascopie de lentile convexe cînd umbra are mersul direct şi lentile concave cînd umbra e inversă.

Intrepetarea examenului. După cum am arătat la mişcarea oglinzii ne putem afla în faţa a două cazuri :

1) Mersul umbrei e direct : In acest caz meridianul explorat este emetrop, hipermetrop sau miop mai puţin de 1 D.

2) Mersul umbrei e invers : meridianul explorat e miop mai mult de 1 D.

a). Cînd umbra e directă recurgem la lentile convexe, începem cu lentila cu numărul cel mai mic aşezînd-o în faţa ochiului şi o schimbăm treptat cu altele de număr mai mare. Facem mişcări cu oglinda şi observăm mişcarea umbrei. Dacă umbra se inversează cu lentila de 1 D. ochiul e emetrop sau miop sub o dioptrie, dacă umbra rămîne directă ochiul e hipermetrop.

In acest caz schimbînd lentilele corectoare dela numărul mic spre numărul mare, ne oprim la momentul cînd s-a inversat umbra. Citind numărul de dioptrii al lentilei, el este cu o dioptrie mai mare decît numărul de dioptrii al ametropiei ochiului examinat. Noi fiind aşezaţi la 1 m. distanţă sîntem în punctul remotum al unui ochi miop de 1 D şi deci prin această aşezare

am făcut ochiul examinat miop de 1 D, ceea ce implică — 1 D. Trebuie deci să scădem o dioptrie din numărul lentilei și astfel aflăm numărul de dioptrii al ametropiei, de ex. umbra directă e inversată de lentila + 3 D. scad — 1 D. rezultă + 2 D. deci hipermetropie 2 D.

b) Cînd umbra e inversă recurgem la lentile concave, procedînd la fel ca în cazul precedent, oprindu-ne cînd umbra devine directă. Pentru ca să aflăm gradul ametropiei, pe baza raționamentului dela umbra directă trebuie să adăugăm o dioptrie la numărul lentilei ce a inversat umbra, (două lentile de minus se adună). Iată un exemplu: Umbra inversă devine directă cu lentila de — 1 D. deci miopie de — 2 D.

Pentru determinarea astigmatismului se caută direcția umbrei și schimbarea ei prin lentile în diferite meridiane, diferența de refracție a celor două meridiane perpendiculare explorate, ne arată gradul astigmatismului.

TEORIA SKIASCOPIEI

Fenomenul poate fi explicat astfel: Umbra care apare în pupilă la mișcarea oglinzei e datorită fascicolului de raze ce emană de la un alt punct al retinei decît cel ce era luminat înainte de a se mișca oglinda. Acest fascicol căzînd oblic pe ochiul examinatorului căci oglinda a executat o mișcare de rotațiune, numai o parte din raze vor intra în pupila acestuia, celelalte căzînd deasupra sau dedesubtul ei (pe iris, pleoape) nu vor putea fi percepute.

Acestea vor determina producerea unei umbre în pupila observatului care va fi directă în ochiul emetrop, hipermetrop sau miop de mai puțin de o dioptrie, razele nesuferind nici o încrucișare și va fi indirectă în miopia mai mare de o dioptrie, deoarece razele ce emană din acești ochi se vor întretăia în punctul lor remotum care e situat de la 1 metru de ochi, iar ochiul examinatorului ce face skiascopia e la 1 metru — 1,20 m. depărtare de ochiul ce examinează.

Prin aşezarea de lentile în drumul fascicolului luminos se modifică refracţia ochiului observatului şi astfel se ajunge la modificarea direcţiei umbrei.

VEDEREA BINOCULARĂ ŞI TURBURĂRILE EI

Pentru a se putea înţelege vederea binoculară, diferitele turburări în legătură cu starea motilităţei oculare şi simptomele prin care ele se manifestă, e necesară cunoaşterea mai întîi a anatomiei şi fiziologiei muşchilor şi a nervilor lor motori.

ANATOMIE

Musculatura externă a ochiului cuprinde 6 muşchi striaţi; 4 muşchi drepţi, 2 oblici (fig. 17 şi 18). Fiecare din muşchii drepţi şi oblici sînt înveliţi într-o aponevroză fină care face parte din apronevroza orbito-oculară numită şi capsula lui Tenon.

Vom descrie deci muşchii oculari şi capsula lui Tenon.

Muşchii drepţi în număr de 4: superior, intern, inferior şi extern, se inseră înapoi la nivelul vîrfului orbitei, iar înainte pe scleră. Inserţia lor posterioară e fixă, făcîndu-se pe un inel tendinos comun, tendonul lui Zinn, care e fixat pe sfenoid în jurul găurei optice. Pornind de la inserţia lor, muşchii drepţi merg înainte îndepărtîndu-se între ei şi se termină fixîndu-se pe glob printr-un tendon larg, la distanţe ce variază între 5 şi 8 mm. de cornee, cel mai apropiat fiind dreptul intern, iar cel mai îndepărtat cel superior. Lungimea drepţilor este de 4 cm. din care cea mai mare parte se găseşte în orbită, iar numai 1/10 din partea lor anterioară e acoperită de conjunctiva bulbară.

Muşchii oblici sînt în număr de 2, unul superior sau marele oblic şi altul inferior sau micul oblic. Marele oblic se inseră pe partea internă şi superioară a găurei optice şi pe teaca nervului optic, se dirijează apoi înainte prin unghiul format de pereţii superior şi intern al orbitei, ajuns la marginea orbitară formează un tendon cilindric care e fixat într-un inel fibro-cartilaginos

implantat într-o mică depresiune a osului frontal, numit scripetele de reflexiune al oblicului mare. La ieşirea din inel el schimbă brusc de direcţie, dirijîndu-se înapoi şi în afară pe sub dreptul inferior şi lărgindu-se îşi ia inserţiunea sa sclerală pe partea postero-externă a jumătăţii posterioare a globului. Oblicul mic se in-

Muşchii extrinseci ai ochiului văzuţi temporal

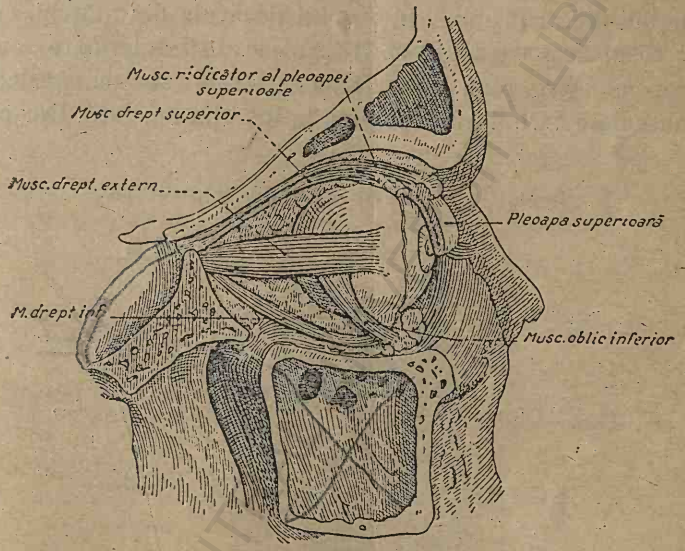

Fig. 17

seră pe marginea osoasă a orificiului superior al canalului nazal, de aci se îndreaptă în afară şi înapoi pe deasupra dreptului inferior şi se fixează pe sclera jumătăţei posterioare a globului, la 7 mm. sub inserţia oblicului mare.

Ridicătorul pleoapei superioare se inseră pe aripa mică a sfenoidului înaintea găurei optice, se dirijează înainte acoperind muşchiul drept superior, traversează septul orbitar (ligamentul larg superior) şi se termină în grosimea pleoapei superioare prin 2 tendoane, unul anterior de natură conjunctivă care se inseră pe faţa profundă a pielei, şi altul posterior muscular, care se fixează la bordul superior al tarsului.

Capsula lui Tenon sau aponevroza orbito-oculară este o membrană conjunctivă care acoperă porțiunea sclerală a globului fiind constituită din 2 foi ce cuprind între ele o cavitate închisă, spațiul lui Tenon. Astfel ea poate fi considerată ca o adevărată membrană seroasă avînd o foaie parietală, una viscerală și o cavitate pe unde circulă limfa. Capsula lui Tenon, izolînd globul de părțile posterioare ale orbitei, este traversată de nervul optic, nervi și vasele ciliare, venele vorticinoase și în fine de mușchii drepți și oblici. In dreptul fiecăruia din mușchi, capsula lui Tenon formează teci ce îl învelesc, teci anterioare sau tendinoase ce merg pînă la inserția sclerală și teci posterioare sau musculare care îl învelesc pînă la inserția orbitară. Dar aceste

Mușchii extrinseci ai ochiului văzuți de sus.

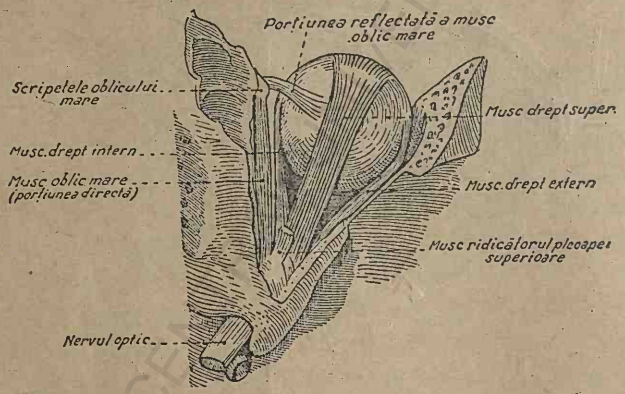

Fig. 18

teci musculare, cu excepția aceleia a marelui oblic, mai trimit către baza orbitei expansiuni sub forma unor aripioare ligamentoase care fixează tendoanele la rebordul orbitar și care joacă un important rol în mecanica oculară. Aceste expansiuni ligamentoase mai poartă numele de tendoane sau aripioare de oprire.

Inervațiunea mușchilor oculari

Mușchii oculari sînt inervați de 3 nervi cranieni: motorul ocular extern (per. VI) inervează dreptul extern, pateticul (per.

IV) inervează marele oblic, iar motorul ocular comun (per. III) e nervul dreptului intern, dreptului superior, dreptului inferior, oblicului mic precum și al ridicătorului pleoapei superioare, inervînd totodată și musculatura internă (sfincterul irian și mușchiul ciliar).

Motorul ocular extern sau abducensul (per. VI) naște dintr-un nucleu protuberanțial, iese din șanțul care separă piramida de protuberanță merge înainte și în sus ocolind vîrful stîncei pentru a intra în sinusul cavernos, iar prin fanta sfenoidală trece în orbită și se termină în mușchiul drept extern.

Pateticul (per. IV) are nucleul de origine în pedunculul, dedesubtul nucleului motorului ocular comun și înaintea apeductului și iese din creier pe fața superioară a istmului encefalului, de fiecare parte a valvulei lui Vieussens. Mergînd în spațiul subarachnoidian pătrunde în peretele extern al sinusului cavernos și intră în orbită prin fanta sfenoidală, pentru a ajunge apoi în mușchiul oblic mare.

Motorul ocular comun (per. III) are nucleul de origină în pedunculul cerebral, în jurul apeductului lui Silvius. In realitate sînt mai mulți nuclei separați pentru fiecare din mușchii pe care îi inervează, avînd înainte nucleii musculaturei interne, adică ai sfincterului irian și ai mușchiului ciliar. Fibrele motorului ocular comun merg de pe fața internă a pedunculului între protuberanță și tuberculul mamilar, dirijîndu-se înainte și în afară prin spțiul subarachnoidian, perforează dura-mater și trece în grosimea peretului extern al sinusului cavernos. Intră în orbită prin fanta sfenoidală și se divide în 2 ramuri, cea superioară terminîndu-se în dreptul superior și ridicătorul pleoapei superioare, iar cea inferioară în dreptul intern, dreptul inferior și oblicul mic, din aceasta plecînd ramura motorie a ganglionului oftalmic pe care o urmează fibrele nervoase destinate sfincterului irian și mușchiului ciliar.

Centrii oculo-motori

In afară de nucleul fiecărui nerv motor al ochiului care constituie centrul periferic sau primar, mai există centri oculomotori corticali, iar fiziologia și clinica ne impun să admitem și

existența unor centri intermediari supranucleari. Centrii primari sau nucleari comandă unui singur mușchi și nu unei funcțiuni, ei fiind incapabili de a asigura mișcările oculare conjugate. Acestea sînt sub dependența unor centri superiori (fig. 19).

Centrii corticali sînt în număr de 2: unul anterior așezat în piciorul celei de a doua circonvoluțiuni frontale, celălalt posterior, situat pe fața internă a lobului occipital. Centrul oculomotor frontal este centrul mișcărilor voluntare și comandate, centrul occipital este centrul mișcărilor oculare automatico-reflexe în legătură cu senzația vizuală.

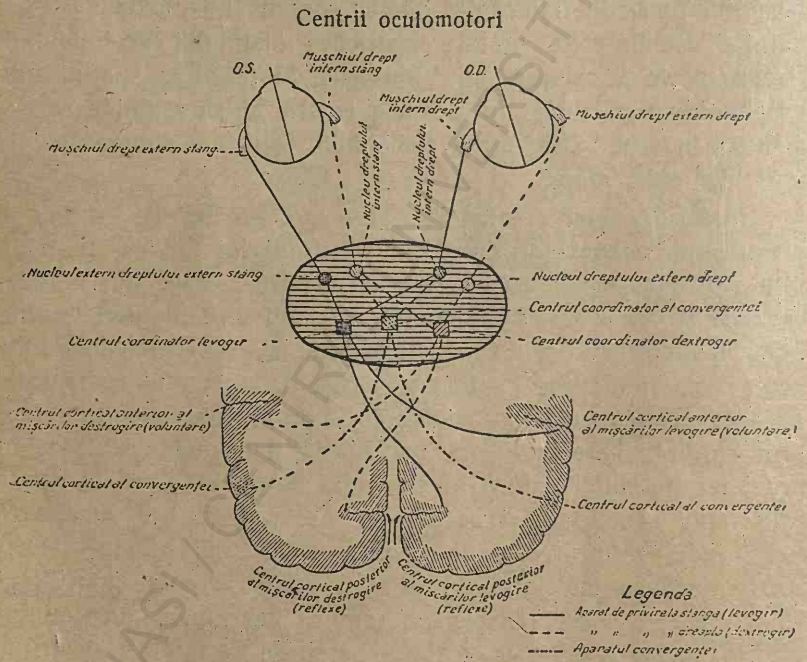

Fig 19.

Centrii intermediari, supra-nucleari care sînt admiși de cei mai mulți autori sînt centri reflexi și centri coordonatori.

Centrii reflexi ar avea sediul în tuberculii quadrigemeni anteriori și în talamus, iar centrii coordinatori care comandă

coordonarea mișcărilor simultane ale ambilor ochi ar fi în număr de 2. stîng și drept cu sediul în mezencefal. Se mai admite existența unui centru coordonator al mișcărilor de lateralitate cu localizarea în vecinătatea nucleului per. VI-a, a unui centru al mișcării de ridicare și coborîre a ochilor situat în pedunculul în apropierea nucleului per. III-a și în fine a unui centru al mișcărilor oculare de convergență cu sediul în aceeași regiune.

Numeroase conexiuni nervoase fac legătură între centrii nucleari drepți și stîngi ai per. III-a, precum și între nucleii per. III-a, a IV-a și a VI-a de aceeași parte. Centrii oculo-motori corticali ai unui emisfer sînt uniți între ei prin fibre de asociație, de asemenea sînt uniți și cu centrii corticali ai emisferului opus. Căile de asociație între centrii corticali și cei periferici al căror traect este prin capsula internă și anume prin partea posterioară a regiunei capsulo-talamice ajung la centrii coordonatori mezocefalici, după încrucișarea lor. Din acești centri coordonatori, fibrele merg la nucleii motorilor oculari prin fascicolul longitudinal posterior.

FIZIOLOGIE

Acțiunea mușchilor

Cei 6 mușchi extrinseci mișcă globul în jurul a 3 axe: axa verticală, axa transversală și axa antero-posterioară, întotdeauna în jurul aceluiași punct fix care constituie centrul de rotațiune, așezat la 14 mm. înapoia polului anterior și la 10 mm. înaintea celui posterior, pe axa antero-posterioară a globului. Mișcările care se fac în jurul axei verticale sînt mișcări înăuntru sau de adducție și mișcări în afară sau de abducție; cele în jurul axei transversale sînt de ridicare și de coborîre, iar cele din jurul axei antero-posterioare sînt mișcări de rotație prin care extremitatea superioară a meridianului vertical e înclinată în afară sau înăuntru.

In aceste diferite mișcări globul ocular își păstrează poziția sa în orbită. grație antagonismului dintre mușchii drepți și oblici, primii tinzînd să tragă globul înapoi, oblicii avînd inserția lor fixă interioară, tind să-l atragă înainte. De ase-

menea, aripioarele aponevrotice ale capsulei lui Tenon fixează tendoanele mușchilor la marginea orbitei, iar pachetul celulo-adipos retroocular se opune la înfundarea lui și pleoapele prin contracția lor împiedică împingerea lui înainte.

Dintre mușchii oculari, dreptul intern și dreptul extern acționează în jurul unei singure axe, dreptul extern ducînd globul în afară, iar dreptul intern mișcîndu-l înăuntru. Ceilalți mușchi oculari acționează în jurul fiecăreia din cele 3 axe în modul următor : dreptul superior duce globul în sus și înăuntru și-l rotează înclinînd extremitatea superioară a meridianului vertical înlăuntru, dreptul inferior mișcă globul ocular în jos și înăuntru și înclină extremitatea superioară a meridianului vertical în afară, oblicul mare mișcă globul ocular în jos și în afară și înclină extremitatea superioară a meridianului vertical înăuntru, iar oblicul mic mișcă globul în sus și în afară și înclină extremitatea superioară a meridianului vertical în afară.

Așa dar, aductorii sînt : dreptul intern, superior și inferior; abductorii : dreptul extern, oblicul mare și oblicul mic; ridicătorii : dreptul superior și oblicul mic, coborîtorii : dreptul inferior și oblicul mare, iar rotatorii : ducînd extremitatea superioară a meridianului vertical înăuntru : oblicul mare și dreptul superiori și rotatori ducînd extremitatea superioară a meridianului vertical în afară : oblicul mic și dreptul inferior.

In mișcările globului ocular mai mulți mușchi acționează în același timp ; așa de exemplu în coborîre acționează dreptul inferior și oblicul mare, pe cînd în ridicare dreptul superior și oblicul mic. Acțiunea predominantă a unui sau a altui mușchi depinde de poziția pe care o ocupă globul : astfel, coborîtor cînd globul e în abducție e mai ales dreptul inferior, iar în adducție oblicul mare.

Mișcările celor 2 ochi sînt asociate, asociere coordonată de centrii supra-nucleari. Astfel dacă voim să privim la dreapta, intră în acțiune dreptul extern al ochiului drept și dreptul intern al ochiului stîng, și dacă voim să privim în sus, intră în acțiune mușchii ridicători ai ambilor ochi.

Aceste mișcări asociate pentru privirea spre dreapta de exemplu, impulsiunea voluntară oculo-motrice plecată de la scoarță din piciorul celei de a doua frontale stîngi, se propagă la centrul coordonator drept, numit de Grasset centrul dextrogir, care prin căile nervoase dextrogire ce îl leagă cu nucleii dreptului extern drept și dreptului intern stîng, transmite ordinul acestor mușchi, adică contracțiunea lor simultană pentru ca ochii să fie duși la dreapta. Iar transmiterea și coordonarea făcîndu-se prin centrul coordonator supranuclear din stînga (centrul levogir) și căile levogire stîngi.

Comparație a inervației oculogire.

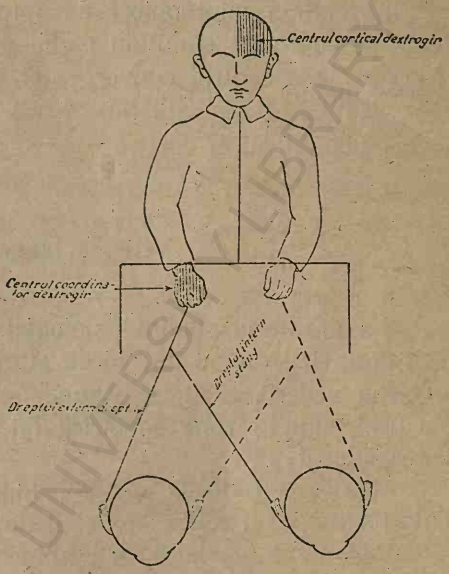

Fig. 20

De asemenea mișcările conjugate în verticalitate ar fi sub dependența centrilor și căilor denumite suspiciene pentru privirea în sus și despiciene pentru privirea în jos.

Această inervație a mișcărilor asociate a ochilor, astăzi numai ipotetică, e denumită intervația oculogiră.

Pentru o mai bună înțelegere a mecanismului mișcărilor asociate de lateralitate, vom recurge la comparația cu conducerea unei trăsuri considerînd că cei doi ochi ar reprezenta cei doi cai înhămați trăsurei (fig. 20).

Fiecare cal e condus printr-un hăț mic, unul drept și unul stîng. Hățul drept al unui cal se unește cu hățul drept al celuilalt cal spre a forma un hăț comun drept, mai mare, pe care vizitiul îl ține cu mîna dreaptă. Același lucru se petrece și cu hățurile mici stîngi care unite formează hățul mai mare stîng, ținut de vizitiu cu mîna stîngă.

Mîna dreaptă reprezintă centrul coordonator drept (dextrogir) care îndreaptă caii la dreapta, iar cea stîngă pe cel levogir. Mîna dreaptă, adică centrul coordonator dextrogir este comandată de centrul cortical stîng şi invers.

In privirea unui obiect de aproape fiind necesară convergenţa se contractă simultan ambii drepţi interni, mişcarea fiind coordonată de centrul convergenţei. (vezi capitolul Convergenţă, Divergenţă la Examenul funcţional) care este sub influenţa centrilor subcorticali şi corticali.

Vederea binoculară

S-a arătat la studiul fiziologiei funcţiei vederei că în condiţii normale, privind un obiect, atunci cînd ambii ochi iau parte la actul vederii, excitaţia vizuală se produce în maculele ambilor ochi, sau în zone simetrice faţă de centrul retinei (puncte corespondente).

Aceasta constituie vederea binoculară. Realizarea ei este datorită unui act reflex: reflexul de fuzionare.

Vederea binoculară determină claritatea imaginei, permite aprecierea distanţei şi dă senzaţie de relief (vezi capitolul: vedere binoculară, la examenul funcţional şi fiziologia funcţiei vederei).

Deci reflexul de fuzionare se produce atunci cînd ochii privesc la înfinit sau converg printr-o deplasare simetrică faţă de linia mediană, pe măsură ce obiectul privit este mai apropiat de ochi.

Orice deviere de la această poziţie fiziologică a axului vizual se numeşte strabism.

Strabismul poate fi provocat fie de o paralizie a unuia sau a mai mulţi muşchi motori ai ochiului (strabismul paralitic) ; fie prin lipsa de fuzionare a excitaţiilor în scoarţa cerebrală datorită altor cauze (Strabismul alternant sau concomitent).

In strabismul paralitic vederea binoculară este împiedicată deoarece excitaţiile în retină nu se mai produc în puncte corespondente într-un ochi ea se face în macula, în al 2-lea ochi, în alt punct al retinei, în afara maculei.

In creer excitațiile vizuale nu se mai fuzionează. Se produc două senzații de vedere a obiectului privit, iar acesta este localizat în spațiul de 2 ori. Apare diplopia.

Deci lipsa de fuzionare a excitației în scoarța cerebrală nu este datorită paraliziei motorilor oculari, diplopia nu se produce. Acești pacienți nu au avut niciodată vedere binoculară. — Ei au reușit să realizeze din diferite motive — reflexul de fuzionare. Au vedere monoculară (privire cu un singur ochi folosind ochiul cel mai bun din p.d.v. optic).

In creier nu se transformă în senzație de vedere decît excitațiile vizuale ale unui singur ochi, în timp ce excitația vizuală a celui de al 2-lea ochi este inhibată.

Vederea monoculară face deseori să apară o deviație strabică a ochiului care nu funcționează.

EXAMENUL MOTILITĂȚII OCULARE

Acest examen cuprinde: 1. Determinarea limitelor mișcărilor globului; 2. Determinarea deviației strabice; 3. Determinarea diplopiei; 4. Cercetarea localizării monoculare; 5. Examenul vederei binoculare.

1. Determinarea limitelor mișcărilor globului.

Putem să ne dăm seama de motilitatea globului cerînd bolnavului să urmeze cu ochiul degetul nostru pe care-l deplasăm în cele 4 direcții cardinale, capul bolnavului stînd fix. Constatăm astfel dacă excursiunile se execută complet în toate direcțiile; în cazul unei paralizii musculare globul nu poate urma degetul în sfera de acțiune a mușchiului paralizat. O determinare precisă a limitelor mișcărilor globului se face prin examenul cîmpului de fixație monocular la perimetru, cercetînd în cele 4 direcții cardinale pînă la ce grad perimetric se mai poate face în centrul corneei imaginea flacărei unei lumînări ce se deplasează pe arc și ochiul urmează această deplasare. În stare normală cîmpul de fixație monocular, este de 45 de grade în sus și înăuntru, și de 50 de grade în jos și în afară.

2. **Determinarea deviației strabice.**

Deviațiile oculare (strabismul) constituie un simptom important al stărilor patologice a musculaturei oculare, ele se produc întotdeauna în partea opusă direcției acțiunei fiziologice a mușchiului. Deviația strabică se poate măsura cu un mic aparat numit strabometru care se aplică pe pleoapa inferioară permițînd să se citească în milimetri gradul de deviație al pupilei unui ochi față de pupila celuilalt ochi, persoana privind drept înainte. Rezultate mai precise se obțin prin examenul perimetric determinînd direcția axei optice a ochiului deviat prin căutarea reflexului pe centrul corneei a flacărei unei lumînări plimbată în fața arcului perimetric.

3. **Determinarea diplopiei.**

Diplopia sau vederea dublă este unul din simptomele cele mai constante și caracteristice ale turburărilor motilității oculare. Pentru ca diplopia să poată constitui un simptom al desechilibrului motor al ochilor, ea trebuie să fie binoculară, adică să se producă numai în privirea cu ambii ochi, deoarece există și o diplopie monoculară, care persistă cînd se închide unul din ochi, diplopie care nu ține de o turburare musculară ci e în legătură cu stări refractive anormale (astigmatism neregulat, luxația cristalinului), cu pupile multiple, sau de cauză cerebrală.

Am spus că diplopia e o turburare a vederei binoculare. Ea apare cînd imaginile unui obiect cad pe puncte necorespondente ale celor două retine, adică cînd axele vizuale ale celor 2 ochi nu sînt ambele dirijate asupa obiectului, deoarece unul din ochi e deviat, un mușchiu al său nefuncționînd.

Imaginea care corespunde ochiului a cărui axă e dirijată asupra obiectului, adică a ochiului în care imaginea se face în mac ulă, este imaginea adevărată, pe cînd imaginea ochiului deviat, imagine care se face extra-macular, e numită imagine falsă.

Diplopia este de 2 feluri: diplopie homonimă cînd imaginea falsă e de aceeași parte cu ochiul deviat și diplopie heteronimă sau încrucișată cînd imaginea falsă se găsește de partea opusă ochiului deviat.

, In figura 21 se poate vedea producerea diplopiei în cazul unei paralizii a dreptului extern stîng în figura de sus, şi în cazul unei paralizii a dreptului intern stîng în figura de jos.

Producerea diplopiei.

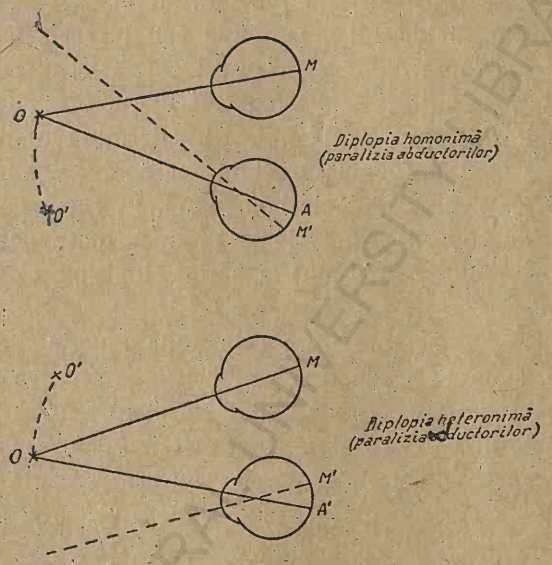

Fig. 21

In figura 21 ochiul drept a cărui musculatură este normală fixează punctul O a cărei imagine se face în maculă (M), iar în ochiul stîng, a cărei axă este deviată din cauză că dreptul extern e paralizat şi ochiul nu se poate duce în afară pentru ca să poată fixa punctul 0, imaginea lui se face pe retină în punctul A, adică în dreptul maculei, iar punctul 0 e exteriorizat în spaţiu în partea opusă, în 0', adică în stînga lui 0, căci retina exteriorizează în spaţiu invers ; imaginile din dreapta maculei sînt exteriorizate în spaţiu în stînga. Aşa dar în acest caz în care e paralizat un abductor (dreptul extern) diplopia e homonimă deoarece falşa imagine adică aceea a ochiului cu paralizia, a ochiului stîng,

e așezată în partea stîngă, iar imaginea adevărată aceea a ochiului drept, e în dreapta.

În figura de jos, unde avem paralizia dreptului intern stîng care e un adductor, imaginea punctului 0 în ochiul stîng se face în stînga maculei, așa dar ea va fi exteriorizată în dreapta în 0' pe cînd a ochiului drept făcîndu-se în mac ulă e exteriorizată în 0, adică acolo unde se află punctul. In acest caz al paraliziei unui adductor diplopia e heteronimă sau încrucișată.

Din cercetarea diplopiei în cazul paraliziei diferiților mușchi ai globului, rezultă că toți mușchii adductori, adică care duc ochiul înăuntru, cînd sînt paralizați determină o diplopie heteronimă, pe cînd paralizia mușchilor care duc globul în afară, abductori, determină diplopie homonimă. In cazul paraliziei unui ridicător sau coborîtor diplopia se produce în verticalitate, adică cele două imagini numai sînt la aceiași înălțime ci una mai sus și alta mai jos.

În diplopie distanța între cele două imagini poate fi mică sau mare, distanța mărindu-se pe măsură ce privirea se îndreaptă tot mai mult de partea mușchiului paralizat. Astfel în cazul paraliziei dreptului extern stîng, îndepărtarea între cele două imagini se exagerează la stînga și se reduce la dreapta.

Examenul diplopiei se face în camera obscură. Se așează în fața unuia din ochii bolnavului o sticlă roșie (geam roșu) și i se cere să privească o lumînare ce i se prezintă în față la 4 m. distanță la înălțimea ochilor. Dacă bolnavul are diplopie el va vedea două lumînări, una roșie, imaginea ochiului cu sticla roșie și una albă, imaginea ochiului fără sticlă, iar dacă nu are diplopie va vedea o singură lumînare. În cazul diplopiei, dacă lumînarea roșie este de aceeași parte cu ochiul acoperit cu sticla roșie și lumînarea albă este de partea ochiului fără sticlă roșie, vom ști că diplopia e homonimă și că e în cauză un mușchi abductor, iar dacă de partea ochiului cu sticlă roșie apare lumînarea albă, iar lumînarea roșie este în cealaltă parte, diplopia e heteronimă și mușchiul paralizat este un adductor.

Stabilim apoi dacă imaginile sînt la aceeași înălțime sau dacă una e mai sus și alta mai jos, precum și care e distanța între cele două imagini, atît în linie orizontală cît și în verticali-

tate, deasemenea dacă vreuna din imagini e înclinată față de cealaltă. Imaginile distante și în verticalitate indică că e în cauză un mușchiu care acționează și în verticalitate, adică un coborîtor sau ridicător, iar înclinarea uneia din imagini indică că mușchiul lezat e și rotator.

Deplasăm apoi lumînarea în cele patru direcțiuni principale: dreapta, stînga, sus și jos și punem aceleași întrebări bolnavului care trebuie să o privească în noile ei poziții fără a deplasa cîtuși de puțin capul din poziționea sa primară. Din cercetarea caracterelor diplopiei în diferitele poziții, vom putea afla care mușchi e cel paralizat și cărui ochiu aparține, știind că imaginile se îndepărtează cînd lumînarea înaintează în sfera de acțiune a mușchiului paralizat. Așa, în paralizia dreptului extern drept dublele imagini sînt la ceeași înălțime, nici una nu e înclinată și se îndepărtează în dreapta, ele fiind homonime. Dacă îndepărtîndu-se în dreapta ele ar fi heteronime, ar fi paralizat dreptul intern stîng. Dacă ele ar fi homonime, înclinate și s-ar exagera în jos ar fi în cauză un coborîtor, rotator și abductor, adică oblicul mare, iar dacă s-ar exagera în sus fiind înclinate și homonime, ar fi în cauză oblicul mic.

Pentru a afla cărui ochi îi aparține mușchiul paralizat cînd e vorba de un mușchiu cu acțiune simplă, ne conducem după felul diplopiei și a îndepărtării imaginilor care știm că se produce în sfera de acțiune a mușchiului paralizat. Cînd e vorba de un mușchiu cu acțiune mai complexă, vom cerceta înclinarea falsei imagini știind că înclinarea imaginei ochiului paralizat are aceeași direcțiune cu acțiunea rotatorie normală a mușchiului: așa în cazul de paralizie a oblicului mare falsa imagine are înclinarea extremității sale superioare înnăuntru, căci acest mușchiu rotează extremitatea superioară a meridianului vertical înăuntru. Asemenea înclinațiune mai întîlnim și în paralizia dreptului superior, dar acest mușchi dă diplopie încrucișată și nu homonimă ca oblicul mare, iar imaginile se îndepărtează în sus și nu în jos. Va fi deci posibil în cazul paraliziei oblicului mare să stabilim cînd înclinațiunea falsei imagini e înăuntru, dacă ea aparține oblicului mare drept sau celui stîng.

Diplopia poate fi produsă şi experimental intercalînd o prismă pe traectul razelor ce vin de la un obiect la unul din ochi.

Imaginile obiectelor pe care nu le fixăm se fac alături de maculă. Aceste imagini nu sînt fuzionate în creier. Totuşi nu avem diplopie, deoarece scoarţa cerebrală inhibă aceste imagini şi lasă clară numai imaginile corespunzînd regiunei maculare a celor 2 ochi.

Diplopia apare dacă examinatul a avut înainte vedere binoculară, pe care o pierde brusc, prin paralizia unui muşchi ocular, după cum s-a arătat. Dar şi această diplopie dispare după un timp de 6 luni—1 an. deoarece nu este compatibilă cu o viaţă normală. Inhibiţia unora din imagini caracterizează defectul funcţional.

Există şi o diplopie fiziologică care se produce cînd fixăm un obiect la o oarecare distanţă şi interpunem între obiect şi ochi un alt obiect; atunci privind primul obiect cel de al doilea apare dublu şi privind obiectul apropiat cel îndepărtat apare dublu.

O experienţă simplă ne arată existenţa diplopiei fiziologice. Fixăm cu privirea un deget al mîinei drepte. La 20—30 cm. înapoia lui aducem un deget al mîinei stîngi. Acesta apare dublu. Dacă fixăm apoi degetul mîinei stîngi, apare dedublat degetul mîinei drepte aflat înaintea lui.

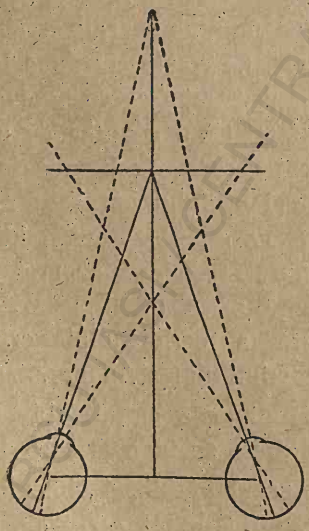

Fig. 21 bis.

Acest fenomen este explicat prin proectarea pe care o face scoarţa cerebrală a tuturor obiectelor văzute din spaţiu, în acelaşi timp cu obiectul către care sînt îndreptate axele vizuale ale celor 2 ochi, în planul obiectului fixat, dacă se găsesc pe linia mediană a celor 2 ochi.

4) Cercetarea localizării monoculare (falşa proecţie).

Paraliziile muşchilor ochiului produc deseori şi fenomenul de falsă localizare consistînd în faptul că bolnavul localizează greşit un obiect pe care îl fixează cu ochiul bolnav. Eroarea de localizare se poate determina şi măsura în grade prin aparatul lui Landolt. Falşa localizare se face în direcţiunea muşchiului

insuficient şi ea e cu atît mai mare cu cît paralizia este mai accentuată.

5) Examenul vederei binoculare.

In condiţiuni normale de vedere, imaginile celor doi ochi se confundă într-una singură prin fuziune binoculară. Vederea binoculară poate prezenta diferite turburări şi anume:

a) Neutralizarea imaginei unui ochi, ca în cazul cînd vederea unui ochi e căzută din naştere (ambliopie congenitală).

b) Viziune alternantă, cînd unul din ochi şi apoi celălalt percep succesiv obiectul dar niciodată simultan.

c) Viziune simultană, cînd cei doi ochi văd şi simultan obiectul dar nu au nici o tendinţă de a fuziona imaginile.

Există diferite aparate pentru cercetarea vederei binoculare din care menţionăm stereoscopul şi diploscopul.

Stereoscopul uşurează fuziunea a două imagini compuse din porţiuni în parte identice, în parte uşor diferite, imagini fiecare văzute numai cu cîte unul din ochi prin sticle de + 5 D. combinate cu o prismă cu bază temporală. Aşa de exemplu figura văzută de unul din ochii reprezintă litera F, iar aceea văzută de celălalt ochiu litera L. Prin vederea binoculară şi fuzionarea celor două imagini prin stereoscop, părţile identice ale literelor suprapunîndu-se apare litera E. În cazul neutralizărei nu apare decît o singură literă aceea a ochiului care o vede bine, în cazul vederei alternante apare cînd F, cînd L şi nici odată amîndouă deodată, iar în cazul vederei simultane se văd literele F şi L fără a se face fuzionarea lor ca în cazul vederei binoculare normale, adică de a se vedea litera E.

Diploscopul lui Rémy se compune dintr-un ecran perforat aşezat la 60 cm. de ochi pe o vergea care are la capătul său, la alţi 60 cm., 3 sau 4 litere. Examinatul priveşte prin găurile ecranului literile din care două sunt văzute cu ochiul drept, celelalte două cu cel stîng, în cercetarea cu patru litere, iar în cercetarea cu trei litere, litera din mijloc e văzută binocular. În cazul cînd lipseşte vederea binoculară litera mediană apare dublă. Cu acest aparat se pot face numeroase experienţe de vizibilitatea literelor modificînd orificiile ecranului şi analiza lor ne deslueşte asupra

stării vederei binoculare şi a turburărilor ei. Diploscopul serveşte şi pentru depistarea simulărilor.

TURBURĂRILE ŞI LEZIUNILE MOTILITAŢII OCHIULUI

Acestea cuprind:

I) Paraliziile oculo-motrice,
II) Insuficienţele musculare,
III) Spasmele musculare,
IV) Strabismul concomitent
V) Nistagmusul
VI) Inflamaţii (miozite)
VII) Traumatisme
VIII) Tumori.

1) Paraliziile oculo motrice.

Paraliziile muşchilor extrinseci ai ochiului sînt datorite lezării aparatului lor nervos. Paraliziile oculo-motrice sînt boli frecvente şi de mare importanţă mai ales pentru starea generală a bolnavului, leziunea nervoasă, de cele mai multe ori avînd sediul intracranian şi deseori fiind asociată cu alte manifestări neurologice.

Simptomele generale ale paraliziilor oculo-motrice sunt:

a) diplopia, b) strabismul, c) atitudinea vicioasă a capului şi gîtului, d) falsa proecţie, e) impotenţa funcţională, f) turburări reflexe.

a) Diplopia, care constitue simptomul cel mai constant şi caracteristic al paraliziei unui muşchi al ochiului, a fost deja descrisă şi am arătat modalitatea examenului şi interpretarea ei. Am văzut că prin caracterele diplopiei şi cunoscînd acţiunea muşchilor putem stabili care muşchi e paralizat, ţinînd seama că diplopia homonimă e produsă de paralizia abductorilor iar diplopia încrucişată de aceea a aductorilor, că diplopia în verticalitate e datorită unui ridicător. Diplopia deobicei se atenuiează şi chiar poate dispare cînd paralizia este veche.

b) Strabismul este deviaţia globului în direcţiunea opusă muşchiului paralizat. Aşa în paralizia unui drept extern avem

strabism intern sau convergent, iar în paralizia unui drept intern, strabism extern sau divergent. Deasemeni globul poate fi deviat în sus, în paralizia unui coborîtor, în acest caz strabismul fiind sursumvergent sau poate fi deviat în jos, cînd mușchiul paralizat este un ridicător, strabismul fiind deorsumvergent.

Strabismul în paralizie se produce prin faptul că mușchiul paralizat ne mai acționînd sau acționînd slab, ochiul rămîne sub acțiunea antagonistului fiind tras în direcție opusă.

Strabismul paralitic trebuie deosebit de strabismul concomitent care nu e datorit unei paralizii musculare. Diagnosticul diferențial se face cercetînd cîmpul de excursiune al ochiului deviat, care este normal în strabism concomitent și limitat în sfera de acțiune a mușchiului paralizat în strabismul paralitic, cercetînd diplopia, care lipsește în strabismul concomitent și e prezentă în cel paralitic, precum și unghiul de deviație strabică care rămîne același în orice parte ar privi bolnavul cu strabism concomitent, pe cînd în strabismul paralitic e maxim cînd bolnavul privește în direcția mușchiului paralizat și minim sau nul cînd privește în direcțiunea opusă. Apoi strabismul concomitent apare în prima copilărie fiind în legătură cu un viciu de refracție, pe cînd strabismul paralitic apare în cursul vieții. Diagnosticul acesta e foarte important, deoarece în strabismul concomitent avem numai un viciu de refracție cu un defect estetic și uneori scăderea vederei unuia din ochi, pe cînd în strabismul paralitic de cele mai multe ori e în cauză o serioasă leziune intra-craniană care poate fi evolutivă.

c) Atitudinea vicioasă a capului și a gîtului. Bolnavul ce are un mușchi al ochiului paralizat, caută printr-o deviere a capului și a gîtului în direcțiunea mușchiului paralizat să înlocuiască imposibilitatea acestuia de a duce ochiul în acea direcțiune. Vom spune mai simplu, duce capul unde nu poate duce ochiul. Această deplasare a capului în direcțiunea mușchiului paralizat, bolnavul o face și pentru a suprima diplopia care-l supără.

d) Falsa proecție. Am spus că bolnavii care au un mușchiu al ochiului paralizat localizează greșit un obiect pe care-l fixează cu ochiul bolnav, falsa localizare făcîndu-se în direcțiunea muș-

chiului paralizat. Explicațiunea acestei turburări este că bolnavul localizează obiectul în spațiu corespunzător cu zona retiniană excitată. In mod normal obiectele situate la dreapta axului vizual își fac imaginea pe retină la stînga maculei și invers. Datorită legăturilor condiționate stabilite în decursul vieții prin această lege de optică, imaginile care se formează la dreapta regiunii maculare au proecția în spațiu la stînga și invers. Astfel, bolnavul situiează obiectul în alt loc decît unde el se găsește, și anume în direcțiunea acțiunei mușchiului bolnav.

c) Impotența funcțională, adică abolirea sau limitarea mișcărilor ochiului în sfera de acțiune a mușchiului paralizat. Intr-adevăr cerînd bolnavului care are paralizia dreptului extern să ducă ochiul la dreapta, el nu va putea să-l deplaseze spre drepta dincolo de linia mediană cînd paralizia e completă, sau îl deplasează insuficient cînd are numai o pareză. Am arătat cum se măsoară limitarea mișcărilor globului prin determinarea cîmpului de fixație monocular la perimetru.

f) Turburări reflexe. Bolnavii cu paralizii oculomotorii prezintă frecvent un număr de turburări ca : amețeală, greață, nesiguranță în mers, turburări datorite diplopiei și falsei proiecții și care se atenuiază sau dispar cînd el ține închis sau acoperit ochiul paralizat. Aceste turburări, în special nesiguranța în mers, sînt foarte supărătoare putînd da naștere și la accidente cum ar fi în cazul unei paralizii a unui coborîtor cînd diplopia este mai accentuată în jos și bolnavul ar fi obligat să se coboare pe o scară el neputînd localiza cu preciziune treptele scării nici a ști care treaptă e cea reală și care e cea falsă.

Simptomatologia specială a diferitelor paralizii oculo-motrice.

Putem întîlni : 1) Paralizii izolate a unui mușchi,
2) Paralizii a mai multor mușchi.
3) Paralizii de funcțiune.
4) Paralizii alterne.

1) Paraliziile izolate a unui mușchiu pot interesa dreptul extern prin leziunea motorului ocular extern, oblicul mare prin leziunea patetic ului sau unul din ceilalți mușchii oculari care cu

toţi sunt inervaţi de motorul ocular comun, printr-o leziune parţială a per. III.

Vom arăta acum simptomatologia paraliziilor motorului ocular extern, pateticul şi motorului ocular comun, cei trei nervi motori ai globului.

– Paralizia motorului ocular extern (per VI) se însoţeşte de strabism intern şi diplopie homonimă. Imaginile nu au înclinaţiune şi se îndepărtează în afară, în dreapta sau în stînga după cum e paralizat dreptul extern drept sau dreptul extern stîng. De asemenea excursiunea globului e limitată sau abolită în afară. Capul e deviat lateral în dreapta sau în stînga şi tot laterală este şi falşa proecţie.

– Paralizia oblicului mare (per. IV). Diplopia este homonimă. accentuîndu-se în jos şi înăuntru în verticalitate, în jos şi în afară în înclinaţiune. Limitarea mişcărilor globului se produce în jos şi puţin în afară, iar bolnavul înclină capul spre umărul din partea ochiului sănătos, coborîndu-l totodată.

– Paralizia motorului ocular comun (per. III). In cazul paraliziei complecte a acestui nerv, mai mulţi muşchii fiind paralizaţi, simptomele sunt următoarele: pleoapa superioară e căzută (ptoză), globul ocular e deviat în afară şi uneori puţin în jos, extremitatea superioară a meridianului vertical înclinată înăuntru, faţa deviată spre partea sănătoasă şi capul înclinat spre umărul din partea ochiului paralizat. Globul e aproape imobil, excursiunile lui abolite în sus, în jos şi înăuntru, persistînd numai excursiunea lui în afară. Diplopia este heteronimă, falşa imagine fiind mai sus cu extremitatea superioară înclinată către partea ochiului paralizat şi îndepărtîndu-se în sus, în jos şi înăuntru. Diplopia nu se poate pune în evidenţă cît timp pleoapa e ptozată şi deci ochiul acoperit; pentru ca ea să apară trebuie ridicată cu degetul pleoapa superioară.

Dar în paralizia totală a motorului ocular comun, mai avem şi paralizia musculaturei interne a globului (intrinsecă) deoarece acest nerv inervează şi sfincterul irian şi muşchiul ciliar. De aceea pupila e dilatată, cu abolirea reflexelor, şi acomodaţia paralizată.

In cazul cînd numai unul din mușchii inervați de motorul ocular comun e paralizat, simptomele sînt cele ce rezultă din suprimarea acțiunei acelui mușchi.

2) Paralizia mai multor mușchi poate da naștere la numeroase combinațiuni clinice; astfel pot fi paralizați mai mulți mușchii ai aceluiași ochi fie că sînt inervați de același nev (per. III) fie de nervi diferiți, sau mușchi ai ambilor ochi. Simptomele sînt acelea generale ale paraliziilor oculo-motorice și variază după mușchii interesați. Cînd sînt interesați mai mulți mușchi inervați de nervi diferiți se spune că bolnavul prezintă o oftalmoplegie externă iar dacă întrega musculatură a globului atît cea externă cît și cea internă e paralizată, oftalmoplegia e totală.

3) Paralizii de funcțiune. Sînt paralizii ale mișcărilor asociate ale ochilor, interesînd acțiunea mușchilor care determină aceste mișcări, ele fiind datorite leziunei centrilor coordonatori supranucleari care comandă coordonarea mișcărilor ambilor ochii sau căilor lor nervoase (oculogire).

Asemenea paralizii avem: a) paralizia mișcărilor de lateralitate, în care ambii ochi sînt în strabism, convergent pentru un ochi și divergent pentru celălalt, excursiunea lor fiind abolită în partea opusă deviației. Așa în paralizia mișcărilor de lateralitate la dreapta, ambii ochi sînt deviați la stînga, neputîndu-se deplasa spre dreapta. Ceeace este paralizat nu este mușchiul ci funcțiunea, căci dreptul intern care în aceste cazuri nu funcționează în lateralitate spre dreapta, funcționează perfect în convergență. — b) Paralizia mișcărilor de verticalitate, în care ochii nu pot fi duși în sus sau în jos fiind deviați în partea opusă direcțiunei în care nu se pot deplasa. c) Paralizia convergenței în care drepții interni nu pot acționa în convergență, adică atunci cînd solicităm ochii să fixeze un obiect în apropiere, cu toate că ei pot acționa în lateralitate. In paralizia convergenței există o diplopie încrucișată.

Paraliziile mișcărilor asociate ale ochilor pot fi și ele asociate interesînd mai multe funcțiuni sau asociate cu alte paralizii extra-oculare. Așa putem întîlni paralizii ale mișcărilor de convergență asociate cu paralizia mișcărilor de verticalitate, pa-

ralizii ale mişcărilor de convergenţă asociate cu paralizii de lateralitate, atît la dreapta cît şi la stînga, precum şi paralizii ale mişcărilor asociate împreună cu diferite hemiplegii ca în unele paralizii alterne.

4) Paraliziile alterne sunt caracterizate prin asociaţia unei hemiplegii cu o paralizie oculomotrice (fig. 22), ele fiind datorite aproape întotdeauna leziunilor pedunculo-protuberanţiale.

Dintre acestea menţionăm:

A. Paralizia alternă superioară sau sindromul lui Weber, caracterizat prin asociaţia unei hemiplegii cu paralizie facială de o parte, şi paralizia motorului ocular comun de cealaltă parte. Acest sindrom e datorit unei leziuni în pedunculul unde fibrele per. III-a sînt deja încrucişate, pe cînd fibrele faciale şi piramidale nu sînt încă.

B. Paralizia alternă inferioară sau sindromul lui Millard-Gübler în care avem hemiplegie de o parte şi paralizie facială cu paralizia motorului ocular extern (per. VI-a) de cealaltă parte, sindrom datorit unei leziuni bulbo-protuberanţiale.

C. Paralizia alternă, tip Foville, consistînd în paralizia feţei, membrelor şi a mişcărilor de lateralitate ale ochilor, cu următoarele 3 forme: — a) Paralizia feţei, a membrelor şi a mişcărilor de lateralitate ale ochilor de aceeaşi parte, întîlnită în leziuni pedunculare — b) Paralizia feţei şi membrelor de o parte şi a mişcărilor de lateralitate de partea opusă, simptomatică de leziune protuberanţială superioară. c) Paralizia feţei şi a mişcărilor de lateralitate de o parte, paralizia membrelor de partea opusă, care se întîlneşte în leziunile protuberanţiale inferioare.

Etiologia paraliziilor oculomotrice.

Paraliziile muşchilor oculari rezultă aproape întotdeauna dintr-o leziune nervoasă. Cu totul excepţionale sînt cazurile în care leziunea ar fi primitiv musculară; o anomalie de dezvoltare, o inflamaţiune (miozită), o tumoare sau un traumatism ce ar determina o ruptură a muşchiului.

Cauzele care produc o leziune nervoasă a cărei urmare să fie o paralizie, sînt numeroase şi variate, şi le putem grupa astfel:

SCHEMA PARALIZIILOR ALTERNE

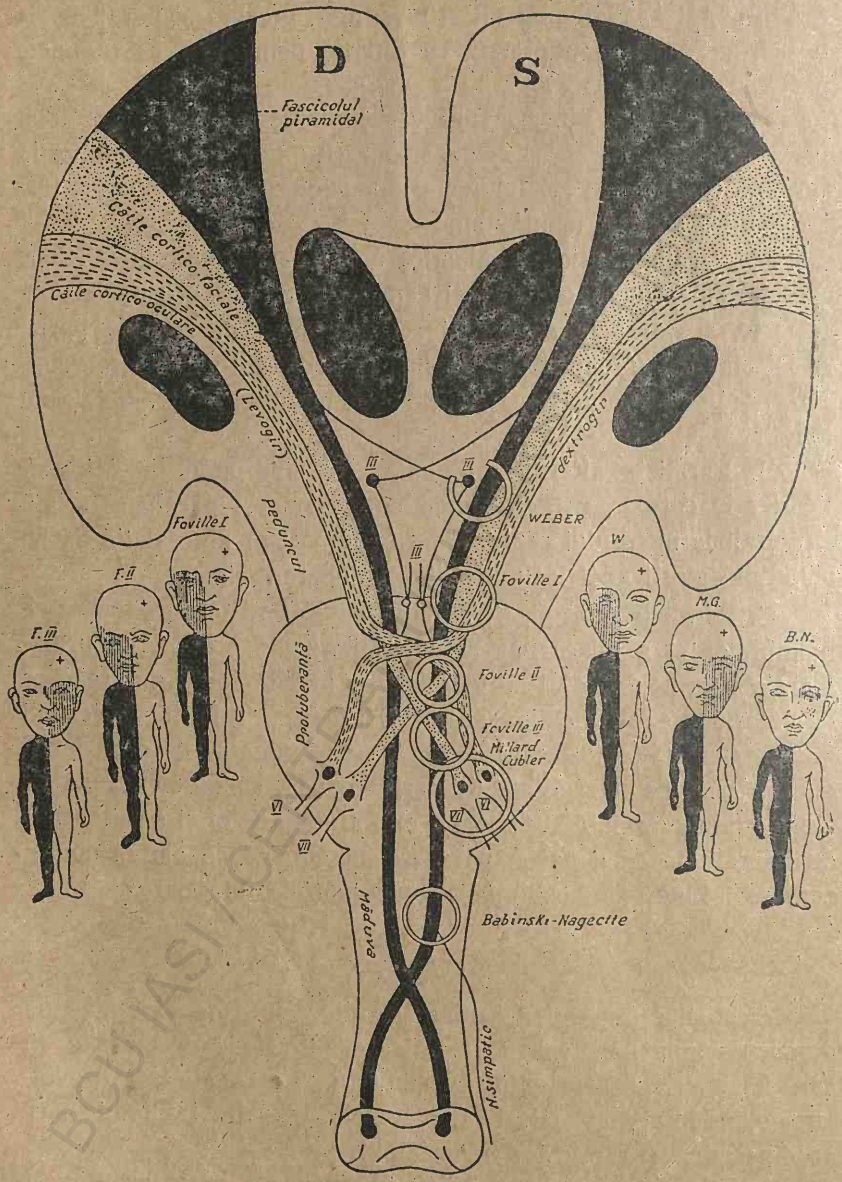

Fig. 22

1) Infecţii
2) Intoxicaţii
3) Leziuni vasculare
4) Boli ale sistemului nervos
5) Traumatisme
6) Tumori.

1) Infecţii. Toate infecţiile acute şi cronice pot determina o paralizie oculomotrice prin nevrite, unele prin meningită urmată de nevrită. Aşa bolile infecţioase generale : gripa, rujeola, scarlatina, febra tifoidă, difteria, reumatismul articular acut, septicemii diverse, tuberculoza şi în primul rînd ca frecvenţă fiind sifilisul (neuro-lues). Pe cînd cele mai multe din infecţii produc o nevrită şi apoi paralizie, tuberculoza şi sifilisul prind nervii mai ales prin meningită bazilară. Dintre nervii motori ai ochiului, motorul ocular comun este nervul cel mai des atacat de sifilis, putînd fi considerat ca nervul de elecţie al acestei infecţii.

Pe lîngă infecţiile generale şi infecţiile din vecinătate cum ar fi cele sinuziale, pot determina paralizii oculomotrice prin propagarea infecţiunei în orbită şi apoi la nerv. Şi infecţiile auriculare pot produce paralizia motorului ocular extern prin leziunea intra-craniană a nervului (per. VI). De asemenea periostitele orbitare, în special acele ale despicăturii sfenoidale precum şi tromboflebitele orbitare şi ale sinusului cavernos pot interesa nervii motori.

2) Intoxicaţiile. In cursul unor intoxicaţii ca acele prin alcool, plumb, oxid de carbon, precum şi în botulism şi intoxicaţiuni cu ciuperci, se pot produce paralizii oculare prin nevrite toxice. Asemenea paralizii toxice, s-au mai observat şi în urma rachianesteziei. Poate tot aci s-ar putea grupa şi paraliziile diabetice (autointoxicaţii).

3) Leziunile vasculare, de cele mai multe ori tromboze şi hemoragii în creier interesînd nucleii, căile nervoase intra-cerebrale ale motorilor ochiului, sau chiar trunchiul nervilor, leziuni atît de frecvente la hipertensivi şi arterioscleroşi, determină para-

lizii oculomotorii. Responsabil de numeroase leziuni vasculare producătoare de paralizii este sifilisul.

4) Boli ale sistemului nervos, constituiesc în numeroase cazuri o cauză de paralizie a motorilor ochiului prin mecanisme diferite ca meningita bazilară, compresiunea nervilor, destrucțiuni și degenerescențe a nucleilor sau căilor lor nervoase.

Meningita bazilară este una din cauzele cele mai obișnuite, explicația fiind lungul traiect al oculomotorilor prin sacul meningeal.

Tumorile cerebrale desvoltate fie în substanța nervoasă a creerului, fie extra-cerebral, pe traectul căilor oculo-motorii, comprimă și distrug nucleii, fibrele nervoase sau trunchiul nervului. Paralizia motorilor ochiului poate avea o mare valoare diagnostică pentru localizarea tumoarei. Dar o tumoare poate produce paralizia unui mușhi al ochiului prin simplul efect al hipertensiunei intracraniene, în acest caz mai întotdeauna e în cauză motorul ocular extern, așa fiind, paralizia acestui nerv nu poate constitui un semn de localizare a tumorei.

Întîlnim paralizii oculo-motrice în diferite boli nervoase ca encefalite, paralizie generală, miastenie, dar mai ales în scleroza în plăci și în tabes. În tabes paraliziile oculo-motorii sînt frecvente, ele au caracterul de a fi recidivante, parțiale și uneori fugace, motorul ocular comun fiind mai ales atins. In migrena oftalmoplegică accesele migrenoase sînt urmate de paralizia per. III.

In fine, leziunile vasculare cerebrale determină, după cum am arătat dese ori, paralizii oculo-motorii.

5) Traumatismele craniene sau orbitare, pot da naștere la o paralizie a mușchilor ochiului. În fractura bazei craniului sau a peretelui orbitar nervii sînt comprimați în orificiul lor de trecere în orbită (fanta sfenoidală) sau printr-un hematom. Motorul ocular extern în special e frecvent interesat în fractura vîrfului stîncei. De asemenea plăgile perforante ale orbitei pot interesa mușchi sau nervii motori.

6) Tumorile desvoltate fie intra-cranian, fie în orbită, pot comprima sau distruge motorii globului și produce paralizii. Tu-

morile orbitare pot invada mușchii sau în cazuri foarte rare se pot dezvolta primitiv în mușchi (sarcom).

ETIOLOGIA ȘI DIAGNOSTICUL PARALIZIILOR OCULO-MOTORII ÎN RAPORT CU SEDIUL LEZIUNEI.

E de mare importanță a stabili odată cu natura leziunei și sediul ei. O leziune a aparatului nervos al musculaturei oculare, se poate produce pe tot traectul, de la scoarța cerebrală pînă la mușchi.

Din punct de vedere al sediului putem clasifica paraliziile oculo-motorii în: a) Supra-nucleare — b) Nucleare — c) Bazilare, d) Orbitare.

a) Paraliziile supra-nucleare pot fi corticale sau sub-corticale. În leziunile corticale nu întîlnim paralizia izolată a unui mușchiu, ci paralizii de funcțiune și deviații conjugate ale capului și ochilor. In leziunile corticale bolnavul întoarce capul și ochii către membrele convulsivante în cazul unei leziuni iritative și către membrele normale, în cazul leziunei destructive. In paralizia mișcărilor de lateralitate globii nu pot fi deplasați către partea opusă a leziunei corticale. Turburările oculo-motorii sînt asociate cu o hemianopsie în cazul atingerei centrului posterior (occipital) și cu hemiplegie cînd centrul frontal e în cauză.

În leziunile sub-corticale, pedunculare sau protuberanțiale, fiind lezați centrii coordonatori și căile lor, întîlnim paralizia mișcărilor de lateralitate, de verticalitate și paralizia convergenței precum și paralizii alterne. Deviația conjugată a capului și ochilor și paralizia mișcărilor de lateralitate în leziunile protuberanțiale se face în sens opus de cum se făcea în leziunile corticale, deoarece la acest nivel fibrele ce merg spre scoarță nu sînt încă încrucișate.

Cauzele care produc leziuni corticale și sub-corticale sînt în primul rînd cele vasculare, mult mai rar putînd fi encefalite, tumori sau scleroza în plăci.

b) Paraliziile nucleare. Leziunile nucleilor nervilor motori ai ochiului determină paralizii ale mușchilor a căror inervație depinde de nucleii lezați, paralizii interesînd un singur mușchi în cazul leziunei nucleului per. IV și VI și interesînd unul sau mai

mulți mușchi în cazul leziunilor nucleilor motorului ocular comun, nucleii care sînt separați pentru fiecare din mușchii intervați de acest nerv. De asemenea pot fi atinși la același bolnav nucleii mai multor nervi motori, realizînd astfel oftalmoplegiile care pot fi după cum am văzut parțiale sau totale, externe sau interne.

Prin atingerea totodată a centrului coordonator oculogir care e situat în apropierea sau chiar în nucleul per. VI se poate realiza și o paralizie de funcțiune. Paraliziile nucleare asociate cu hemiplegie realizează paralizii alterne, în raport cu sediul leziunei.

Etiologicește paraliziile nucleare sunt datorite în primul rînd leziunilor vasculare (hemoragii, tromboze), irigația fiind de tip terminal.

Mai rar pot fi în cauză tumori, encefalite, tabes, etc. Se întîlnește o entitate morbidă distinctă, oftalmoplegia nucleară tip Hutchinson, care e bilaterală, adesea familiară și hereditară, putîndu-se extinde și la alți nuclei bulbari.

c) Paraliziile bazilare. Nervii oculo-motori pot fi lezați în traectul lor bazilar, fie în porțiunea parietală sau dura materiană, fie în cea arachnoidiană. Leziunile bazilare determină paralizia unuia sau mai multor nervi cranieni, de regulă paralizii interesînd totalitatea nervului, mult mai rar putînd fi parțiale.

Privitor la cauze, vom spune că leziunile mai des întîlnite în porțiunea parietală sunt tumorile, anevrismele și fracturile bazei craniului, per. VI fiind cea mai frecvent atinsă prin fractura vîrfului stîncei.

În porțiunea arachnoidiană, cauza cea mai frecventă o constituie meningitele din care meningita sifilitică stă pe primul plan. Meningitele lezează nervii prin exudate, leziuni gomoase în cazul sifilisului și leziuni cicatriciale. Motorul ocular comun este în particular interesat în meningita sifilitică. In afară de meningite, paraliziile oculo-motrice cu sediul bazilar pot recunoaște o cauză vasculară, tumorală, toxică ca în cazul paraliziilor în urma anesteziei intra-rachidiene, sau infecțioasă cum ar fi paraliziile per. VI. consecutive unei otite medii purulente.

Diferitele leziuni ce pot atinge motorii ochiului în traectul lor arahnoidian mai pot ocaziona și alte turburări oculare ca stază

papilară, hemianopsii precum și simptome diverse rezultînd din atingerea concomitentă a altor nervi învecinați (facial, trigemen, etc.).

d) Paraliziile orbitare sunt de regulă unilaterale, turburările motorii neavînd nimic caracteristic care să indice sediul orbitar. Diagnosticul se face prin comemorative în cazul traumatismului sau prin alte simptome care ne indică că leziunea e în orbită, așa exoftalmia, turburări diverse indicînd compresiunea vaselor orbitare, a nervilor sensitivi sau a opticului. Cînd sediul paraliziei e la nivelul fantei sfenoidale se realizează tabloul unei oftalmoplegii sensitive-motorii prin interesarea tuturor organelor ce trec prin ea, caracterizată prin oftalmoplegie totală internă și externă, anestezia corneei și cîte odată keratita neuro-paralitică.

Paraliziile cu sediul orbitar sînt datorite traumatismelor (fracturi, plăgi perforante), tumorile dezvoltate în orbită sau în cavitățile învecinate invadînd orbita, osteoperiostitelor, infecțiunilor sinusiale și mult mai rar leziunile primitive mușchiulare ca degenerescențe sau miozite.

Pentru unele paralizii cum sunt acele întîlnite în diabet, paraliziile din cursul bolilor infecțioase generale, paraliziile produse prin intoxicații cu diverse substanțe, sediul lor nu a putut fi încă stabilit.

Prognosticul paraliziilor oculo-motrice. Evoluția.

De regulă, prognosticul e serios, fiind dependent de cauza care le-a provocat. Unele paralizii bazilare datorite infecțiunilor și în special sifilisului se vindecă. Cele datorită unei boli nervoase au un prognostic deseori rău, depinzînd de natura leziunei nervoase.

Evoluția paraliziilor, e de obicei lungă, săptămîni sau luni și cînd durata lor a fost foarte lungă mușchiul paralizat se atrofiază producîndu-se și o contractură a antagonistului. Unele paralizii cum e aceea a migrenei oftalmoplegice precum și aceea tabetică sînt recidivante.

Tratamentul:

In primul rînd etiologic; cînd sifilisul e în cauză tratamentul anti-sifilitic trebuie să fie energic și persistent. Vitamina B_1 își gă-

seşte indicaţiunea în toate paraliziile indiferent de etiologia lor.

Local vom recomanda ochelari cu sticlă mată în faţa unui ochi pentru a suprima diplopia, sticla mată aştezîndu-se în faţa ochiului cu paralizie. Se va recurge la electroterapie prin curenţi galvanici slabi, un electrod fiind plasat pe ceafă iar celălalt în regiunea temporală. In paraliziile mai vechi se poate încerca neutralizarea diplopiei prin ochelari prismatici care însă sînt incomozi şi greu de purtat. Cînd paralizia e foarte veche şi poate fi considerată definitivă se poate recurge la tratamentul chirurgical consistînd în înaintarea inserţiei muşchiului paralizat sau tenotomia antagonistului, rezultatele putînd fi mulţumitoare din punctul de vedere estetic.

INSUFICIENŢELE MUSCULARE

Sunt cazuri în care există o insuficienţă de echilibru muscular care poate fi însă compensată printr-o mărire de influx nervos, putînd obţine astfel aşezarea ochilor în poziţie normală şi deci vederea binoculară. In stările de oboseală musculară, echilibrul muscular nu se mai menţine, fuziunea, adică vederea binoculară, nu se mai face, muşchii cedînd se produce diplopie şi strabism. Această stare de insuficienţă musculară se numeşte heterofo-rie, constituind esoforia în cazurile cu tendinţa de deviere înăuntru şi exoforie cînd ochiul tinde să devieze în afară. Poziţia normală de repaos sau echilibru musclar se numeşte ortoforie. Insuficienţele musculare sunt de regulă în legătură cu stările refractive, esoforia întîlnindu-se mai ales la hipermetropi care trebuind să acomodeze mult, tind şi a converge mult, pe cînd exoforia se întîlneşte de obiceiu la miopi care neavînd nevoie de acomodaţie nu e stimulată nici convergenţa, ambele funcţiuni fiind asociate.

Tratamentul reclamă corecţia viciului de refracţie şi prescrierea de sticle prismatice cu vîrful înăuntru în cazul esoforiei şi cu vîrful în afară în exoforie. Cum sticlele prismatice sunt grele şi incomode se poate recurge la descentrarea sticlelor sferice care astfel au efect prismatic.

Se întîlnesc mult mai rar ca paraliziile. Spasmul trebue să fie deosebit de contractura ce se desvoltă în strabismele paralitice de lungă durată și interesează antagonistul mușchiului paralizat.

Simptomele sînt acelea ale parezei antagonistului, așa spasmul dreptului intern stîng prezintă simptomele paraliziei dreptului extern stîng, diplopia fiind încrucișată. Spasmul nu este constant, neputîndu-se menține în aceeași stare timp îndelungat și dispare în narcoză.

Spasmele musculare pot fi datorite unei leziuni iritative ale nucleului sau nervului prin o tumoare, focar hemoragic, etc.

Se pot întîlni și spasme ale mișcărilor oculare asociate, în special spasmul convergenței.

STRABISMUL CONCOMITENT.

Strabismul zis concomitent este o deviație manifestă a axei vizuale a unuia din ochi față de axa vizuală a celuilalt, deviație datorită lipsei de fuzionare a imaginelor celor doi ochi adică a vederei binoculare. Astfel cînd un ochi fixează un obiect axa vizuală a acestui ochi e dirijată asupra obiectului, axa vizuală a celuilalt este îndreptată mai înăuntru sau mai în afară, deci ochiul e deviat fie înăuntru (strabism convergent), fie în afară (strabism divergent). Mult mai rar se pot întîlni deviații în sus sau în jos; strabism sursumvergent sau deorsumvergent.

După cum s-a văzut la fiziologia funcției vederei, atunci cînd fuzionarea imaginelor, mai corect a excitațiilor corespunzătoare din scoarța cerebrală nu se poate realiza, fără ca să existe leziuni musculare sau nervoase, apare strabismul concomitent sau alternant.

Condițiile care duc la apariția strabismului concomitent sînt cel mai adesea constituționale, totuși deviația ochiului se produce abea pela 2,1/2—3 ani. Reflexul de fuzionare, care este înăscut, încearcă încă să se realizeze. Abea la această vîrstă se ajunge la inhibiția uneia din cele 2 excitații vizuale ajunse la scoarța

cerebrală. În acel moment mişcările ochiului, care corespunde excitaţiei inhibate, nu mai sînt frînate de scoarţa cerebrală. Unul din muşchi, către care pleacă cele mai puternice reflexe nervoase centrifuge intră în spasm. Ochiul este deviat.

Dacă inhibiţia interesează alternînd excitaţiile celor 2 ochi, strabismul este alternant sau concomitent, dacă interesează totdeauna excitaţia aceluiaşi ochi, atunci strabismul este monocular. În general ochiul strabic este ochiul care are condiţii optice mai proaste. Prin lipsa de funcţiune, acest ochi ajunge ambliop (ambliopie ex. anopsie).

Am văzut că şi în paraliziile muşchilor oculari există o deviaţie a ochiului în direcţiunea opusă muşchiului paralizat, un strabism numit strabism paralitic.

În strabismul concomitent nu este vorba de nici o paralizie, ochiul strabic ca şi celălalt are excursiunile normale în toate direcţiunile aşa că cei doi ochi conservă acelaşi raport anormal a axelor lor în toate direcţiile, liniile vizuale făcînd peste tot acelaşi unghi, în opoziţie cu ce se întîmplă în strabismul paralitic.

Ochiul care e dirijat asupra obiectului este ochiul care fixează, cel deviat e ochiul strabic şi dacă acoperim ochiul care fixează şi solicităm să fixeze ochiul strabic, primul ochi devine strabic tot timpul cît e acoperit.

Diagnosticul strabismului concomitent trebue făcut cu strabismul paralitic, diagnostic care a fost desvoltat odată cu simptomele paraliziilor oculo-motrice. Am arătat atunci că diplopia întotdeauna prezentă în paralizie lipseşte în strabismul concomitent deoarece imaginea ochiului deviat e exclusă printr-un proces psihic.

Strabismul concomitent apare în prima copilărie, uneori la început numai intermitent.

Etiologie. Între cauzele oculare în primul rînd stau viciile de refracţie care se întîlnesc de regulă, la strabici. Strabismul convergent se întîlneşte de obicei la hipermetropi, cel divergent la miopi. Pentru a explica strabismul convergent în hipermetropie se admite că efortul de acomodaţie continuă şi puternică la hipermetropi determintă şi un exces de convergenţă. Strabismul se în-

tîlnește mai ales cînd există o inegalitate de refracție între cei doi ochi. Strabismul divergent în miopie ar fi datorit faptului că miopii neavînd nevoie de acomodație nici convergența nu e stimulată și ochii merg în afară, alții consideră că strabismul miopilor ar fi rezultatul oboselei drepților interni prin continua convergență necesară miopului pentru a vedea în apropiere. Și astigmatismul, mai ales cînd nu e de același grad la ambii ochi (anisometropie) poate determina strabismul.

Mai întîlnim strabism în cazuri în care unul din ochi are vederea foarte scăzută față de a celuilalt, de exemplu prin opacități corneene sau leziuni de fund, mai ales cînd această scădere a vederei s-a produs în prima copilărie curînd după naștere sau durează de foarte mult timp.

Cauzele oculare sunt însă insuficiente pentru a explica în toate cazurile producerea strabismului concomitent, de aceea trebuie admisă și existența unei turburări de ordin central care să ducă la o pierdere a facultății de fuziune a imaginilor avînd drept rezultat deviația. De asemenea o cauză centrală poate produce o turburare a convergenței exagerînd-o sau scăzînd-o, ajungîndu-se astfel la strabism convergent sau divergent. Leziunile producătoare a acestor turburări, sediul și cauzele lor nu pot fi încă precizate. S-a incriminat predispoziția nevropatică, heredo-sifilisul dar nimic nu confirmă veracitatea acestor incriminări.

Tratament. Tratamentul trebuie să urmărească de a așeza axele vizuale în poziționea lor normală, a ameliora vederea ochiului deviat și a menține vederea binoculară.

Pentru aceasta, în primul rînd e necesar de a corecta viciul de refracție, punînd astfel strabicul în condițiuni cît mai apropiate de cele normale privind raportul dintre convergență și acomodație. Copiii vor purta încontinuu ochelari, atît pentru departe, cît și pentru aproape. La copii se va acoperi ochiul nestrabic pe perioade de 2—3 săptămîni pentru a-i sili să fixeze cu ochiul deviat, prin aceasta obținîndu-se ameliorarea vederei acestui ochi. In loc de acoperirea ochiului nestrabic prin bandaj se poate instila la acest ochi atropină 1%, un număr de zile.

Pentru reeducarea falcultății de fuziune a imaginilor se re-

comandă exerciții ortoptice cu diverse aparate care ușurează fuziunea ca : stereoscopul sau diploscopul.

Dacă prin niciuna din aceste metode nu se isbutește a se readuce ochii în pozițiunile normale și a se restabili vederea binoculară, vom recurge la intervenții chirurgicale. Metodele de a corecta operator deviațiunile strabice sînt : înaintarea tendonului mușchiului antagonist deviațiunei sau tenotomia mușchiului de partea deviațiunei. Astfel, în strabismul convergent se procedează la înaintarea unuia sau ambilor drepți externi, înserînd tendonul pe scleră mai înainte. Înaintarea poate fi asociată cu rezecția unei porțiuni din mușchi. Tenotomia consistă în secțiunea inserției mușchiului care, retractîndu-se se fixează mai înapoi. Procedeele operatorii sînt numeroase, dozajul operației depinzînd de gradul deviațiunei.

După operație, strabicii trebuie să execute mai mult timp exerciții ortoptice și să poarte continuu corecția optică pentru a putea recîștiga și menține vederea binoculară și astfel rezultatul operator să poată fi durabil.

Nistagmusul.

Prin nistagmus se înțelege o tremurătură asociată a ambilor ochi, caracterizată prin mișcări ritmice involuntare. Aceste mișcări oscilatorii sînt formate din 2 componente, una care duce brusc ochiul într-o direcție, urmată de a doua care îl readuce în poziția inițială. Aceste mișcări se pot produce în sens orizontal, ceeace se întîmplă cel mai des. sau în sens vertical, aceasta destul de rar. Mai există și un nistagmus numit rotator, în care mișcările ochilor se aseamănă cu acelea ale unei roți.

Pentru a pune în evidență un nistagmus de intensitate mică, se va cere bolnavului să privească în pozițiuni extreme, atunci oscilațiunile nistagmiforme se exagerează și constatarea lor devine foarte ușoară.

Etiologie. Nistagmusul poate fi :

1. Congenital
2. Optic
3. Vestibular

4. In diferite boli nervoase.

5. Nistagmusul minierilor.

1. Nistagmus congenital. Uneori poate fi hereditar alte ori coexistînd cu diferite turburări somatice, malformaţiuni sau cu leziuni diverse ale aparatului vizual ca : albinismul, corioretinite, cataracte congenitale, etc.

2. Nistagmusul optic. In afară de cazurile de nistagmus congenital la cei cu leziuni oculare, care este tot un nistagmus optic, nistagmusul poate apărea şi la tineri cu acuitatea vizuală scăzută în urma a diferite leziuni vechi ale polului anterior, posterior, sau în unele cazuri de vicii de refracţie.

3. Nistagmusul vestibular sau labirintic poate fi provocat prin iritaţiuni mecanice ale părţilor profunde ale urechei, de exemplu irigaţia conductului auditiv cu un lichid rece sau cald şi poate fi spontan în cursul unor boale acute auriculare, interesînd labirintul.

4. Nistagmusul în boli nervoase, se poate întîlni în diferite afecţiuni encefalice sau medulare, în primul rînd ca frecvenţă fiind scleroza în plăci. S-a semnalat încă nistagmusul în mielite şi siringomielie, sifilis cerebral, meningită tuberculoasă, tumori şi abcese cerebeloase, boala lui Friedreich, etc.

5. Nistagmusul minierilor. Este o boală profesională care apare la lucrătorii din minele de cărbuni după o muncă îndelungată în această profesiune. Survine în accese, e periodic şi prezintă tipul de nistagmus pendular. Patogenia nu e cunoscută.

INFLAMAŢII (MIOZITE)

Inflamaţiile muşchilor sînt leziuni rare putînd fi clasate în acute şi cronice. Miozitele acute fac parte din cadrul general al proceselor inflamatorii acute ale globului sau ale orbitei, iar cele cronice se întîlnesc în cursul unor miopatii sau pot fi datorite sifilisului, tuberculozei sau unor cauze nedeterminate încă. Clinicește se manifestă prin limitarea mişcărilor ochiului şi uneori exoftalmice.

TRAUMATISME

Traumatismele mușchilor se produc mai ales în urma plăgilor penetrante orbitare în care mușchii pot fi secționați sau smulși de la inserție rezultînd astfel impotența funcțională, diplopie și întreaga simptomatologie a paraliziilor mușchiului traumatizat. Traumatismul unghiului supero-intern al orbitei poate avea ca urmare ruperea scripetelui de reflecție a oblicului mare și paralizia lui. Tratamentul rupturilor consistă în sutura celor două capete ale mușchiului cînd ea este recentă, iar cînd ea este veche în corectarea strabismului printr-o înaintare sau tenotomie.

TUMORI

Se întîlnesc foarte rar, printre cele primitive fiind sarcomul. Mai des invadarea mușchiului se face de tumori plecate din diferitele părți ale conținutului printr-o înaintare sau tenotomie.

PATOLOGIA PLEOAPELOR

ANATOMIA

Pleoapele, în număr de 2, una superioară și una inferioară, sînt formațiuni musculo-membranoase, așezate la baza orbitei, în fața globului ocular pe care îl acoperă sau îl descoperă. Ele îl protejează astfel contra agenților externi, precum și contra unei lumini prea vii.

Deosebim pleoapelor două fețe, două extremități și două margini. Fața anterioară cutanată, are la pleoapa superioară un aspect diferit, după cum aceasta e coborîtă sau ridicată. Fața posterioară, sau fața conjunctivală e concavă și se mulează pe glob. Extremitățile, numite și comisuri, sînt două: una internă și alta externă, rezultînd din reunirea pleoapei superioare cu cea inferioară. Marginile pleoapelor, în număr de 2 sînt: marginea aderentă prin care pleoapele se continuă fără linie de

demarcare cu regiunile învecinate, regiunea sprîncenoasă pentru cea superioară și obrazul pentru cea inferioară, și marginea liberă numită și bordul ciliar, care prin unirea extremităților delimitează orificiul palpebral.

Marginea liberă este divizată printr-o mică proeminență, papila lacrimală, pe care se găsește orificiul canaliculului lacrimal, în 2 porțiuni foarte inegale; una mare externă, numită porțiunea ciliară și una mică internă porțiunea lacrimală. In porțiunea ciliară marginea ciliară prezintă 2 buze, una anterioară pe care se implantează cili și una posterioară pe care se deschid orificiile glandelor lui Meibomius. Porțiunea lacrimală e netedă, nu are cili și în grosimea ei se găsesc canaliculii lacrimali. Reunirea externă a marginilor ciliare se numește cantusul extern, iar cea internă cantusul intern.

Orificiul palpebral sau fanta palpebrală variază în mărime cu persoanele și stările patologice. In stare normală și în privirea obișnuită înainte, pleoapa superioară acoperă o porțiune de 1 mm din circonferență superioară a corneei în timp ce cea inferioară lasă descoperită circonferența inferioară a corneei.

Cînd pleoapele sînt închise, în somn, ele își alipesc perfect marginile lor libere închizînd complet sacul conjunctival, reținînd lacrămile iar fanta palpebrală e redusă la o simplă dungă.

Din punctul de vedere al constituției anatomice considerăm pleoapelor 7 straturi care, de afară înlăuntru, se dispun astfel: pielea țesut celular subcutanat, fibre musculare striate, țesut celular sub-muscular, strat fibros, fibre musculare netede, membrana mucoasă (fig. 23).

1. Pielea e fină și subțire, cu cute transversale care se accentuiază cu etatea. Ea prezintă glande sebacee și mai ales sudoripare.

2. Țesutul celular subcutanat este de asemenea foarte fin, el se lasă ușor să fie infiltrat prin lichide, în urma traumatismelor sau în stări patologice.

3. Stratul de fibre musculare striate constituind mușchiul orbicular al pleoapelor, dispus cu un sfincter în jurul orificiului palpebral, se inseră prin două tendoane, direct și reflectat, în

unghiul intern al ochiului, unul pe creasta maxilarului superior şi celălalt pe creasta unguisului, între ele fiind cuprins sacul lacrimal.

Pe ramura posterioară a tendonului orbicularului se întîlneşte o formaţiune musculară care se întinde de la creasta unguisului la comisura internă a pleoapelor, terminîndu-se prin

Secţiune prin pleoapa superioară.

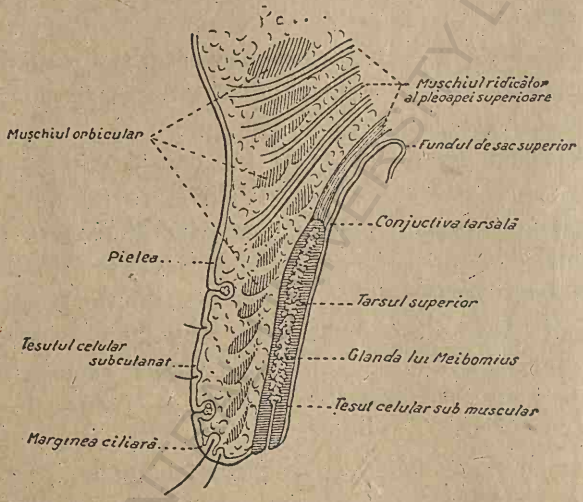

Fig. 23

două ramuri înapoia punctelor lacrimale. Această formaţiune constituie muşchiul lui Horner inervat de facial, avînd rol în aspirarea lacrimilor în canaliculi.

4. Ţesut celular submuscular, e un ţesut conjunctiv fin ce se înfiltrează de asemeni uşor prin sînge, serozitate, aer, etc.

5. Stratul fibros care constituie scheletul pleoapei, este format din două porţiuni, una marginală, în spre bordul liber al pleoapelor; tarsurile, şi una periferică răspunzînd marginilor orbitare; ligamentele largi.

Tarsurile, cîte unul de fiecare pleoapă, sînt lame fibroase groase și rezistente, cel superior avînd o formă semi-lunară cu convexitatea în sus, iar cel inferior o formă dreptunghiulară. Marginile dispuse spre rebordul orbitar se continuă cu ligamentele largi palpebrale, pe cînd marginile lor libere răspund marginei ciliare. Extremitățile lor sînt reunite prin ligamente puternice care se inseră și înăuntru și în afară la marginea orbitară, cel intern confundîndu-se cu tendonul direct al orbicularului.

Tarsurile și ligamentele palpebrale, mușchiul ridicător al pleoapei superioare și septurile orbitare.

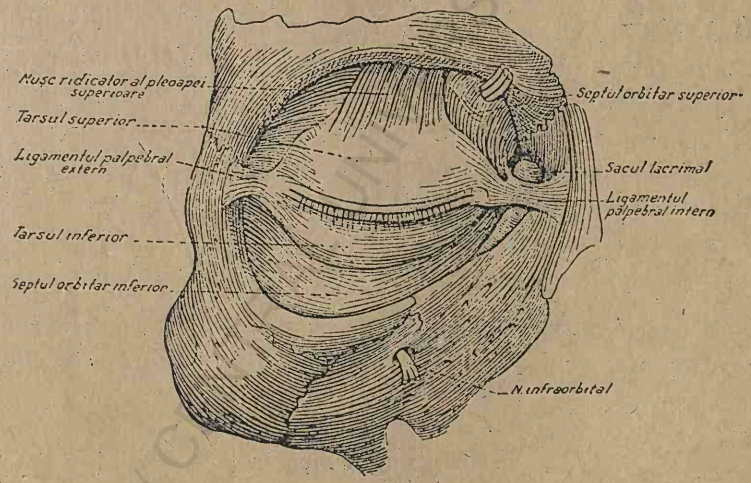

Fig. 24

Structural tarsurile sînt consituite din elemente conjunctive foarte dense, cu un oarecare număr de fibre elastice. Denumirea de cartilagii sau fibro-cartilagii tarsale nu e deci justificată.

In grosimea tarsurilor se găsesc glandele lui Meibomius și glandele acino-tarsale.

Ligamentele largi, numite și septurile orbitare în număr de două, superior și inferior, sînt membrane fibroase cari pornesc

de la marginea orbitară a tarsurilor şi merg spre baza orbitei, unde se inseră pe tot conturul ei confundîndu-se cu periostul. In partea internă se fixează pe creasta unguisului deci înapoia sacului lacrimal în partea externă se confundă cu ligamentul palpebral extern. Ligamentele largi închid orbita la nivelul bazei sale dînd trecere vaselor şi nervilor ce trec în pleoapă. Septul orbitar superior mai este traversat în partea lui mijlocie de tendonul ridicătorului pleoapei superioare care merge înainte spre a traversa şi orbicularul şi a se fixa la dermul pleoapei superioare, deasemeni septul orbitar inferior se confundă cu prelungirea orbitară a muşchiului drept inferior care îl traversează pentru a ajunge la fasciculele orbicularului (fig. 24).

6) Stratul de fibre musculare netede este reprezentat de muşchi netezi palpebrali superiori şi palpebrali inferiori, muşchii lui Müller, a căror fibre în mare parte verticale se întind de la marginea orbitară a tarsurilor pînă la fundurile de sac conjunctivale. Aceşti muşchi sînt inervaţi de simpaticul cervical şi prin acţiunea lor se măreşte deschiderea palpebrală.

7) Conjunctiva, membrană mucoasă, care a fost descrisă odată cu patologia conjunctivei.

Inervaţia muşchilor pleoapei

Este asigurată pe facial (VII) pentru orbicularul pleoapelor şi de motorul ocular comun (perechea III), pentru ridicătorul pleoapei.

Glandele pleoapelor

In pleoape mai există în afară de glandele cutanate, patru feluri de glande speciale şi anume:

a) Glandele lui Meibomius ce sînt glande acinotubulare aşezate în grosimea tarsurilor, vertical de la marginea orbitară la marginea liberă, fiind în număr de 30—40 în tarsul superior şi 20—30 în cel inferior. Sînt glande sebacee şi orificiile lor de deschidere se găsesc pe buza posterioară a bordului ciliar.

b) Glandele lui Zeiss sau glandele ciliare, sunt glande sebacee ale foliculilor piloşi, cîte două de fiecare cil.

c) Glandele lui Moll sînt glande sudoripare tubulare avînd deschiderea între cili.

d) Glandele -lui Wolfring-Krause sau acinotarsale, sînt glande lacrimale acino-tubulare, situate în marginea aderentă a tarsului, canalele lor excretorii deschizîndu-se la conjunctivă.

Vascularizația pleoapelor

Irigația arterială a pleoapelor se face în primul rînd prin cele două artere palpebrale, superioară și inferioară și în mod accesoriu prin ramuri provenite din arterele învecinate; supraorbitara și suborbitara, nazala, lacrimala, temporala superficială și facială. Prin anastomozele diferitelor lor ramuri iau naștere nouă arcuri arteriale, unul intern și unul extern, primul formînd o rețea pretarsiană, secundul o rețea retrotarsiană, rețele ce comunică între ele prin perforante.

Venele formînd și ele o rețea pretarsiană și una retrotarsiană merg primele în temporala superficială, facială și unghiulară, secundele în oftalmica.

Limfaticele prezintă și ele două asemenea rețele, se strîng apoi în două grupe, unul intern format din limfaticele părților interne ale ambelor pleoape care merge în ganglionii submaxilari și altul extern care merge în ganglionii parotidieni și preauriculari.

Nervii pleoapelor, sînt motori și senzitivi. Motorii provin din facial pentru mușchiul orbicular, din motorul ocular comun pentru mușchiul ridicător al pleoapei superioare și din simpaticul cervical pentru mușchii netezi a lui Müller și mușchii vaselor. Nervii senzitivi provin din trigemen prin ramurile oftalmicului și maxilarului superior (lacrimal, frontal, nazal extern, suborbitar). Ei constitue un plex bogat la nivelul marginei libere a pleoapelor între orbicular și tars.

FIZIOLOGIE

Rolul pleoapelor este multiplu:

1) Protector, ele închizînd ochiul, îl apără, contra diferiților agenți vătmători (praf. fum, lumină puternică, unele traumatisme, corpi străini).

2) De susținere, pleoapele strîngîndu-se împiedică globul să fie împins în afară în sforțări sau congestii orbitare.

3) Vizual; dozează cantitatea de lumină reducînd-o cînd e prea intensă prin micșorarea deschiderei palpebrale.

4) Umectare și spălarea ochiului. Prin clipit lăcrămile sînt întinse la suprafața globului, umezind și spălînd astfel corneea.

5) Optic. Prin strîngerea pleoapelor se corectează unele vicii de refracție.

BOLILE PLEOAPELOR

Le putem grupa astfel:

1) Anomalii congenitale.
2) Dermatoze.
3) Boli al marginei libere (bordului ciliar).
4) Boli ale tarsului și glandelor sale.
5) Deviații.
6) Turburări motorii.
7) Traumatisme.
8) Tumori.

1) Anomalii congenitale

Dintre acestea citățm: lipsa complectă a pleoapelor (ablefarie), pleoape mici (micro-blefarie), lipsa deschiderei palpebrale (criptoftalmie), cînd pielea frunței se continuă direct cu pielea obrazului, sudura marginilor palpebrale (anchiloblefaron), lipsa unei porțiuni din pleoapă (colobomă) consistînd într-o scobitură a marginei ciliare, cutarea pielei care acoperă unghiul intern al ochiului (epicantus), căderea pleoapei superioare (ptoză), cili așezați în două rînduri la fiecare pleoapă (districhiază). Cele mai multe din aceste anomalii congenitale sunt asociate cu malformațiuni ale globului.

Unele din aceste malformațiuni pot fi corectate prin intervenții chirurgicale.

2) Dermatoza pleoapelor

Dermatozele ating foarte des pleoapele. Aproape toate afecțiunile cutanate și în special acele ale feței pot interesa pielea

pleoapelor. Vom arăta pe cele mai frecvente şi mai importante şi vom dezvolta unele din ele.

a) dintre dermatozele recunoscînd o cauză circulatorie menţionăm eritemul, care consistă într-o roşeaţă difuză a pleoapelor însoţită de mîncărime, putînd fi provocat de căldură ce ar acţiona asupra pleoapelor, de un traumatism, sau în cursul evoluţiei unor blefarite sau conjunctivite (diplobacilară). Şi unele medicamente ca atropina pot provoca eriteme.

b) Edemul pleoapelor tot de cauză circulatorie, consistă într-o tumefacţie care reduce sau închide complect fanta palpebrală. Trebuie deosebit edemul de stază care e un edem moale şi culoarea pielei palidă de edemul inflamator care e dur, pielea fiind roşie, lucioasă şi caldă. Edemele de stază se întîlnesc în primul rînd în afecţiunile renale şi cardiace, apoi în mixedem, diferite intoxicaţiuni, etc. Edemele recunoscînd o cauză generală sunt întotdeauna bilaterale. Între edemele prezentîndu-se ca un edem de stază, avem şi edemul paroxitic recidivant (boala lui Quincke) a cărui etiologie nu e lămurită, fiind considerat ca un edem angioneurotic.

Edemele palpebrale ce prezintă tipul inflamator sînt de cauză locală şi pot fi provocate de numeroase boale ale pleoapelor, conjunctivei, globului ocular sau orbitei, boale cele mai multe inflamatorii.

c) Dermatozele propriu zise ale pleoapelor sînt numeroase şi frecvente. Aşa exema, impetigo, acneea, eritemul polimorf, pemfigusul, psoriazisul, lichenul, etc. Ele se manifestă cu aceleaşi caractere ca în orice altă parte a tegumentului şi terapeutica e aceiaşi.

Privitor la exema pleoapelor, vom spune că ea poate fi însoţită de erupţii exematoase şi în alte regiuni ale corpului şi în special pe faţă sau poate fi localizată numai la pleoape, constituind exema în formă de ochelari. Cel mai frecvent o întîlnim la copii scrofuloşi ce prezintă kerato-conjunctivite sau blefarite. Întîlnim şi exeme palpebrale de cauză medicamentoasă, aşa la bolnavii ce se tratează pentru diverse afecţiuni oculare cu atropină, pomadă iodoformată, etc. Tratamentul exemei pleoapei consistă în suprimarea cauzei provocatoare, comprese cu borax, po-

madă cu oxid de zinc, pudrare cu talc și uneori badijonări cu soluție de nitrat de argint 2%.

Dermatoze mai pot produce unii paraziți, așa întîlnim în favus, tricofiție și pediculoză.

Și în cursul boalelor eruptive se pot produce erupțiuni palpebrale în special în varicelă, variolă, apărînd pustule apoi ulcere. De asemenea vaccinul poate ocaziona ulcere în urma atingerei pleoapei cu degetele mînjite de vaccin.

Numeroase infecțiuni cu localizare palpebrală determină dermatoze și procese inflamatorii palpebrale.

Menționăm erizipelul pleoapelor care poate urma unei leziuni traumatice, unei simple excoriațiuni a tegumentului palpebral sau a unei infecții cu sediul în nas sau căile lacrimale.

Se manifestă pe lîngă fenomenele generale, prin edematierea mare a pleoapelor care uneori iau un aspect flictenoid. El poate produce complicații ca abcesul pleoapelor, supurații orbitare, tromboflebite, nevrite optice, precum și necroze ale pleoapelor. Terapeutica e generală prin penicilină și sulfamide, iar în cazul complicațiilor deschiderea colecției și drenajul.

Supurațiile palpebrale pot fi difuze constituind flegmonul, sau circumscrise adică abcesul palpebral. Ele se pot produce în urma unei leziuni cutanate traumatice infectate, ca urmare a unei dermatoze sau a unor leziuni mai îndepărtate, de exemplu osteoperiostitele orbitei, sinuzitele sau septico-pioemiile. Diagnosticul diferențial al abcesului și flegmonului pleoapei trebuie făcut cu urciorul s idacă este localizat în partea internă, cu pericistita. Tratamentul consistă în incizie largă, drenaj, sulfamide și penicilină.

O altă infecțiune cu localizarea electivă în pleoapă este pustula malignă. Leziunea se caracterizează printr-o ulcerație necrotică însoțită de un edem palpebral considerabil și de manifestărilor generale pronunțate. Cărbunele palpebral care se întîlnește mai ales la măcelari, grăjdari, tăbăcari, ciobani, poate da complicațiuni supurative în orbită și întotdeauna produce cicatrice retractile determinînd ectropion. Tratamentul se face prin sulfamide -și penicilină administrate locale și general, ser anti-carbonos și radioterapie.

Sifilisul prezintă ca localizări palpebrale șancru în perioada primară, sifilide papuloase și papulo-erozive în cea secundară și gome în tertiară, avînd caracterele cunoscute. Tratamentul este cel obișnuit.

Tuberculoza pleoapelor poate fi primitivă înfățișîndu-se sub forma ulceroasă sau secundară cînd constituie extensiunea unui proces tuberculos conjunctival, al căilor lacrimale și mai frecvent al lupusului.

Se însoțește constant de adenopatie. Tuberculoza pleoapelor determină cicatrice retractile și ectropion. Tratamentul e general, prin streptomicină, tuberculino-terapie, tonice, etc. și local prin fototerapie, radioterapie, excizie, curetaj și diatermocauterizare, variind de la caz la caz.

Lepra determină de asemenea manifestări palpebrale ca noduli, ulcerațiuni, zone anestezice, diagnosticul făcîndu-se prin constatarea în leziune a bacilului Hansen.

Mult mai rar se întîlnesc leziuni ale pleoapelor în micoze (sporotrichoză, actinomicoză) ce se prezintă sub forma de ulcerațiuni și cedează la tratamentul iodurat.

Dintre boalele eruptive neurotrope producînd leziuni cutanate ale pleoapelor menționăm : herpesul febril și zona zoster. In herpes întîlnim vezicule, pustule care pot coincide cu leziuni similare ale buzei sau aripei nasului precum și corneene. Mai pronunțate sînt manifestările zonei oftalmice în care leziunile eruptive interesează tegumentele pleoapelor precum și ale frunței, oprindu-se strict la linia mediană. Se însoțesc de cefalalgii, febră și uneori adenopatie. Leziunile consistă în veziculele care devin pustule, apoi se ulcerează lăsînd mici cicatrice ușor pigmentate în mijlocul unor zone hiperestezice sau anestezice. Și corneea poate fi interesată în cursul evoluției herpesului zoster. Tratamentul se face prin preparate de salicilat și local, aplicarea de pomezi sau pulbere de oxid de zinc și talc.

3) Bolile marginei libere (bordului ciliar).

Marginea ciliară a pleoapelor prezintă cili și numeroase glande iar boalele sînt foarte frecvente și importante. Vom studia blefaritele, boalele cililor și boalele glandelor ciliare.

Blefaritele

Blefaritele sunt inflamaţiunile marginei libere a pleoapei. Procesul inflamator poate interesa mai mult unul din cele 3 elemente anatomice ale marginei ciliare, adică: tegumentul, foliculii piloşi sau glandele, ceea ce face să putem clasifica blefaritele în: a) Blefarite cutanate, b) Blefarite foliculo-ciliare. c) Blefarite glandulare.

a) Blefarite cutanate. Se manifestă obiectiv prin hiperemia marginei ciliare întotdeauna şi prin prezenţa de papule, pustule sau scoame uneori, iar subiectiv prin senzaţia de arsuri sau prurit. Dintre blefaritele cutanate fac parte stările hiperemice ale marginei ciliare, eritemele de diferite cauze: fizice, chimice, mecanice, medicamentoase, toxice, alergice, infecţioase. precum şi dermatoze cu localizare pe marginea ciliară ca exemele, impetigo psoriazis, etc.

b) Blefaritele foliculo-ciliare sînt datorite infecţiunilor localizate la rădăcina cililor, în cauză fiind mai ales stafilococul. Se produc mici pustule şi abcese în jurul cilului. Aceştia cad rezultînd ulceraţii acoperite de cruste, constituind forma ulceroasă a blefaritei. Întreaga margine ciliară apare tumefiată şi hiperemică. Bolnavii acuză jenă oculară, prurit, arsuri. Blefaritele ciliare se pot prezenta sub forme diverse ca: foliculară, sicozică. acneică, furunculoasă.

c) Blefaritele glandulare se produc prin localizarea procesului inflamator în glandele sebacee, meibomiene, sudoripare care se găsesc la marginea ciliară. Marginea ciliară apare hiperemiată, există o secreţiune spumoasă, vîscoasă sau seboreică care aglutinează cilii şi se accentuează la presiunea marginei ciliare. iar cînd se usucă constituie cruste gălbui-cenuşii. Bolnavul acuză jenă oculară şi senzaţie de prurit. Au fost incriminate cauze generale şi locale.

Etiologia blefaritelor.

Intre cauzele generale, în primul rînd ca frecvenţă şi importanţă trebuie considerată scrofuloza, mai ales la copii, care

trăiesc în rele condiţii: higienice. Se întîlnesc blefarite la artritici şi diabetici şi s-a atribuit producerea lor şi stărilor morbide gastro-intenstinale (dispepsii, colite). Viaţa în medii iritante cu praf, fum, emanaţiuni toxice, poate constitui de asemeni o cauză.

Între cauzele locale citǎm: ametropiile, în special hipermetropia şi astigmatismul prezenţa paraziţilor pe marginea ciliară ca: păduchele pubian demodexul sau micoze (favus. tricofiţie, sporotrichoză, botriomicoză), localizările palpebrale ale unor afecţiuni organice ca sifilisul, lepra şi în fine urmarea localizărei diferitelor dermatoze (exeme, impetigo, acnee, etc.) în care rolul stafilococcului pare a fi predominant.

Se mai întîlnesc blefarite în conjunctivita diplobacilară şi în urma obstrucţiei şi infecţiei căilor lacrimale.

Ca forme clinice se pot considera forma eritematoasă, forma peliculară cu variantele furfuracee şi scuamoasă şi forma ulceroasă.

Evoluţia blefaritelor e lungă, cu perioade de agravare şi ameliorare, de obicei fiind rebele la tratament. Unele ca cele parazitare se vindecă rapid prin distrugerea paraziţilor.

Între complicaţiuni citǎm căderea masivă şi definitivă a cililor ca în blefarita sifilitică şi leproasă, deviaţii ale cililor refăcuţi, hipertrofia bordului ciliar cu eversiunea marginei, a punctului lacrimal şi epifora.

Tratamentul e general şi local, primul etiologic, secundul mai ales simptomatic.

În cazul etiologiei scrofuloase vom urmări ameliorarea stărei generale şi a condiţiunilor de viaţă, vom recomanda untura de peşte ,arsenicale, vitamine, etc. Diabeticilor, gutoşilor şi dispepticilor le vom recomanda regimul şi medicaţiunea adecvată. Blefaritele sifilitice şi leproase cer tratamentul general al acestor infecţiuni iar blefaritele datorite mediului toxic sau iritant necesită scoaterea bolnavilor din aceste medii.

Tratamentul local e în raport cu forma clinică şi etiologia.

În blefaritele eritematoase se aplică comprese cu borat de sodiu 2%, pomezi cu ichtiol şi oxid de zinc (ichtiol 0,50 ctgr oxid de zinc 1 gr. Vaselină şi lanolină cîte 5 gr.).

În blefaritele peliculare se urmăreşte eliminarea crustelor aplicîndu-se comprese cu borat de sodiu şi apoi pomezi din care cea mai recomandabilă e pomada galbenă (precipitat galben de mercur 2—3%). Pomezile trebuiesc aplicate numai dimineaţa.

În formele ulceroase se practică epilaţia cililor şi atingerea ulceraţiilor cu soluţie de nitrat de argint 2%, după ce s-au eliminat crustele. După ameliorarea leziunilor se poate trece la atingere cu soluţie de nitrat de argint 2% şi aplicaţie de pomadă galbenă.

În cazuri rebele, pomezi cu sulfamide, penicilină şi vaccin polivalent.

În blefarite parazitare vom recurge la pomezi mercuriale în cazul ftiriazei şi tratament iodurat în cele micozice.

Dermatozele feţei, afecţiunile conjunctivale şi lacrimale primitive trebuiesc de asemenea tratate. Viciile de refracţie trebuiesc corectate.

Bolile cililor

Putem întîlni foliculite şi peri-foliculite, datorite mai ales stafilococului aureu şi micozei ciliare care fac parte din procesul general blefaritic şi au fost descrise odată cu blefaritele folículo-ciliare.

Se mai întîlnesc anomalii de creştere a cililor, dispariţia lor constituind alopecia ciliară, alteraţiuni ale structurei şi poziţiei lor.

Dintre acestea, mai importante sunt anomaliile de poziţie ale cililor, şi anume trichiaza care consistă în devierea cililor înapoi aşa încît să atingă şi să roază corneea. De cele mai multe ori, trichiaza e produsă de o deviaţie a marginei palpebrale înăuntru (entropion) datorită unei cicatrice conjunctivale sau a marginei ciliare. Se poate întîlni după arsuri, traumatisme, dar mai ales în trahomul cicatricial. Deviaţia poate interesa unul, mai mulţi cili sau întregul bord ciliar. Se înţelege că erodarea continuă a corneei de cili deviaţi determină ulceraţiuni şi opacifierea ei. Tratamentul consistă în epilaţia cililor cu o pensă specială în cazul cînd sunt puţini, dar după cîtva timp după epilaţie cilii reapar şi epilaţia trebuie repetată încontinuu. Mai recomandabil

este a distruge bulbii piloşi prin electroliză. Cînd întreaga margine ciliară e deviată înăuntru, e indicată intervenţiunea chirurgicală care va fi arătată la entropion.

Glandele ciliare pot prezenta şi ele procese patologice, mai important şi mai frecvent fiind urciorul (orgelet, care este o inflamaţie supurativă a foliculului chiar şi a glandei sebacee (glanda lui Zeiss) care îi e anexată (fig. 25). Urciorul e

Urcior extern şi Salazion Chalazion

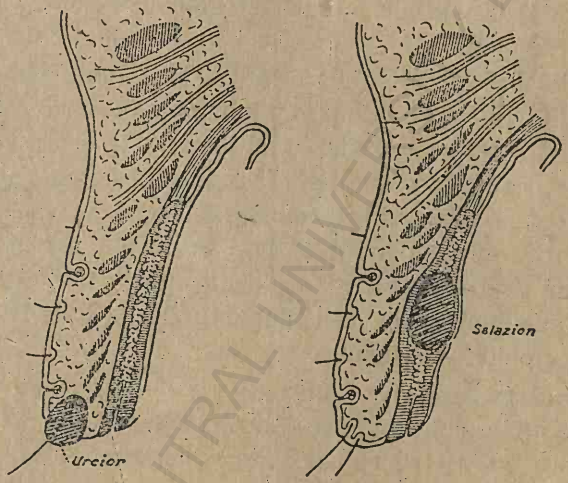

Fig. 25

produs de stafilococul auriu. Debutează acut cu o durere palpebrală, senzaţie de arsură, edem de tip inflamator al pleoapei corespunzătoare, edem care poate interesa şi conjunctiva bulbară învecinată. Diagnosticul se face palpînd diferite puncte de-a lungul marginei ciliare a pleoapei edemaţiate, putîndu-se preciza astfel un punct foarte dureros care corespunde foliculului inflamat. După 2—3 zile în care procesul inflamator progresează, se ajunge la producerea unui mic abces care se deschide la piele. Apoi inflamaţia retrocedează rapid urmînd vindecarea în alte 2—3 zile. La unele persoane aceste urcioare se repetă timp îndelungat. Adenopaţia preauriculară şi submaxilară e constantă

și excepțional se pot produce complicațiuni infecțioase. Tratamentul consistă în sulfamide și în cazuri mai grave penicilină, comprese calde care grăbesc colectarea și apoi deschiderea abcesului cu un cuțit fin sau galvano-cauter.

Pentru prevenirea recidivelor se tratează stările blefaro-conjunctivale care se întîlnesc uneori la acești bolnavi și se recurge la un tratament general prin drojdie de bere și vaccin antistafilococic.

4) Boale ale tarsului și glandelor sale.

Boalele tarsului propriu zis, adică acele care ating țesutul conjunctiv tarsal, sînt de natură inflamatorie fiind numite tarsite; ele pot fi acute și cronice, mai importante și frecvente fiind cele cronice. Tarsitele pot fi datorite sifilisului (între acestea menționăm o formă gomoasă) tuberculozei, leprei și trachomului.

Mult mai frecvent întîlnite sunt leziunile glandelor tarsului și în primul rînd acele ale glandelor lui Meibomius. Ele pot prezenta inflamațiuni acute, constituind urciorul intern (orgeletul intern) și cronice, șalazionul.

Urciorul meibomian se prezintă cu o simptomatologie asemănătoare urciorului produs în foliculul pilos și glanda lui Zeiss întîlnindu-se același edem palpebral, chemosis, dureri localizate la presiunea unui punct. Evoluția lui e mai lungă, deschiderea făcîndu-se mai des prin conjuctiva palpebrală. În cazuri grave se poate complica cu o necroză a tarsului și cu totul excepțional cu o supurație orbitară sau tromboză venoasă. Și în urciorul intern tot stafilococul e în cauză. Tratamentul e același cu al urciorului extern, numai că incizia se va practica pe fața posterioară a pleoapei, de-alungul glandei lui Meibomius.

Șalazionul e o afecțiune foarte frecventă consistînd într-o inflamațiune cronică a glandei lui Meibomius (fig. 25). Leziunea se dezvoltă lent, progresiv, fără dureri și fără manifestațiuni inflamatorii. Se prezintă o mică tumoare, ca un bob de porumb sau mai mare, dură, proeminentă la suprafața pielei și mobilă cu tarsul. Mai rar șalazionul poate proemina nu la piele, ci pe su-

prafața conjunctivală a pleoapei. Șalazionul poate persista luni de zile sau mai mult, putîndu-se în unele cazuri reduce printr-un proces de fibrozare. Etiologia lui nu e cunoscută, se crede că natura lui ar fi infecțioasă.

Structural, șalazionul e consituit dintr-o capsulă în interiorul căreia se găsește un țesut de granulație cu dispoziție nodulară, format de diferite celule între care se disting limfocitele, celulele plasmatice, epiteloide, polinucleare și celule gigante. Acest țesut distruge și înlocuiește țesutul glandular, invadînd canalele excretorii și producînd stază. Tratamentul este operator, consistînd în extirparea șalazionului care se poate practica pe cale cutanată sau pe cale conjunctivală, după regiunea unde el proemină. In cazurile de șalazioane moi în care țesutul de granulație e ramolit, se poate practica numai incizia urmată de raclarea conținutului.

5 Deviațiile pleoapelor.

Ca urmare a diferitelor procese patologice interesînd pleoapa sau fața sau căi nervoase, se pot întîlni resfrîngeri ale pleoapelor înăuntru spre glob constituind entropionul, sau în afară constituind ectropionul.

Răsturnarea pleoapei înăuntru sau în afară, în genere e determinată de un spasm sau paralizie mușchiulară, de o relaxare a țesuturilor palpebrale sau de o retracțiune ocazionînd o reducere a țesuturilor.

a Entropionul. Pleoapa fiind răsfrîntă înăuntru cilii traumatizează și erodează corneea, determinînd trichiazisul.

Entropionul poate fi spasmodic și cicatricial.

Cel spasmodic e datorit contracțiunei spamodice a orbicularului pleoapelor avînd sediul aproape întotdeauna la pleoapa inferioară. Acest spasm se produce în unele keratite, dar mai frecvent întîlnim la bătrîni care poartă pansament pentru diverse afecțiuni oculare, de multe ori în urma operației de cataractă. Tratamentul consistă în reducerea deviației palpebrale și fixarea pleoapei în poziție normală printr-o bandă de emplastru. Dacă totuși se reproduc se poate face o injecțiune de alcool de 80% în pleoapă de-alungul fibrelor orbicularului sau aplica 2 fire ce

se trec prin piele formînd o ansă în apropierea marginei ciliare, fire înodate mai jos pe un sul și prin care se redresează pleoapa.

Entropionul cicatricial e datorit unei retracțiuni cicatriciale produsă de o leziune a feței posterioare a pleoapei, adică a conjunctivei plapebrale. El poate interesa ambele pleoape, toată lungimea pleoapei, sau numai o parte. Se întîlnesc cel mai frecvent consecutiv trachomului în perioada cicatricială a acestuia. Mai poate fi datorit unei arsuri conjunctivale, mai ales chimice, unei ulcerații tuberculoase sau sifilitice cicatrizate, etc. Tratamentul e chirurgical consistînd în redresarea pleoapei așa ca direcțiunea cililor să fie cea normală ei încetînd astfel de a traumatiza corneea. Procedeele operatorii sînt numeroase, mai întrebuințate fiind acelea prin care redresarea se obține scoțîndu-se un lambou cutaneo-muscular de pe fața externă a pleopei în apropierea marginei ciliare și paralele cu ea, împreună cu un lambou prismatic tarsian longitudinal. În unele cazuri e necesară extirparea tarsului îngroșat și deformat, sau cînd nu a fost posibil să se obțină îndreptarea marginei ciliare prin procedeele de redresare, se va recurge la excizia solului ciliar, care cu toate că constituie o operație mutilantă, e singura care în aceste cazuri poate pune la adăpost corneea de acțiunea nocivă a cililor. După cum vedem, tratamentul entropionului constituie totdeodată și tratamentul trichiazei.

Ectropionul este deviația pleoapei în afară întîlnindu-se mult mai frecvent la pleoapa inferioară decît la cea superioară. Prin răsturnarea pleoapei în afară, conjunctiva fiind în contact continuu cu exteriorul e supusă diferitelor iritațiuni și se îngroașe. Punctul lacrimal fiind asemenea eversat, lacrimile nu pot trece prin el și curg pe față. Cînd ectropionul e de grad mare și de cauză cicatricială, pleoapele nu mai pot acoperi corneea care se ulcerează producîndu-se o keratită lagoftalmică.

Ectropionul poate fi paralitic, spasmodic, senil și cicatricial. În unele paralizii faciale care au durat mai mult timp, marginea liberă a pleoapei tinde a se răsturna în afară, aceasta la pleoapa inferioară, constituind ectropionul paralitic. Tratamentul său este acel al paraliziei faciale și la capitolul turburărilor mo-

torii ale pleoapei vom arăta consecinţele pentru glob a acestor paralizii precum şi tratamentul.

1. Ectropionul spasmodic este foarte rar, putîndu-se întîlni în cursul afecţiunilor scrofuloase la copii, aparînd cînd voim să îndepărtăm pleoapele pentru examen. El se reduce uşor, pleoapa urmînd să fie menţinută în poziţie normală printr-un pansament.

2. Ectropionul senil, descris de unii autori între ectropioanele paralitice, cu toate că scăderea tonicităţii orbicularului e numai unul din factorii determinanţi, este deviaţia pleoapei inferioare în afară care se întîlneşte la bătrîni, fiind de regulă bilateral. Producerea sa e datorită relaxării, flaciditătii întregului ţesut palpebral, stări care se întîlnesc frecvent la senili. Acestor factori mai trebuie adăugat şi stările de blefaro-conjuctivitate cronică de asemenea frecventă, care se însoţeşte de lăcrămare, lăcămare care face că bolnavul să-şi şteargă des ochii executînd tracţiuni asupra pleoapei inferioare flasce şi relaxate. La bolnavii cu ectropion senil ocluziunea ochiului se poate face, aşa că nu se produce keratita lagoftalmică. Tratamentul urmărind aşezarea pleoapei în poziţiunea ei normală se face printr-o intervenţie care realizează ridicarea unghiului extern al pleoapei inferioare, precum şi o reducere din ţesutul feţei interne a aceleiaşi pleoape prin excizia unui lambou triunghiular tarso-conjuctival, după dedublarea marginei palpebrale. Acest ectropion fiind datorit unui exces de ţesuturi, corecţiunea se va face prin reducere de ţesuturi.

Ectropionul cicatricial consistă într-o răsturnare în afară a pleoapei datorită unei scurtări cicatriciale a feţei sale externe. Aşa dar, o cicatrice retractilă cutanată e aceea care determină deviaţiunea pleoapei. Cînd retracţiunea cicatricială e mare şi pleoapa scurtată e mult răsfrîntă în afară, corneea rămîne descoperită prin lagoftalmie şi se ulcerează (keratită lagoftalmică).

. Ectropionul cicatricial poate interesa o parte din pleoapă sau toată pleoapa, numai una sau ambele pleoape, aceasta depinzînd de întinderea leziunei cicatriciale care îl provoacă.

Numeroase sunt cauzele care pot produce o cicatrice retractilă pe faţa externă a pleoapei sau pe faţă; dintre cele mai co-

mune citãm : în primul rînd arsurile, apoi diferite procese infecţioase ca lupusul, sifilisul şi mai frecvent pustula malignă care se localizează de predilecţie pe pleoapă, apoi o osteită tuberculoasă fistulizată care fixează pielea la os, epiteliom cicatrizat prin radioterapie, etc.

Tratamentul ectropionului cicatricial este operator, urmărind refacerea pleoapei printr-o operaţiune plastică, adică o blefaroplastie. Excepţionale sînt cazurile în care poate fi suficientă excizarea cicatricei şi redresarea pleoapei prin liberarea largă a pielei învecinate care apoi se suturează.

In ectropionul cicatriciol, existînd o reducere a suprafeţei cutanate a pleoapei, adică o lipsă de ţesut cutanat, pentru redresarea pleoapei este necesar a se adăuga ţesut cutanat din vecinătate sau de la distanţă, ţesut care să înlocuiască pe cel care lipseşte.

Blefaroplastiile pot fi executate prin mai multe procedee şi anume : — a) prin alunecare (metoda franceză). — b) cu lambou pediculat care poate fi luat din vecinătate (metoda indiană) sau de la distanţă (metoda italiană, — c) cu lambou liber.

Înainte de a practica blefaroplastia trebuie făcută o blefarorafie, adică reunirea marginilor palpebrale prin sutură după ce au fost avivate. Pentru aceasta se eliberează marginile palpebrale din cicatrice prin incizii paralele cu marginea ciliară, se disecă buzele inciziei pînă cînd pleoapa ectropinată o fost adusă în poziţia ei normală ,se avivează cele două margini şi se suturează între ele. Prin aceasta se pune în evidenţă lipsa de piele creîndu-se astfel un pat în care se va aşeza tegumenul nou adus.

— a) Procedeul prin alunecarea lambourilor din imediata vecinătate (metoda franceză) se practică mai rar şi numai în cazurile cînd lipsa de piele nu e prea mare iar pielea învecinată e normală. Prin incizii liberatoare în vecinătate se mobilizează pielea învecinată cu care se acoperă patul creat în urma blefarorafiei.

— b) Procedeul cu lambou pediculat prin care lipsa de piele este acoperită cu un lambou cutanat, pediculat. Lamboul poate fi

luat din vecinătate, așezat pe lipsa de piele prin răsucire și apoi suturat (metoda indiană) (fig. 26).

Plaga produsă prin ridicarea lamboului este închisă prin disecția și sutura marginilor ei. Lamboul pediculat poate fi luat de la tîmplă, de pe frunte sau de pe obraz, regiunea variind în raport cu poziția, întinderea lipsei de piele și starea pielei din regiunile învecinate. Lamboul cutanat trebuie să fie cu $^1/_3$ mai mare decît suprafața pe care o va acoperi deoarece el se retractă. Rezultatele obținute prin procedeul indian de blefaroplastie sînt din cele mai bune.

Blefaroplastie cu lambou pediculat luat de pe frunte.

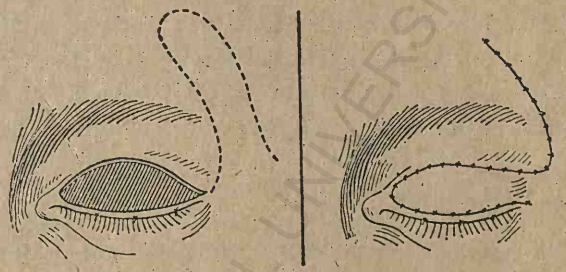

Fig. 26

Lamboul cutanat mai poate fi luat de la distanță, de ex. de pe fața internă a brațului, pedicului fiind secționat după prinderea lui (7—8 zile) în care timp se aplică bolnavului un aparat special prin care brațul e menținut la nivelul ochiului (metoda italiană). O altă variantă a procedeului cu lambou pediculat de la distanță este procedeul cu lamboul cervical care prin răsucire e adus și fixat la pleoapă, urmînd ca după prindere să se secționeze pedicului. Pentru a evita infectarea pedicului lamboului și a asigura mai bine nutriția lui, Filatov a suturat marginele pediculului care a luat astfel o formă cilindrică, în tub, creînd astfel metoda de plastie cu lambou tubular. Procedeele cu lambou pediculat de la distanță sînt mai rar practicate, în special cel italian.

c) Procedeul cu lambou liber (grefă).

În cazul cînd cicatricele ocupă mare parte din regiunile învecinate pleoapelor şi nu se poate recurge la lamboul pediculat, se utilizează un lambou liber, luîndu-se piele din regiunile cu piele fină fără peri, cum e regiunea internă a braţului. După blefarorafie şi crearea patului, se ridică un lambou cutanat brahial fără ţesutul grăsos, lambou cu o treime mai mare decît a pierderei de substanţă ce trebuie să fie acoperită şi se aplică deasupra ei, fixîndu-se marginile cu fire. Lamboul grefat se prinde de regulă şi firele se scot după 5—6 zile. Blefaroplastiile cu lambou liber reuşesc mai ales la tineri, la care prinderea se face mult mai uşor ca la bătrîni.

Pentru asigurarea reuşitei unei blefaroplastii prin oricare procedeu sînt necesare următoarele condiţiuni: asepsia riguroasă, hemostază perfectă, lamboul transplantat să aibă mărimea necesară aşa cum am arătat mai sus, lipsa de piele să fie bine pusă în evidenţă prin disecarea buzelor inciziei paralele la marginea ciliară şi în fine, excizia ţesuturilor cicatriciale să fie cît mai redusă.

6. Turburări motorii.

Aparatul motor al pleoapelor e constituit după cum am văzut, din orbicularul pleoapelor, inervat de facial, ridicătorul pleoapei superioare, inervat de motorul ocular comun, aceşti fiind muşchi striaţi, precum şi muşchi netezi palpebrali superiori şi inferiori (Muşchii lui Müller) inervaţi de simpaticul cervical. Ei pot prezenta turburări de tip spasmodic sau paralitic, după cum e în cauză o leziune iritativă sau una destructivă a căilor nervoase.

Privitor la orbicularul pleoapelor, ca turburări spasmodice avem: blefarospasmul, entropionul şi ectropionul spasmodic iar turburări paralitice: lagoftalmia şi ectropionul paralitic.

Blefarospasmul consistînd în contracţiunea spasmodică a orbicularului pleoapelor poate fi clonic sau tonic. El este de cele mai multe ori de cauză reflexă, rezultatul unei iritaţiuni a terminaţiilor trigeminale, în primul rînd în cornee sau iris, fiind însoţit în aceste cazuri de fotofobie şi lăcrămare, aceasta tot reflexă. Mult mai rar se poate întîlni un blefarospasm de cauză centrală în cursul unor boli ca tumori, hemoragii, tabes, histerie.

Tratamentul blefarospasmului consistă în tratamentul boalei oculare care îl provoacă, ochelari negri pentru a diminua fotofobia şi în cazurile foarte rebele, afundarea feţei într-un vas cu apă rece de mai multe ori pe zi, precum şi intervenţiuni operatorii ca secţiunea cantusului extern (cantotomie) sau injecţii de alcool 70% la nivelul punctului de ieşire a facialului din orificiul stilo-mastoidian. În blefarospasmul de cauză centrală, tratamentul e cel general, al boalei nervoase cauzale.

Entropionul şi ectropionul spasmodic au fost descrise la deviaţiile palpebrale.

Lagoftalmia paralitică e caracterizată prin neînchiderea pleoapelor datorită paraliziei orbicularului; ea poate fi complectă sau parţială. O consecinţă a lagoftalmiei este hiperemia conjunctivei bulbare inferioară şi ulceraţia corneei, constituind keratita lagoftalmică (vezi Keratitele supurative).

Lagoftalmia paralitică este rezultatul paraliziei facialului în diferitele sale segmente, putînd recunoaşte drept cauză diferite infecţiuni generale (sifilis, tuberculoză, difterie, lepră, etc.), intoxicaţii, afecţiuni oftice, osteo-periostite, traumatisme, etc. In afară de aceste cauze, interesînd facialul în traectul său intrapetros şi extracranian, lagoftalmia mai poate fi datorită şi unor leziuni intracraniene ca: meningite, tumori, ramolismente, miastenie, tabes, etc. cauze mult mai rare.

Lagoftalmia prin paralizie facială e însoţită de lăcrămare din cauza paraliziei muşchiului lui Horner, inervat tot de facial.

Tratamentul, pe lîngă cel etiologic, e chirurgical, fiind indicată practicarea unei blefarorafii, apropiind pleoapele şi suturînd marginile ciliare, după avivare.

Ectropionul paralitic a fost arătat odată cu deviaţiunile pleoapelor.

Ca turburări motorii din partea muşchiului ridicător al pleoapei superioare putem avea spasmul muşchiului şi paralizia lui.

Spasmul ridicătorului pleoapelor se întîlneşte extrem de rar, putînd produce un oarecare grad de lagoftalmie prin necoborîrea suficientă a pleoapei superioare. Se poate întîlni în boala lui Basedow, făcînd parte din semnul lui Graefe, în histerie sau după

encefalita letargică. Tratamentul este acela al bolei primitive și cînd el are un caracter durabil se poate recurge la o intervenție chirurgicală asupra mușchiului.

Paralizia ridicătorului pleoapei superioare realizează ptoza și se caracterizează prin căderea pleoapei superioare care poate fi numai parțială acoperind o parte din cornee, sau totală cînd globul ocular e complet acoperit.

Ptoza paralitică e datorită paraliziei motorului ocular comun (per. III) care poate fi interesat în orice parte a traectului său, de la nucleul pedunculat pînă la mușchi. Leziunile care o pot produce, pot fi leziuni vasculare (hemoragii sau tromboze), infecțiuni prin nevrită și meningită din care în primul rînd stă sifilisul, osteo-periostita, traumatisme, tumori cerebrale sau orbitare, miastenia, encefalită letargică etc. Mult mai rar ea poate fi datorită unei leziuni a mușchiului sau poate fi congenitală.

Ptoza poate fi asociată cu celelalte simptome ale paraliziei motorului ocular comun sau cu o hemiplegie de partea opusă, în care caz constituie sindromul lui Weber, simptomatic de leziune a pedunculului. Diagnosticul diferențial trebuie făcut cu ptoza simpatică care, împreună cu mioza și enoftalmia, constituie sindromul lui Claude Bernard-Horner, fiind simptomatică de o paralizie a simpaticului cervical. Odată stabilit diagnosticul de ptoză prin paralizia perechei a III-a, rămîne să se precizeze punctul unde se află leziunea și natura ei.

Tratamentul ptozei paralitice trebuie să fie la început medical, adresîndu-se cauzei care a produs paralizia; numai tîrziu, cînd am căpătat convingerea că ea nu mai poate retroceda, se va putea proceda la ridicarea pleoapei prin intervenție chirurgicală. Numeroase sînt intervențiunile care s-au propus în acest scop, ele bazîndu-se pe următoarele principii: înaintarea și scurtarea ridicătorului pleoapei superioare, substituirea acțiunei ridicătorului pleoapei prin acțiunea frontalului, substituirea ridicătorului pleoapei prin mușchiul drept superior.

Turburările musculaturei netede a pleoapelor.

Și mușchii netezi ai pleoapei (mușchii lui Müller) pot prezenta fenomene de spasm sau de paralizie datorite leziunilor iritative sau destructive ale simpaticului cervical. Ele pot fi înso-

tite și de alte turburări vegetative ; turburări pupilare, vazo-motorii secretorii, etc. Spasmul musculaturei netede a pleoapelor determină o mărire a deschiderei palpebrale și contribuie la exoftalmie fiind întîlnit în boala lui Basedow și diverse leziuni iritative pe traectul simpaticului cervical precum și în urma instilațiunilor de cocaină.

Paralizia musculaturei netede datorită paraliziei simpaticului cervical, se manifestă prin ptoză. enoftalmie, mioză și uneori hipotonia globului, constituind sindromul lui Claude Bernard-Horner. Leziunea poate fi cu sediul în măduvă sau interesînd lanțul simpatic. Dintre cauzele care o produc, notăm : poliomielita, siringomielia, scleroza în plăci, traumatismele măduvei, tumorile mediastinale, gușa, tuberculoza pulmonară, anevrismul aortic, etc. Tratamentul este cel etiologic, putînd fi medical și chirurgical.

— 7. Traumatismele.

A se vedea capitolul traumatismelor ochiului (anexelor).

— 8. Tumorile pleoapei.

La pleoape putem întîlni numeroase neoplazii, unele congenitale, altele, cele mai frecvente, care apar în cursul vieței.

Tumori congenitale menționăm : angioamele, limfangiomul, kistul dermoid, nevii pigmentari și nevromul plexiform făcînd parte din boala lui Recklinghausen. Ele au caracterele cunoscute, aceleași ca în orice altă parte a organismului și tratamentul lor consistă în extirpare.

Tumorile dezvoltate în cursul vieței sînt epiteliale și conjunctive. benigne și maligne.

Neoplazii epiteliale benigne avem : papiloamele, cornii cutanați, adenoamele, iar maligne : epitelioamele palpebrale și sarcomul.

Epiteliomul pleoapelor este una din tumorile cele mai frecvent întîlnite la pleoape, putînd avea punct de plecare din piele (malpighian) sau din glandele pleoapelor.

Epiteliomul apare la vîrsta maturității, prezentîndu-se fie sub forma ulceroasă, fie sub forma vegetantă, leziunea fiind îndurată și nedureroasă.

Leziunea are tendință la extensiune în suprafață și în profunzime, dar de obiceiu nu provoacă mestastaze. Diagnosticul diferențial poate fi dificil în primele faze ale boalei, mai tîrziu aspectul și caracterele leziunei îl impun. In cazuri de îndoială se va recurge la o biopsie și examen histologic. Diagnosticul trebuie făcut cu diferitele leziuni ulceroase ale pleoapelor ca: lupusul, sporotrichoză, sifilisul, etc. Prognosticul e relativ benign dacă epiteliomul e identificat de la început și extirpat. Mai tîrziu, cînd a infiltrat țesuturile palpebrale sau a interesat pereții orbitari, recidivele post-operatorii sînt frecvente. Evoluția epiteliomului cutanat este de cele mai multe ori lentă.

Tratamentul e chirurgical și radioterapic. Cel chirurgical consistă în extirparea sa precoce depășindu-se leziunea în toate părțile și dacă e necesar, se va repara pierderea de substanță printr-o operațiune plastică. In cazul cînd tumoarea a invadat orbita e indicată exenteraţia ei. Tratamentul radioterapic se face prin raze Röntgen și radium. Rezultatele obținute prin radioterapie sînt din cele mai bune, obținîndu-se vindecări complete într-un mare procent din numărul cazurilor tratate.

Epiteliomul glandular al pleoapelor e mult mai rar ca cel cutanat, el poate pleca din toate glandele palpebrale, mai frecvent din glandele lui Meibomius. Epiteliomul glandelor lui Zeiss a fost descris pentru prima oară de Prof. Michail. Tratamentul epitelioamelor glandulare e același cu cel arătat la epitelioamele cutanate.

Tumorile conjunctivale ale pleoapelor pot fi și ele benigne și maligne.

Dintre cele benigne menționăm: fibromul, lipomul și xantomul pleoapelor. Xantomul pleoapelor, numit și xantelasmă, apare sub forma unor pete gălbui, moi, proeminînd ușor la suprafața pielei jumătăți interne a pleoapelor. Il întîlnim mai ales la femei în jurul a 50 ani, el progresează lent. Etiologia nu e cunoscută, s-a atribuit hipercolesterinemiei. Tratamentul consistă în excizia leziunei.

O altă tumoare malignă a pleoapei este sarcomul, care poate fi pigmentat (melanic) sau nepigmentat (leucosarcom). Tumoarea se dezvoltă în țesutul conjuctiv pre sau retrotarsian, evoluînd

rapid şi dînd metastaze. Prognosticul său e aşa dar foarte grav. Diagnosticul trebuie făcut cu nevul pigmentar care apare de la naştere, putînd prin pigmentaţia sa creia confuzie cu sarcomul melanic. Tratamentul e chirurgical, urmărind extirparea tumoarei pe o zonă cît mai întinsă în jur şi exanteraţia orbitei cînd tumoarea a depăşit pleoapele şi a invadat orbita. Radioterapia şi radiumterapia nu au dat rezultate mulţumitoare.

PATOLOGIA APARATULUI LACRIMAL

ANATOMIA

Aparatul lacrimal cuprinde glandele lacrimale şi căile lacrimale (fig. 27). Glandele lacrimale sînt formate din glanda lacrimală propriu zisă, avînd o porţiune orbitară şi o porţiune palpebrală şi glandele lacrimale accesorii (fig. 27).

Glanda lacrimală propriu zisă e situată în partea superoexternă a orbitei, de mărimea şi forma unei migdale, compusă din 2 porţiuni, una superioară — porţiunea orbitară, alta inferioară porţiunea palpebrală, separate în partea anterioară printr-o expansiune aponevrotică a ridicătorului pleoapei superioare şi unite între ele în partea posterioară. Porţiunea orbitară e mai mare, faţa ei superioară e în raport cu foseta lacrimală care face parte din peretele superior al orbitei iar faţa inferioară e în raport cu expansiunea aponevrotică ; prin marginea ei posterioară intră artere, vene şi nervi. Porţiunea palpebrală are faţa superioară în raport cu expansiunea aponevrotică iar cea inferioară cu fundul de sac conjunctival. Canalele excretorii, în număr de 6—10, pornesc din porţiunea orbitară, străbat pe cea palpebrală şi se deschid în partea supero-externă a fundului de sac superior.

Glandele lacrimale accesorii, de dimensiuni foarte mici, sînt situate în grosimea conjunctivei la nivelul marginei aderente a tarsului superior şi inferior, formînd cîte o linie concavă, mai numeroase fiind acele din pleoapa superioară.

Structura glandei lacrimale e asemănătoare cu aceea a parotidei. Ea este constituită din tubi epiteliali lungi, ramificaţi.

avînd o cavitate centrală. Acinii glandulari prezintă o membrană bazală și două rînduri de celule din care acele care delimitează lumenul sînt cubice, fiind celulele secretorii. Acinii glandulari sînt separați printr-un țesut conjunctiv destul de bogat. Canalele excretorii prezintă un perete conjuctiv căptușit de 2 straturi de celule epiteliale.

Arterele glandei lacrimale propriu zise provin din artera lacrimală, venele din vena lacrimală iar limfaticele se continuă cu limfaticele conjunctivei și pleoapelor. Inervația secretorie

Aparatul lacrimal

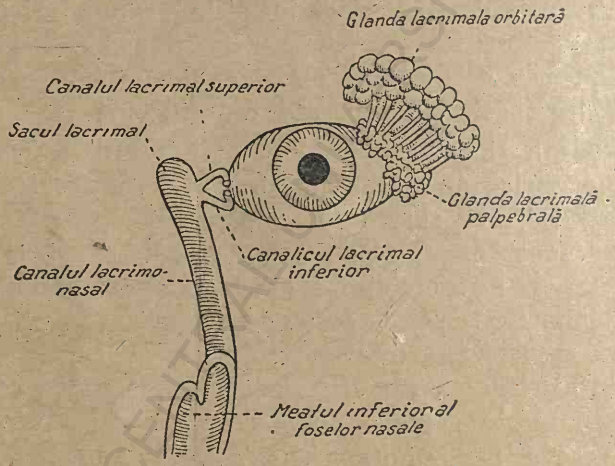

Fig. 27

pornind de la un centru bulbar în apropierea nucleului facialului, urmează traectul facialului pînă la ganglionul geniculat, trece apoi în marele nerv pietros superficial, apoi în nervul vidian, prin care ajunge în ganglionul sfeno-palatin, aci fiind o stațiune de oprire. Din celulele acestui ganglion trece în nervul maxilar superior ca prin ramura orbitară a acestuia și anastomoza maxilo-lacrimală să ajungă în nervul lacrimal și cu acesta la glandă.

Căile lacrimale încep din unghiul intern al ochiului şi se termină în meatul inferior al fosei nazale corespunzătoare.

Prima porţiune sînt canaliculele lacrimale, în număr de 2, unul superior şi altul inferior care încep de la punctele lacrimale ce sînt două mici orificii rotunde aşezate pe o mică proeminenţă, papila lacrimală situată pe marginea liberă a pleoapei între porţiunea ciliară şi cea fără cili şi se termină după ce se reunesc. în sacul lacrimal. Canaliculii prezintă o porţiune verticală şi apoi una orizontală mai lungă.

A doua porţiune o constituie sacul lacrimal, un rezervor membranos cilindric, cu axa mare verticală, extremitatea sa superioară fiind închisă iar cea inferioară continuîndu-se cu canalul lacrimo-nazal. Sacul lacrimal e aşezat într-o scobitură osoasă delimitată de 2 creste, una pe ramura ridicată a maxilarului superior, cealaltă pe unguis şi cuprins între cele 2 tendoane ale orbicularului pleoapelor, cel direct trecînd dinaintea lui, iar cel reflectat înapoia lui. Sacul lacrimal are o lungime de 12—14 mm, şi un diametru transversal de 5—6 mm.

Canalul lacrimo-nazal formează a treia porţiune a căilor lacrimale, el este continuarea sacului lacrimal fiind aşezat în interiorul unui canal osos săpat în peretele extern al foselor nazale. Jos se deschide în meatul nazal inferior. El are o lungime de 1,5 cm şi diametrul de 2—2,5 mm, turtit transversal, avînd o direcţiune oblică în jos şi înăuntru; prelungirea sa ar ajunge în dreptul primului molar superior. În interior, prezintă numeroase cute care au fost descrise sub numele de valvule.

Structura căilor lacrimale. Sînt formate dintr-o membrană mucoasă care se continuă pe de o parte cu conjunctiva şi pe de alta cu pituitara. Mucoasa e alcătuită dintr-un epiteliu pavimentos stratificat şi un derm. Mucoasa sacului şi a canalului lacrimo-nazal se aseamănă mai mult cu aceea a nasului, prezentînd un derm cu infiltraţiune limfatică iar epiteliul e redus la 2 strate celulare. Ea conţine de asemenea glande.

Arterele sacului şi canalului provin din palpebrala inferioară şi nazala, venele merg în venele supra-orbitare şi în unghiulară. iar limfaticele merg cu reţeaua limfatică a nasului în ganglionii retro-faringieni şi parotidieni.

Inervaţia provine din nazalul extern pentru canaliculi şi sac, şi din dentarul anterior pentru canalul nazal.

Fiziologie.

Lacrimile secretate de glandă în unghiul supero-extern al ochiului sînt împinse prin mişcările de clipire la suprafaţa globului şi apoi în unghiul intern, în regiunea numită lacul lacrimal. Prin contracţia orbicularului pleoapelor în mişcările de clipire, canaliculele lacrimale sînt comprimate, de asemenea şi sacul prin tendonul său direct care trece pe faţa lui anterioară. Această compresiune a sacului împinge conţinutul în jos, adică prin canalul lacrimo-nazal în nas.

Cînd compresiunea încetează, lumenul canaliculelor se dilată făcînd ca lacrimile să fie aspirate din lacul lacrimal prin punctele lacrimale şi astfel conduse în sac. De cîte ori există în sac o cantitate mai mare de lacrimi, se produce o clipire care determină evacuarea.

Lacrimile au rolul de a favoriza alunecarea pleoapelor pe glob şi de a menţine la suprafaţa corneei umiditatea necesară vitalităţei epiteliului, contribuind astfel la păstrarea transparenţei ei.

Lacrimile sînt un lichid incolor, transparent, cu gust sărat, avînd compoziţia chimică 98% apă iar 2% materii albuminoide, mucus, grăsime şi clorură de sodiu, aceasta în cantitate de 0,4%. Ele mai conţin o enzimă numită lizozim care are o acţiune bactericidă destul de importantă. În afară de principalul rol ce au lacrimile în întreţinerea umidităţii corneei şi acela de a asigura alunecarea pleoapelor spălînd corneea, ele mai umectează fosele nazale întreţinînd umiditatea aerului inspirat şi, asociate cu secreţia salivară ajută la lubrefierea bolului alimentar.

In timpul somnului secreţia lacrimală încetează.

EXAMENUL APARATULUI LACRIMAL.

Vom avea de examinat glanda lacrimală propriu zisă şi căile lacrimale, folosindu-ne de inspecţie, palpaţie şi diferite probe speciale.

Privitor la glandă inspectăm regiunea supero-externă a pleoapei superioare, apoi o palpăm. Cînd glanda e inflamată sau e sediul unei neoformaţiuni, regiunea apare proemintă la palpaţie putînd fi dură sau fluctuentă. Se răstoarnă apoi pleoapa superioară şi în fundul de sac supero-extern, bolnavul privind în jos şi înăuntru, se poate vedea glanda lacrimală care în stări patologice apare mult mai proeminentă. Funcţionarea ei se apreciază cercetînd cu o hîrtie sugativă de o anumită dimensiune, aşezată în fundul de sac conjunctival, pe ce întindere se udă în timp de 5 minute. Cantitatea lacrimilor secretată în 24 de ore e între 6—7 gr.

Pentru examenul căilor lacrimale începem cu inspecţia punctelor lacrimale, observînd dacă ele nu sînt astupate sau au deschiderea deformată. Cercetăm apoi regiunea sacului lacrimal, în unghiul intern al ochiului, regiune care poate apărea proeminentă în unele cazuri cînd sacul e dilatat, alte ori, poate fi roşie şi tegumentele la acest nivel tumefiate cînd există un proces inflamator în jurul sacului (pericistită). Prin palpaţie se poate constata induraţia regiunei sau fluctuaţie. Apăsînd pe sac, cînd există o dacriocistită purulentă, puroiul ese prin punctele lacrimale.

Privitor la examenul canalului lacrimo-nazal prin inspecţie nu se poate cerceta decît orificiul său inferior prin rinoscopie.

In afară de inspecţie şi palpaţie căile lacrimale mai sînt cercetate prin irigaţie şi cateterism.

Irigaţia căilor lacrimale se face injectîndu-se prin unul din punctele lacrimale, în prealabil dilatat şi anesteziat cu soluţie de cocaină, o soluţie de oxicianură de mercur 1/6000, întrebuinţînd o canulă şi o seringă specială. În cazul cînd căile lacrimale sunt permeabile, lichidul apare curgînd picătură cu picătură prin nara corespunzătoare, capul fiind aplecat pe piept. Cînd ele sînt obstruate, lichidul nu apare în nas, ci iese pe celălalt punct lacrimal sau pe lîngă canula siringei.

Cateterismul sau sondajul căilor lacrimale se face cu sondele lui Bowmann, sonde subţiri de argint, flexibile, avînd diferite numere în raport cu grosimea lor. După prealabilă anestezie prin injecţie, cu cocaină în căile lacrimale se introduce sonda prin

canalicul mai întîi vertical, apoi orizontal, iar apoi din nou vertical de îndată ce am simţit peretele osos. Acum intrată în sac, o împingem în jos pentru a-l traversa şi pătrunde în canalul nazal Sondajul trebuie făcut cu mare delicateţe şi cu cunoaşterea precisă a tehnicei, altfel putînd determina accidente.

Căile lacrimale mai pot fi explorate şi prin examen radiologic după injectarea lor cu lipiodol.

BOLILE APARATULUI LACRIMAL.

Vom cerceta patologia glandei şi patologia căilor lacrimale.

Patologia glandei propriu zisă.

Putem întîlni inflamaţiuni şi tumori.

Inflamaţiunile glandei lacrimale se numesc dacrioadenite, care pot fi acute şi cronice.

Dacrioadenita acută este de cele mai multe ori rezultatul localizărei în glandă a unei infecţiuni generale venită pe cale sanguină, aşa s-a semnalat în cursul oreionului, blenoragiei, rujeolei, febrei tifoide, gripei, etc. D-na Prof. Nicolau a descris o dacrioadenită acută epidemică, datorită unui virus special încă necunoscut.

Dacrioadenita se caracterizează prin mărirea de volum a glandei care apare proeminentă în partea supero-externă a orbitei. Intreaga pleoapă apare tumefiată, mai accentuată în această zonă.

Fenomenele inflamatorii provoacă o durere locală care se accentuează prin mişcările globului şi la presiune. După cîteva zile, inflamaţia poate trece în stadiul de supuraţie, colecţiunea putîndu-se evacua prin piele sau conjunctivă. Vindecarea urmează după 2—3 săptămîni.

Diagnosticul diferenţial trebue făcut cu osteoperiostita marginei superioare a orbitei în care presiunea pe os, şi nu pe glandă, e dureroasă şi cu un furuncul în această regiune.

Tratamentul consistă în comprese calde, sulfamide, eventual penicilină, iar în cazul supuraţiei deschiderea colecţiei şi drenaj.

Dacrioadenita cronică e caracterizată prin lipsa fenomenelor reacționale și o tumefacție progresivă a glandei care apare proeminentă și indurată. Boala are o durată foarte lungă.

E tot de natură infecțioasă, datorită mai ales infecțiunilor cronice: sifilisul și tuberculoza. Dacrioadenita cronică se poate prezenta uneori asociată cu o inflamație cronică a glandelor salivare constituind boala lui Mickulicz.

Diagnosticul trebuie făcut cu tumorile glandei lacrimale.

Tratamentul este cel antisifilitic în cazul etiologiei sifilitice iar în celelalte dacriodenite cronice, radioterapic sau chirurgical, consistînd în extirparea glandei lacrimale.

Tumorile glandei lacrimale sînt rare, putînd fi benigne: kiste numite și dacriops, sau maligne care de regulă sînt tumori mixte fiind grupate între epitelioame și sarcoame.

Turburări funcționale.

În afară de inflamațiuni și tumori, glandele lacrimale pot prezenta numai turburări funcționale: hipersecreția sau hiposecreția lacrimală.

Această hipersecreție numită și epifora trebuie separată de cazurile în care este fiziologică, fiind de ordin emotiv (plînsul), sau e rezultatul unei obstrucții a căilor lacrimale.

Se produce în inflamațiuni corneene sau irido-ciliare fiind un act reflex, datorit iritațiunei terminațiilor trigemenului.

Se poate întîlni și în unele boli ale sistemului nervos ca în tabes, gușe exoftalmică, histerie, cînd constituie un simptom de excitațiune apărînd intermitent sub formă de crize.

Hiposecreția poate fi de cauză nervoasă; așa s-a semnalat în leziuni destructive ale facialului sau trigemenului, sau de cauză conjunctivală, ca în trahomul cu dacrioadenită și xerozis cînd e urmarea atrofiei cicatriciale a glandelor.

Patologia căilor lacrimale.

Vom menționa anomaliile congenitale, inflamațiunile, traumatismele și tumorile, urmînd să dezvoltăm pe cele mai importante prin frecvența și consecințele lor.

1) Dintre anomaliile congenitale observăm lipsa punctelor sau canaliculelor lacrimale, fistule ale sacului, dar mai frecvent

imperforația canalului nazal. Această imperforație face ca sacul să se umple cu mucus, care prin presiunea lui iese prin punctele lacrimale, iar în cazul persistenței poate să determine o dacriocistită. Prin presiunea digitală a sacului se poate obține deschiderea în spre nas; în cazul cînd nu se reușește, se obține vindecarea prin sondaj.

2) Inflamațiunile căilor lacrimale sînt leziuni foarte frecvente ce duc întotdeauna la obstruarea lor care se manifestă prin lăcrămare, numită și epifora. Așa dar, cînd căile lacrimale sînt obstruate, lacrimile curg pe față. Mai tîrziu obstrucția lor duce la procese supurative.

Dar lăcrămarea datorită obstrucției mai poate fi produsă și în afară de procese inflamatorii, așa ar fi cazul obstrucției canaliculilor și punctelor lacrimale, prin corpi străini, sau la bătrîni cînd punctul lacrimal e eversat printr-o deviere a pleoapei în afară (ectropion).

Procesele inflamatorii pot interesa canaliculii (canaliculite), sacul lacrimal (dacriocistite), sau canalul lacrimonazal. Deci, obstrucțiunea consecutivă poate fi pe canaliculi, în sac, în canalul lacrimo-nazal sau în nas, la orificiul inferior al canalului.

Cînd obstrucția se găsește la orificiul inferior al sacului, pe canalul nazal sau nas, lacrimile umple incontinuu sacul și-l dilată producînd o ectazie a lui. Mai mult, conținutul sacului se infectează ajungîndu-se chiar la supurație. În cazul cînd obliterarea este și sub sac și deasupra, conținutul lui nu se mai poate goli, nici în jos nici în sus constituind mucocelul sacului care apare ca o proeminență globuloasă în unghiul intern al ochiului.

Tratamentul obliterărilor căilor lacrimale se adresează cauzei și urmărește desfundarea lor, care variază cu sediul și felul obstrucției. În cazul punctelor lacrimale obstruate se practică dilatarea lor și a canaliculilor cu un stilet conic sau se incizează canaliculul cu un cuțit bombat, cînd obstrucția este între sac și nas se recurge la sondaj.

In fine, uneori se recurge la intervenţiuni asupra sacului, creîndu-se noi comunicaţii cu cavitatea nazală, intervenţiuni pe care vom arăta la tratamentul dacriocistelor.

Dintre inflamaţiunile căilor lacrimale cele mai importante prin frecvenţa şi urmările lor sînt inflamaţiunile sacului lacrimal numite dacriocistite.

Dacriocistita sau inflamaţiunea mucoasei sacului lacrimal este de regulă urmarea unui proces inflamator al mucoasei canalului lacrimo-nazal care a determinat o obstrucţie a acestuia şi deci stagnarea lacrămilor în sac. Acest proces inflamator al canalului lacrimo-nazal, este de cele mai multe ori consecinţa unei inflamaţiuni a mucoasei nazale adică a unei rinite. Dacriocistita produsă în acest mod e datorită microbilor piogeni, alte ori bacilului Pfeiffer sau pneumo-bacilului şi în mare majoritate a cazurilor pneumococului. Cu mult mai rare sînt dacriocistitele ce cunosc etiologia sifilitică sau tuberculoasă.

Dacriocistita se prezintă de obicei sub forma cronică putînd fi cataralâ sau purulentă. Bolnavul are căile lacrimale obstruate, adică lăcămare, stază uneori şi ectazia sacului. Simptomul cel mai sigur este apariţia lichidului ce stagnează în sac, lichid de cele mai multe ori purulent, prin punctele lacrimale în urma presiunei sacului.

Dacriocistita poate avea ca urmare o conjunctivită, conjunctiva infectîndu-se de la conţinutul septic intra-sacular, dar mai mult, în cazul celui mai mic traumatism cornean, traumatism cu totul neînsemnat prin care să se lezeze un număr de celule epiteliale, se produce o gravă complicaţiune, ulcerul serpiginos al corneei. Aşa dar, dacriocistita constituie un permanent pericol pentru ochi.

Dar procesul inflamator din sac se poate propaga în jurul său prinzînd ţesutul celular înconjurător şi producînd o supuraţiune perisaculară, caz în care avem o pericistită. Pericistita se poate deschide la piele, determinînd o fistulă lacrimală. Pericistita apare de obicei brusc la persoane ce aveau o dacriocistită manifestîndu-se printr-o tumefiere de tip inflamator, adică cu roşeaţă a tegumentelor, indurăţie şi dureri în regiunea sacului.

Privitor la anatomia patologică a dacriocistitei, vom menţiona: peretele sacului mult îngroşat avînd stratul epitelial multiplicat şi hipertrofiat, iar dermul cu o infiltraţie difuză cu polinucleare.

Tratamentul dacriocistitelor variază cu stadiul boalei.

La început se poate obţine vindecarea prin spălături antiseptice în sac (oxicianur de mercur 1/6000) sau instilaţiuni intrasaculare cu soluţii de protargol, argirol, etc., pe de o parte, iar pe de alta prin restabilirea comunicaţiei cu nasul, recurgîndu-se la sondaj.

Mai tîrziu, cînd procesul inflamator are o oarecare vechime şi dacriocistita e purulentă, terapeutica medicală nu mai dă rezultat iar prin cateterism nu se obţin decînt vindecări trecătoare. Sînt şi cazuri în care, existînd obstrucţiuni puternice, cateterismul căilor lacrimale nu poate restabili comunicaţia cu nasul.

Se recurge în asemenea cazuri, fie la extirparea sacului, care e indicată cînd mucoasa este mult degenerată, precum şi în dacriocistitele tuberculoase, sau la diferite procedee operatorii care crează o comunicaţie între sac şi nas, operaţiuni numite dacriocistorinostomii.

Aceste din urmă intervenţiuni se practică pe cale endo-nazală de către rinologi ,sau pe cale cutanată, de oftalmologi. Se trepanează loja lacrimală şi se suturează mucoasa nazală de mucoasa sacului, stabilindu-se astfel comunicaţia. Dacriocistorinostomia este o operaţiune migăloasă, dar e mai fiziologică decît extirparea sacului, deoarece în această ultimă operaţiune se ridică focarul morbid dar operatul rămîne cu lăcrămare, căile lacrimale fiind obstruate, pe cînd în prima se restabileşte scurgerea lacrimilor în nas.

In cazul pericistitei tratamentul trebuie să fie general (sulfamide, penicilină) şi local, la început prin comprese calde, apoi deschidere şi drenaj cînd puroiul s-a colectat, rămînînd ca tardiv să se practice extirparea sacului lacrimal.

3) Traumatismele pot fi plăgi şi pot interesa canaliculii şi sacul. Ele determină prin cicatrizare obstrucţii şi lăcrămare şi, în

urma desvoltării infecției, dacriocistite. Tratamentul este același cu al obstrucțiilor lacrimale și al dacriocistitelor.

4) Tumorile căilor lacrimale sînt extrem de rare putînd fi: polipi dintre cele benigne, epiteliom și sarcom din cele maligne.

PATOLOGIA ORBITEI

Începem cu cîteva noțiuni anatomice privind cavitatea orbitară și conținutul ei.

ANATOMIE.

I) **Cavitatea orbitară** (fig. 28).

Orbitele, în număr de două, sînt cavități osoase așezate de o parte și de alta a liniei mediane avînd forma unor piramide patrunghiulare a căror baze sînt dirijate înainte și în afară, iar vîrful înapoi. Axele lor nu sînt paralele ci înclinate; prelungirea lor s-ar întîlni în dreptul lamei pătrate a sfenoidului.

Orbita are patru pereți la constituirea cărora iau parte oase ale craniului și ale feței, o bază și un vîrf. Peretele superior al orbitei e format înainte de frontal iar înapoi de aripa mică a sfenoidului. El este în raport cu sinusul frontal și cu cavitatea craniană. Peretele inferior e constituit din fața superioară a maxilarului, fața superioară a apofizei orbitare a malarului și înapoi fațeta orbitară a palatinului. El e în raport cu sinusul maxilar al cărui plafon îl formează. Peretele extern format de frontal, aripa mare a sfenoidului și apofiza orbitară a malarului corespunde fosei temporale. Peretele intern paralel cu planul median e format din apofiza ridicată a maxilarului unguisul, osul plan al etmoidului și fața externă a corpului sfenoidului. Prin acest perete orbita e în raport cu sinusurile etmoidale anterioare și posterioare și sinusul sfenoidal. Pe această față, în partea ei anterioară se găsește loja sacului lacrimal, delimitată de două creste osoase, una pe maxilarul superior, cealaltă pe unguis. Vîrful orbitei corespunde capului despicăturei sfenoidale, iar baza formată din frontal, maxilar și malar reprezintă deschiderea anterioară a cavității.

In afară de larga sa comunicație cu exteriorul prin bază, orbita mai prezintă următoarele comunicațiuni :

1) Cu cavitatea craniană, prin gaura optică care dă trecerea nervului optic și arterei oftalmice, prin despicătura sfenoidală pe unde trec cele 3 ramuri ale nervului oftalmic, rădăcina simpatică a ganglionului oftalmic, nervul motor ocular comun, motor ocular extern, pateticul și vena oftalmică și prin conductele etmoidale anterioare și posterioare ce lasă să treacă arterele etmoidale, nervul nazal intern și nervul etmoidal.

Cavitatea orbitară

Fig. 28

1. Gaura optică. 2 Fisura orbitară superioară. 3. Fisura orbitară inferioară. 4. Incizura frontală mediană. 5. Frontalul. 6. Lama orbitală a osului etmoidal. 7. Unguis. 8. Creasta lacrimală anterioară. 9. Fațeta orbitală a maxilarului. 10. Aripa mică a sfenoidului. 11. Aripa mare a sfenoidului. 12. Fațeta orbitală a osului zigomatic.

2). Cu fosele nazale, prin canalul nazal, traversat de canalul lacrimal.

3). Cu exteriorul, prin scobitura supraorbitară care dă trecere nervului, arterei și venei supra-orbitare, prin gaura sub-orbitară traversată de nervul și vasele sub-orbitare, prin conductul malar traversat de nervul temporo-malar și prin despicătura sfeno-maxilară prin care trec nervul maxilar superior, ramura sa orbitară și anastomoze venoase.

II. **Conținutul** e format din :

1). Globul ocular,

2). Glanda lacrimală situată în partea supero-externă,

3). Mușchii : ridicătorul pleoapei superioare, patru mușchi drepți, doi oblici și musculatura netedă (mușchi orbitari).

4). Nervii, care sînt sensitivi, motori, sensoriali și vegetativi, precum și ganglionul oftalmic,

5). Vase ; artere reprezentate de artera oftalmică și ramurile sale, venele reprezentate prin vena oftalmică superioară și inferioară ;

6). Țesut celulo-adipos,

7). Aponevroze și anume septul orbitar format din tars și ligamentele largi, periost care căptușește pereții orbitari și capsula lui Tenon cu expansiunile ei.

SEMIOLOGIA ORBITEI

Orice proces patologic orbitar se traduce aproape constant, mai curînd sau mai tîrziu, prin modificările poziției globului în orbită, mai rar prin căderea lui înapoi, adică enoftalmia, mult mai frecvent prin proeminența lui afară constituind exoftalmia.

In stare normală, o linie tangentă la mijlocul rebordurilor orbitare, superior și inferior, atinge centrul corneei, In partea externă globul depășește mult rebordul orbitar, iar în cea internă este depășit de el.

Exoftalmia

Impingerea globului ocular dinapoi înainte este simptomul capital și aproape constant al leziunilor orbitei. Exoftalmia se

poate măsura destul de precis cu aparate numite exoftalmometre, din care menționăm exoftalmometrul lui Hertel.

Exoftalmia adevărată trebuie deosebită de falsele exoftalmii în care nu globul e împins dinapoi — înainte, ci el e sau mărit ca în glaucomul infantil (buftalmie), sau deschiderea palpebrală e mult mai mare așa că sclera fiind descoperită pe o mai mare întindere dă impresia de glob exoftalm.

In cazul cînd exoftalmia e de așa mare grad încît pleoapele nu mai acoperă complet corneea, aceasta se ulcerează constituind keratita lagoftalmică.

Exoftalmia poate fi bilaterală sau unilaterală. Dezvoltarea ei poate fi rapidă sau lentă. Ea poate fi însoțită de manifestațiuni ce indică un proces inflamator ca edem palpebral, chemosis, febră, etc., sau fără nici o asemenea manifestațiune. Exoftalmia poate fi axială sau laterală, reductibilă sau nereductibilă, pulsatilă sau nepulsatilă. In fine, motilitatea globului poate fi conservată sau redusă și chiar suprimată.

Exoftalmia bilaterală se întîlnește.

1). In deformațiile craniului, de exemplu în oxicefalie, cînd orbitele turtite lateral fac ca globul să proemine, lipsind spațiul necesar.

2). în acromegalie, hidrocefalie sau rahitism prin deformări ale pereților osoși.

3). în leucemie, globul ocular fiind împins de țesutul dezvoltat în orbită.

4). în boala lui Barlow (scorbutul infantil) prin hemoragii subperiostale orbitare.

5). în tromboza sinusurilor craniene.

6. în fine, în boala lui Basedow, în care constituie un simptom cardinal.

Exoftalmia gușei exoftalmice este una din cele mai frecvente; e variabilă, uneori inegală, axială, reductibilă, nepulsatilă, neinflamatorie, se dezvoltă lent și progresiv și mișcările globului sînt normale. E însoțită și de alte simptome, ca semnul lui Graefe, consistînd într-o lipsă a sincronismului dintre coborîrea globului și coborîrea pleoapei superioare, semnul lui Moebius adică insuficiența convergenței și semnul lui

Stellwag, care consistă într-o mărire a fantei papebrale datorită unei ușoare retracțiuni a pleoapei superioare. In fine, sînt prezente simptomele generale adică guşa, tahicardia, tremurăturile, nervozitatea, modificările metabolismului bazal, etc.

Exoftalmia basedowiană e datorită stărei de contracțiune a mușchilor netezi ai orbitei (mușchii orbitari) ca urmare a excitațiunei simpaticului. Această stare de contracțiune împinge globii oculari înainte.

Exoftalmia unilaterală se poate dezvolta rapid sau lent, progresiv, prezentînd caractere inflamatorii sau fără caractere inflamatorii.

Exoftalmia neinflamatorie dezvoltată rapid o întîlnim în urma emfizemului orbitar spontan sau traumatic şi în urma hemoragiilor orbitare, de cele mai multe ori de cauză traumatică.

Exoftalmia cu manifestațiuni inflamatorii dezvoltate rapid poate fi datorită :

1). osteo-periostitelor orbitare (sifilis, tuberculoză, etc.).

2). tenonitelor.

3). celulitelor orbitare, ce pot evolua la flegmonul orbitar, produse de infecțiuni generale şi mai ales de infecțiuni din vecinătate, urmare a sinuzitelor.

Exoftalmia unilaterală cu dezvoltarea lentă, progresivă, poate fi pulsatilă şi reductibilă ca aceea întîlnită în anevrismul arterio-venos orbitar şi tumori orbitare intens vascularizate, sau nepulsatilă şi reductibilă datorită varicocelului orbitei sau angiomul orbitar.

Exoftalmia cu dezvoltare lentă şi nereductibilă este urmarea tumorilor orbitare (retrobulbare) care pot fi tumori kistice, sarcom, epiteliom, osteom, gliom, etc. tumori benigne sau maligne, dezvoltate fie în țesuturile orbitare, fie propagate din vecinătatea orbitei, sau tumori metastatice. Mult mai rar ea ar putea fi produsă de leziuni inflamatorii cronice ca unele osteo-periostite (sifilitice sau tuberculoase), sau să recunoască natura sinuzială.

ENOFTALMIA

Este luxarea globului înapoi, care apare înfundat în orbită. Ea e mult mai rară ca exoftalmia și deci mai puțin importantă.

Enoftalmia adevărată trebuie deosebită de falsele enoftalmii în care globul e mai mic de volum (microftalmie, atrofia globului) sau cînd micșorarea fantei papebrale produce confuzia.

Și enoftalmia ca și exoftalmia poate fi bilaterală sau unilaterală.

Enoftalmia bilaterală se întîlnește:

1). în stările de emaciere extremă, datorită marei scăderi a țesutului grăsos orbitar, astfel în bolile ce produc cașexie, de ex.: cancer, diabet, etc.

2). în bolile deshidratante: holeră, dizenterie.

3). în infecțiuni grave: peritonită, febră tifoidă.

Enoftalmia unilaterală poate fi datorită:

1). traumatismelor grave ale feței determinînd fractura peretilor orbitari cu înfundarea lor.

2). retracțiunilor cicatriciale ca urmare a unor procese inflamatorii orbitare (osteo-periostite, fistule).

3). paraliziei simpaticului cervical în care enoftalmia însoțită de o ușoară ptoză, mioză și uneori hipotonie constituie sindromul Claude Bernard-Horner.

Enoftalmia poate fi intermitentă și poate alterna cu exoftalmia în cazurile de varicocel al orbitei.

In afară de exoftalmie și enoftalmie, globul ocular, datorit unor procese patologice intra-orbitare poate fi deplasat și lateral.

CLINICA AFECȚIUNILOR ORBITEI

Vom descrie:
1). Inflamațiuni
2). Traumatisme.
3). Tumori.

1). Inflamațiunile orbitare

a) Osteo-periostita orbitară, poate interesa marginea sau pereții orbitei. Ostero-periostitele pot fi acute, sub-acute sau cro-

nice, fiind produse de numeroase cauze din care citãm sifilisul, tuberculoza, actinomicoza, sporotrichoza, infecțiunea stafilococică, febra tifoidă, etc. dar în primul rînd ca frecvență stau infecțiunile sinuziale datorită intimelor rapoarte dintre orbită și cavitățile pneumatice ale feței. Osteo-periostita secundară sinuzitelor se localizează mai ales la pereții orbitari, putînd ocaziona numeroase complicațiuni ca: nevrite optice, paralizii oculo-motorii, trombo-flebite, supurații orbitare și chiar infecțiuni meningeale și cerebrale. Vom reveni asupra manifestărilor orbitare ale sinuzitelor odată cu studiul celulitei și al flegmonului orbitar.

Tratamentul osteo-periostitelor cu etiologie sinuzială e în primul rînd de resortul oto-rino-laringologului, consistînd mai ales în intervențiuni asupra sinusurilor.

Osteo-periostita sifilitică e sub-acută, destul de frecventă, fiind o manifestație de sifilis secundar, mai rar terțiar sau hereditar. Se localizează mai ales la marginea superioară a orbitei, alte ori la pereți, se manifestă prin exoftalmie de tip inflamator, uneori putînd lua forma gomosă și ulcera pielea. Reacțiunea Wasserman e intens pozitivă și tratamentului, care trebuie să fie cel obișnuit al infecțiunii sifilitice, dar energic, dă bune rezultate.

Osteo-periostita tuberculcasă atinge mai ales peretele superior și extern, are un mers cronic, determină ulcerații ale pielei și traecte fistuloase profunde. Cicatrizarea leziunilor se face cu retracțiuni mari care fixează pleoapa la os dînd naștere unui ectropion cicatricial. Tratamentul este acel al infecțiunei tuberculoase iar local incizie, raclaj, etc.

Osteo-periostita stafilococică e caracterizată printr-o tumefacție a marginei orbitare, care devine apoi fluctuentă, putîndu-se deschide spontan. Ea este tipul osteo-periostitei acute însoțindu-se și de stare febrilă. Cînd se localizează la pereții orbitari, mai ales spre fundul orbitei poate determina numeroase complicațiuni orbitare, oculare sau intra-craniene. Tratamentul e general prin penicilină și sulfamide iar local, incizia colecției și drenaj.

b). Celulita orbitară, abces, flegmon orbitar. Inflamațiunile orbitei pot interesa țesutul celulo-adipos orbitar, care în cazul unei infiltrațiuni seroase difuze constituie celulita orbitară; cînd

procesul inflamator ajuns la supurație e localizat și circumscris consitituind o colecție avem abcesul, iar cînd supurația e difuză și ocupă tot țesutul celulo-adipos al orbitei, avem flegmonul orbitar.

Inflamațiunile acute supurative orbitare se manifestă prin fenomene generale: febră, frison, cefalalgii, stare generală rea și simptome locale. Simptomele locale consistă în exoftalmie accentuată, nereductibilă, cu limitarea mișcărilor globului, de tip inflamator adică însoțită de edem palpebral, hiperemie, chemosis, dureri. Dese ori întîlnim turburări vizuale datorite compresiunei nervului sau a unei nevrite infecțioase. Exoftalmia de grad mare poate duce la ulcerația corneei în urma keratitei lagoftalmice.

Introducînd degetul între glob și rebordurile orbitare se simte induratie și mai tîrziu, cînd puroiul se colectează, zone fluctuente. Colecțiunea se poate deschide la piele determinînd fistule, apoi cicatrici retractile

Consecutiv proceselor infecțioase intra-orbitare se pot produce grave complicații ca: trombo-flebita sinusurilor, meningite, abces cerebral, complicații care pun în pericol viața.

Inflamațiunile supurative ale orbitei pot surveni după o plagă perforantă a orbitei, după fracturi orbitare care fac comunicație cu sinusurile, sau cu nasul, în urma unei infecțiuni generale ca: variolă, febra tifoidă, diverse septicemii, agentul infecțios fiind adus în orbită pe cale sanguină și mai ales în urma infecțiunilor sinuziale.

Explicația frecvenței proceselor inflamatorii orbitare de cauză sinuzială, e datorită rapoartelor anatomice dintre cavitatea orbitară și sinusuri. In adevăr, peretele superior al orbitei este planșeul sinusului frontal, peretele intern constituit de celulele etmoidale corespunde sinusului etmoidal anterior și posterior, iar în fundul orbitei peretele intern răspunde sinusului sfenoidal. Peretele inferior formează plafonul sinusului maxilar și numai peretele extern nu are de regulă rapoarte cu sinusurile; uneori însă sinusul frontal, cît și cel maxilar pot prezenta prelungiri externe, realizîndu-se astfel ceea ce numește Lemaitre încercuirea sinuzială a orbitei. De altminteri, pe lîngă aceste rapoarte anatomice, dehiscențe ale pereților sau comunicații prin

orificiile ce dau trecere vaselor, pot explica propagarea infecţiilor.

Tratamentul celulitelor şi flegmonului orbitar consistă în penicilină şi sulfamidoterapie, deschiderea şi drenarea colecţiunei în cazul abcesului sau flegmonului orbitar, intervenţiuni chirurgicale asupra sinusurilor în cazul etiologiei sinuziale, intervenţiuni ce sînt de competenţa oto-rinolaringologului.

Traumatismele orbitei

Ele pot fi contuziuni şi plăgi care au fost arătate la capitolul traumatismelor ochiului (anexelor).

Tumorile orbitei

In cavitatea orbitară se pot dezvolta numeroase neoformaţiuni kistice, vasculare, solide, etc. simptomul cardinal al tuturora fiind exoftalmia unilaterală care poate fi axială sau laterală, nereductibilă de cele mai multe ori, cu dezvoltarea lentă şi de tip neinflamator.

Unele sînt congenitale ca: meningocelul, chisturile seroase, dermoide, precum şi unele tumori vasculare, dar cele mai multe apar în cursul vieţii.

Chisturile pot fi parazitare, cum sînt chistul hidatic şi mai rar cisticercul.

Dintre tumorile vasculare menţionăm varicocelul orbitei, anevrismul arterio-venos şi angiomul.

Tumorile solide pot fi primitive cu punct de plecare fie din pereţii ososi, fie din conţinutul orbitar; aşa din ţesutul celular, muşchi, nervul optic, etc. secundare prin propagarea tumorei din vecinătate (sinusuri, craniu, faţă etc.) sau metastatice.

Tumorile chistice sînt greu de diagnosticat în cazul cînd nu sînt accesibile palpaţiei ,durerea e semnalată în cazurile de chist hidatic orbitar. Tumorile vasculare pot fi bănuite în cazul existenţei reductibilităţei parţiale sau totale a exoftalmiei şi prezenţei fenomenelor de puls şi tril.

Tumorile solide determină exoftalmie ireductibilă, radiografia arătînd dese ori în cazul tumorilor benigne o dilatare a pereților orbitari fără distrugere osoasă, iar în cele maligne o distrugere a osului.

Dintre tumorile solide primitive mai frecvente, menționăm: osteomul, fibromul, fibro-sarcomul și mai ales sarcomul, tumori cu punct de plecare osos sau din țesutul celular al orbitei nevroame sau glioame avînd ca origină nervul optic și tecile sale.

Dintre tumorile secundare întîlnim epiteliomul cu punct de plecare cutanat, glandular sau sinuzial, sarcomul propagat din vecinătate, limfadenomul și, prin propagarea metastică, carcinomul.

Din punct de vedere evolutiv se pot considera tumorilor orbitare 4 stadii: în primul stadiu tumoarea nu se traduce prin nici un simptom caracteristic ci numai vagi dureri peri-oculare, în al doilea stadiu apare în mod constant exoftalmia, în cel de al treilea tumoarea apărînd la suprafață poate fi palpată, iar în ultimul stadiu ea se întinde și invadează cavitățile vecine (fose nazale, sinusuri, cavitatea craniană).

Tratamentul tumorilor orbitare variază cu natura și extensiunea procesului tumoral. El poate fi operator și radioterapic. In cazul special al anevrismului arterio-venos se poate recurge la ligatura carotidei.

Tratamentul chirurgical consistă în extirparea tumorei prin orbitotomie. Calea de acces în orbită poate varia în raport cu sediul tumorei, de cele mai multe ori orbita fiind atacată prin partea externă. Se face o incizie curbă de-a lungul rebordului orbitar extern pînă la os, se explorează orbita cu degetul, tumoarea odată descoperită este desfăcută atent de țesuturile învecinate și extirpată. In cazul cînd tumoarea este mare și profund situată, accesul în orbită se face printr-o rezecție temporală a peretului osos extern (operația lui Kronlein), sau a peretelui superior pe cale endocraniană printr-un lambou frontal extradural. Extirparea unei tumori orbitare se poate face cu conservarea globului sau cu enuclarea lui, în cazul cînd procesul tumoral e întins, sau interesează totdeodată și globul, cum se întîmplă deseori în tumorile maligne. Mai multe încă, în unele cazuri de tumori maligne

difuze care infiltrează conținutul orbitrar se recurge la exenterația orbitei ridicîndu-se toate țesuturile orbitare pînă la os și închizîndu-se orbita prin sutura pleoapelor în cazul cînd acestea pot fi conservate.

Tratamentul radioterapic consistă în radioterapie și radiumterapie, unele tumori putînd fi influențate în bine, altele nu.

Credem mai recomandabil asociația tratamentului operator cu cel radioterapic adică extirparea tumorei și apoi radioterapie, indicațiunile și dozajul acesteia urmînd să fie stabilit de radiologi.

In cazul tumorilor prea întinse, inoperabile, radioterapia constituie singurul mijloc de tratament.

CLINICA AFECȚIUNILOR CONJUNCTIVALE

Cu toate că conjunctiva face parte din anexele globului, studiul patologiei ei trebuie făcut odată cu patologia globului, chiar la început, deoarece numeroase leziuni ale globului sînt secundare unei boli a conjunctivei.

PATOLOGIA CONJUNCTIVEI

Vom prezenta mai întîi cîteva noțiuni anatomice.

ANATOMIE

Conjunctiva e o membrană mucoasă ce căptușește pleoapele pe partea lor posterioară și partea anterioară a globului ocular pînă la limbul sclero corneean. Ea se răsfrînge pe glob puțin înaintea inserțiunilor scierale a drepților. In totalitate conjuctiva formează un sac deschis înainte prin deschizătura palpebrală, sacul conjunctival, cavitate care este virtuală, în stare normală fiind umectată de secrețiuni glandulare și de lacrimi.

Conjunctiva se împarte în trei porțiuni:

1) Conjunctiva palpebrală sau tarsală care căptușește pleoapele, e de culoare roză, subțire, transparentă și intim aderentă

de tars. Se poate vedea prin ea fibro-cartilagiul tarsal şi dungile paralele din el formate de glandele lui Meibonius.

2). Conjunctiva fundului de sac (fornicelui), corespunde îndoiturei ce face mucoasa ca să treacă de pe pleoapă pe glob. Fundul de sac conjunctival corespunde: sus şanţului orbito-palpebral superior, jos celui inferior şi lateral comisurei interne şi externe, înăuntru fiind şters prin proeminenţa caruncululi lacrimal. Conjunctiva fornicelui are cute transversale ce permit mişcarea liberă a globului.

Avem 2 fornice; superior şi inferior.

In partea externă a fornicelui superior se deschid canalele excretorii ale glandei lacrimale (6—10) canale).

3). Conjunctiva bulbară acoperă tendoanele muşchilor drepţi şi expansiunile tendinoase ale lor, apoi acoperă sclera şi se termină prin porţiunea ei corneană. La ea deosebim:

a). Conjunctiva scleralâ; subţire, transparentă, prin ea se vede culoarea albă a sclerei. E separată de scleră printr-un ţesut celular lax, care se continuă treptat cu spaţiul lui Tenon şi căruia se datoreşte mobilitatea conjunctivei bulbare pe scleră.

b). Conjunctiva corneană. Cînd conjunctiva bulbară ajunge la marginea corneei, ea se sudează de marginea acesteia la nivelul limbului sclero-cornean şi trimite pe cornee numai stratul său epitelial care se continuă cu epiteliul anterior al corneei.

In unghiul intern al ochiului sînt două formaţiuni ce ţin de conjunctivă.

1). Caroncula lacrimală, o proeminenţă mamelonată situată în unghiul intern al ochiului. Caruncula e formată din foliculi piloşi şi glande, fiind acoperită de un epiteliu.

2). Cuta semilunară e o îndoitură a conjuctivei bulbare, situată în unghiul intern al ochiului în afara caronculei lacrimale. Are forma curbă cu concavitatea în afară. Ea este rămăşiţa celei de a 3-a pleoapă a păsărilor.

Structura conjunctivei.

Conjunctiva prezintă două straturi: 1). Stratul profund, dermul sau corionul; 2). stratul superficial, epiteliul.

1). Dermul sau corionul e format şi el din două straturi:

a). superficial şi b). profund.

a). Stratul superficial sau adenoidian e foarte subțire, situat sub epiteliu e format din țesut conjunctiv, reticulat, cu infiltrație discretă de celule limfatice. Foliculi limfatici ce se găsesc la adulți și lipsesc complet la noul născut, sînt datoriți iritațiilor suferite de conjunctivă. La suprafață dermul are papile ce dau conjunctivei la examenul cu lupa un aspect catifelat, mai ales la nivelul tarsului și al fornicelor.

b). Stratul profund al dermului e mai gros, format din țesut conjunctiv fibros, dens. Fața lui profundă, liberă la nivelul fundului de sac și a globului, e aderentă de tars la nivelul porțiunei tarsiene, de aceea conjunctiva nu e mobilă pe tars după cum e în celelalte regiuni ale mucoasei.

Intre derm și stratul epitelial se află o membrană bazală hialină care se continuă cu lama elastică anterioară a corneei.

2). Stratul epitelial, pluristratificat, variază în diferitele regiuni; așa pe tars e compus din celule cilindrice la suprafață și celule late în profunzime, deasemeni în fundul de sac celulele superficiale sînt tot cilindrice iar cele profunde poliedrice, pe cînd pe conjonctiva bulbară epiteliul e pavimentos la suprafață și cu celule cilindrice în profunzime.

Glandele conjunctivale extrem de numeroase sînt de trei feluri: 1). acinotubuloase, glandele lui Krause, situate la nivelul fundului de sac superior și jumătăți externe a celui inferior.

2). glandele tubuloase ale lui Henle situate în conjunctiva fundului de sac și la marginea tarsurilor.

3). glandele utriculare a lui Manz, ovoide așezate în jurul limbului.

Vascularizația conjunctivei.

Arterele formează două teritorii avînd origini diferite: 1). Teritoriul palpebral, 2). Teritoriul ciliar.

1). Teritoriul arterial palpebral, e irigat de ramuri ce provin din arterele palpebrale, ramuri ce irigă conjunctiva tarsiană, aceea a fundului de sac și apoi mergînd radiar spre cornee irigă și partea cea mai mare din conjunctiva bulbară oprindu-se la 2—3 mm. de limbul sclero-corneean.

2). Teritoriul arterial ciliar, e irigat de ramuri ce își au originea în arterele ciliare anterioare, acestea provenind din mus-

culare. El se limitează la o porțiune a conjunctivei bulbare porțiune de 2—3 mm. în jurul limbului sclero corneean. Arterele musculare în număr de 4 (cîte una pentru fiecare din mușchii drepți), ajunse la nivelul inserției tendonului dau naștere arterelor ciliare anterioare. Aceste perforează sclera și se varsă în marele cerc arterial al irisului. Inainte de a perfora sclera ele dau cîte o ramură artera conjunctivală anterioară, care mergînd radiar spre cornee pe un plan mai profund irigă porțiunea conjunctivei bulbare din jurul limbului.

Vascularizația conjunctivei

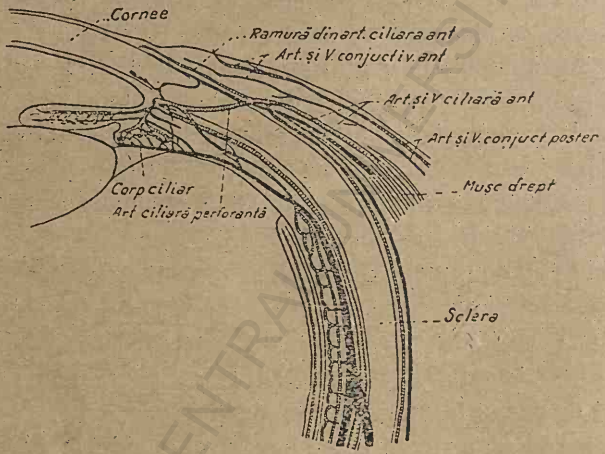

Fig. 29

Cu toate că există anastomoze între cele două teritorii arteriale descrise, ele arată totuși în stările patologice independență unul față de celălalt.

Teritoriul de origină palpebrală, zis teritoriul mare cuprinzînd conjunctivele tarsiene, fundurile de sac și cea mai mare parte a conjunctivei bulbare, cu excluderea zonei de 2—3 mm. din jurul limbului, se congestionează în procesele patologice din afara globului, de ex. din conjunctivă, din pleoape. Arterele hi-

peremiate se îngroaşe cu cît ne apropiem de fundurile de sac, au culoare roşie vie şi se deplasează odată cu deplasarea conjunctivei bulbare.

Micul teritoriu, zona pericheratică cuprinde o suprafaţă din conjunctiva bulbară de 2—3 mm. în jurul limbului, el se congestionează în afecţiunile endoculare (afecţiunile irisului corpului ciliar, etc.), explicaţiunea fiind că irigaţia acestui teritoriu comunică după cum am arătat cu irigaţia irisului. Hiperemia

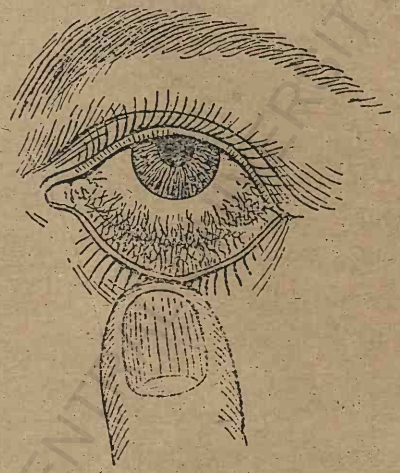

Injecţie conjunctivală,
Fig. 30

micului teritoriu apare ca un cerc roşu închis pe 2—3 mm. lăţime în jurul corneei, ea scade manifest sau dispare complet cu cît ne depărtăm de cornee.

Injecţiunea primului teritoriu poartă numele de injecţiune conjunctivală sau palpebrală, injecţiunea celuilalt se numeşte injecţiune pericheratică sau ciliară (fig. 30).

Venele. Acele ale conjuntivei bulbare, ale fundului de sac și ale conjunctivei palpebrale se varsă în venele pleoapelor ce merg în vena facială și temporala superficială, venele zonei pericheratice se varsă în venele ciliare anterioare, care perforează sclera, merg în venele musculare, și comunică ca și arterele cu venele irisului. Vom avea deci și la irigația venoasă aceleași două teritorii circulatorii ca și la cea arterială, și cu aceleași consecințe patologice.

Limfaticele formează o rețea superficială și una profundă. Limfaticele jumătății externe a conjunctivei merg în ganglioni preauriculari și parotidieni, limfaticele jumătății interne merg în ganglioni submaxilari.

Inervația conjunctivei.

Nervii care dau sensibilitatea conjunctivei provin pentru partea ei internă din nazalul extern, pentru partea externă din lacrimal, iar pentru zona pericheratică din nervii ciliari; toți așa dar din trigemen (per. V-a). Ei se termină după ce-și pierd mielina în stratul superficial a dermului prin corpusculii lui Krause sau între celulele epiteliale prin terminațiuni libere.

Aspectul conjunctivei normale

Conjunctiva normală se prezintă ca o membrană subțire, rozee, transparentă, permițînd vizibilitatea părților ce acoperă (scleră, tars), lucioasă, umectată de secreția lacrimală și a glandelor ei.

ROLUL CONJUNCTIVEI

Conjunctiva leagă pleoapele de glob și prin secrețiunea numeroaselor ei glande asigură lubefracțiunea suprafeței globului, împreună cu lacrimile și prin această menține transparența corneei.

SCHEMA AFECȚIUNILOR CONJUNCTIVALE

I. Inflamații (Conjunctivite).	Catarale	Acute	Epidemice, cu bacilul Weeks, pneumococice, cu bacilul Pfeifer, stafilococice, streptococice, amicrobiene, cu agenți nederminați, alergice, etc.
		Cronice	cu diplobacilul Morax-Axenfeld.
	Purulente	Gonococice	a noului născut a adultului
		Negonococice	cu incluziuni a noului născut, diverse conjunctivite purulente la noul născut și adult.
	Pseudomembranoase	Difterice (Löffler)	
		Nedifterice	cu streptococ sau alți agenți microbieni
	Nodulare	Acute	epidemică Béal, de piscină
		Cronice	Granuloasă (trahom). foliculară, primăvăratecă.
	Eruptive	Acute	în rugeolă, variolă, tifos exantematic
		Cronice	Flictenulară (exematoasă, scrofuloasă), a acneei rozacee
II. Tumori	Ulcero-vegetante		Tuberculoasă, Sifilitică (în toate perioadele), Sporotrichozică, a lui Parinaud etc.
	Benigne		Chisturi (dermoide, glandulare, limfatice, cu entozoari), Angioame. Lipoame, Papiloame, Polipi, Granuloame, Limfoame, Plasmoame, Osteoame.
	Maligne		Epitelioame, Sarcoame
III. Leziuni traumatice	Iritații	Mecanice	Frecături
		Fizice	Raze X, Radium, diferite radiații, Electrice, etc.
		Chimice	Atropină, Ezerină, Nitrat de argint, Culori de anilină, Farduri, Polen, etc.
	Contuzii Plăgi Arsuri Corpi străini		
IV. Leziuni diverse degenerative	Pterigion Pinguecula Xerozis		

INFLAMAȚIUNILE CONJUNCTIVEI (CONJUNCTIVITELE)

Conjunctivitele sînt inflamațiunile mucoasei conjunctivale, ele sînt unele din cele mai frecvente manifestațiuni patologice ale ochiului, cele mai multe contagioase, unele epidemice. Intîlnim numeroase și variate feluri de conjunctivite; de la ușoare inflamațiuni cu o simptomatologie foarte redusă și fără nici o gravitate, pînă la inflamațiuni conjunctivale de o gravitate extremă prin consecințele lor care pot fi producerea rapidă a orbirei. Conjuctivitele sînt boalele oculare cele mai frecvente ale copiilor.

Simptomele cardinale ale unei conjunctivite sînt:

1). Hiperemia conjunctivei care e de tip palpebral (injecția conjunctivală) și ale cărei caractere le-am arătat la vascularizația conjunctivei. Ea poate fi de diferite grade, de la o ușoară roșeață a conjunctivei palpebrale și prezența cîtorva vase ușor dilatate spre fundurile de sac, pînă la o congestie puternică a întregei conjunctive, care apare roșie închis mascînd complet țesuturile ce acoperă (scleră, tars) totuși oricît de puternică ar fi hiperemia conjunctivei, zona pericheratică e mai mult sau mai puțin respectată.

2). Secreția, e variabilă cu agentul patogen și virulența lui. Ea poate fi mucoasă, mucopurulentă, purulentă, fibrinoasă (false membrane). Ea poate fi minimă, constituită dintr-un mic flocon ce se găsește în fundul de sac, în special în unghiul intern al ochiului sau determină mici cruste ce aglutinează cili, precum poate fi abundentă, lipind pleoapele bolnavului, curgînd incontinuu pe față și refăcîndu-se rapid, imediat ce o ridicăm. In cazul cînd secreținea e minimă, constatarea ei se poate face numai dimineața după deșteptarea bolnavului deoarece în timpul zilei ea este spălată de lacrimi. Agentul microbian în cauză se găsește deseori în secreție, examenul bacteriologic al secreției fiind absolut necesar pentru diagnosticul etiologic al conjunctivei.

Hiperemia și secreția sînt simptome generale ale conjunctivitelor. Deasemeni tot ca simptom general, acesta negativ, trebuie menționat faptul că vederea este intactă într-o conjunctivită (cît timp nu sînt complicații corneene).

In unele conjunctivite putem întîlni şi alte manifestaţiuni patologice aşa: false membrane, noduli, ulceraţiuni, edemul conjunctivei bulbare (chemozis), flictene, adenopaţii etc.

Simptomele subiective sînt în general minime: usturime, senzaţie de arsură, de corp străin, înglodeală, înţepături. Dureri propriu zise nu întîlnim. Acuitatea vizuală după cum am arătat e intactă.

Etiologie. Conjunctivitele cele mai multe sînt de natură infecţioasă, unele datorite unor agenţi cunoscuţi, altele unor agenţi nedeterminaţi încă. Dintre agenţii cunoscuţi menţionăm a). microbi cunoscuţi din patologia generală: streptococul, pneumococul, gonococul, bacilul Löffler, bacilul Pfeiffer, etc.

b). microbi specifici ochiului; bacilul lui Weeks, diplobacilul Morax-Axenfeld.

Dintre conjuctivitele cu agenţi necunoscuţi menţionăm: unele virotice trachomul, conjunctivitele foliculare, conjunctivita de piscină, diferite conjuctivite catarale în care nu se pot pune în evidenţă microbi.

Contaminarea conjunctivei poate fi 1). Exogenă: infecţia provenind de la un alt bolnav, e adusă prin mînă, prosop, pernă, batistă murdară de secreţiune, apă de spălat murdară; infecţiunea poate proveni şi de la acelaşi individ (autoinfecţie), secreţiunea infectantă provenind din gură, rinofaringe, organe genitale. Autoinfecţiunea din rinofaringe se poate transmite prin căile lacrimale, din gură pe mîinile murdare de salivă, iar din organele genitale prin mîna murdară de secreţie. 2). Endogenă: microbii sînt aduşi în conjunctivă de la alte organe bolnave prin torentul circulator; acesta ar fi cazul sifilisului, tuberculozei, uneori a gonococului, stafilococului etc.

In fundul de sac conjunctival sînt condiţiuni din cele mai prielnice pentru înmulţirea microbilor: umiditate, căldură, aer etc.

Pe conjunctivă se întîlnesc în stare normală microbi saprofiţi şi anume: un pseudo-difteric (bacilul xerozis) şi un micrococ în cazuri excepţionale ei îşi pot exalta virulenţa si produce o conjunctivită.

Ca agenți favorizanți pentru producerea unei conjunctivite menționăm diferite iritațiuni mecanice, fizice sau chimice; fumul, praful, corpi străini conjunctivali etc.

Unele conjunctivite pot lua un caracter epidemic, citãm, conjunctivita cu bacilul lui Weeks, cu Pfeifer, conjunctivita Bèal.

Mai sînt conjunctivite de natură alergică și unii autori grupează tot între conjuctivite leziuni de tipul inflamator datorite unor agenți, chimici, mecanici, produse vegetale sau animale. (Vezi traumatismele conjunctivei, iritațiuni).

Anatomia patologică: Vasele conjunctivei apar dilatate, pline de sînge, dermul e infiltrat difuz sau nodular cu elemente variabile în raport cu conjunctivita, exudat la suprafața mucoasei.

Diagnosticul diferențial, de mare importanță pentru terapeutică și prognostic, se face cu iridociclita și glaucomul acut, ambele afecțiuni end-oculare ce se prezintă cu conjunctiva hiperemiată, dar cercetînd mai deaproape această injecțiune constatăm că ea e pericheratică și nu conjunctivală ca în conjunctivită. Deasemeni se mai deosebesc prin faptul că secreția lipsește și vederea e totdeauna scăzută în irido-ciclită și glaucom, pe cînd în conjunctivită ea e intactă și există secreție.

Prognosticul conjunctivitelor e foarte diferit, unele foarte ușoare se vindecă spontan în 2—3 zile fără a lăsa nici urmă, altele foarte grave prin complicațiunile lor, ulcerații și distrugerea corneei determină leziuni definitive, ce merg pînă la cecitate. Cel mai mare număr de orbi recunosc drept cauză conjunctivita blenoragică. In conjunctivitele grave avem de obicei edem palpebral, chemosis, adenopatie.

Complicațiuni. Cele mai importante sînt complicațiunile corneene (keratite) de diferite grade mergînd pînă la ulcerația totală a corneei. Intre complicațiile mai ușoare menționăm inflamația marginei ciliare (blefarita).

Evoluția. Intîlnim conjunctivite acute cu manifestări inflamatorii intense și evoluție rapidă, conjunctivite subacute și cronice din care unele durează ani, uneori chiar toată viața, cum e trachomul.

Tratamentul. Ochiul trebuie menţinut pe cît se poate deschis, pentru ca secreţia să nu stagneze ci să fie eliminată prin lacrimi. Deaceia nici odată nu trebuie pus bandaj, care favorizează mărirea secreţiei, stagnarea ei, şi deci complicaţiile corneene.

Secreţia cînd e mai pronunţată, trebuie îndepărtată prin spălături aie fundurilor de sac conjunctivale, spălături repetate în raport cu abundenţa secreţiei, recurgîndu-se la antiseptice slabe ca oxicianura de Mercur 1/6000—1/8000 sau o soluţiune boricată (acid-boric 8 gr., apă distilată 200 gr. Spălătura se face muind vată în soluţia medicamentoasă şi storcînd-o deasupra ochiului ţinut deschis, care execută mişcări în toate direcţiile, sau turnînd soluţiunea dintr-un ceainic. In timpul spălăturii bolnavul trebuie să ţină capul aplecat pe spate. In alte conjunctivite se recurge la instilaţiuni (picături) cu sulfat de zinc 1%, protargol 1%, argirol 5—10%, soluţii de sulfamide 5-10—20% etc. iar în conjunctivite mai intense cu nitrat de argint 1—2% care constituie medicamentul de elecţie al conjunctivitelor. Instilaţiunile cu nitrat de argint se fac printr-o tehnică specială. Nitratul nu trebuie să vie în contact cu corneea : pentru aceasta recurgem la răsturnarea pleoapelor. Pleoapa superioară răsturnată se menţine cu policele sau indexul stîng, iar cu cel drept se răstoarnă pleoapa inferioară. Ambele fiind răsturnate se apropie pînă vin în contact, acoperind astfel toată corneea. Ajutorul pune 2—3 picături din soluţia nitrat de argint pe conjunctivele tarsiene, apoi imediat spală cu ser fiziologic sau apă sterilizată. Instilaţiunile se fac întotdeauna după îndepărtarea secreţiei prin spălături. In unele conjunctivite se recurge la sulfamide per os sau în instilaţiuni şi penicilină în instilaţiuni sau intramuscular.

Profilaxia. Conjunctivitele fiind boale contagioase putînd da naştere şi la epidemii,, cer măsuri de profilaxie. Măsurile de profilaxie individuală urmăresc ca secreţia infectată să nu ajungă la ochiul sănătos, pentru aceasta fiind necesare măsurile igienice elementare; curăţenie, spălatul mîinilor, prosop, pernă, batistă individuală. In aglomeraţiuni (şcoală, cazarmă, fabrică, internat, creşe etc.) se vor lua măsuri speciale în raport cu felul conjunctivitelor ce s-au semnalat. Trahomul, boală gravă

și cu evoluțiunea lungă necesită o profilaxie specială pe care o vom arăta la capitolul respectiv.

Clasificație. O clasificație rațională a conjunctivitelor ar trebui făcută pe o bază etiologică, ceea ce nu e posibil astăzi, nefiind cunoscuți încă toți agenții patogeni ce le produc. De aceea pentru ca clasificarea să poată cuprinde toate conjunctivitele vom adopta o bază clinică și anatomo-patologică, considerînd caracterul secreției și leziunile lor cele mai expresve. (a se vedea tabloul cu clasificația).

CONJUNCTIVITELE CATARALE

Conjunctivitele catarale au drept caractere 1) secreție redusă, mai rar abundentă, mucoasă sau mucopurulentă. 2) fenomene reacționale reduse. 3) prognostic benign. Ele pot fi: acute, subacute și cronice.

Conjunctivitele catarale sînt produse de microbi, unii patogeni și pentru alte părți ale organismului, alții patogeni numai pentru ochi, în secreție putîndu-se pune în evidență microbul. Sînt și conjunctivite catarale în care nu se poate pune în evidență nici un agent, probabil fiind vorba de agenți încă necunoscuți.

Unele din acestea recunosc natura alergică, altele pot fi datorite unor agenți fizici, chimici sau biologici. Acestea au fost considerate în cadrul iritațiunilor (traumatisme).

Vom descrie cîteva conjunctivite de tip cataral, care se întîlnesc deobicei în practică.

CONJUNCTIVITA CATARALĂ ACUTĂ EPIDEMICA CU BACILUL WEEKS

Este conjunctivita care produce de regulă epidemiile din aglomerațiuni (cazărmi, internate, școli, orfelinate, creșe, penitenciare, fabrici, ateliere, etc.). Odată declarată, întinderea ei se face rapid atingînd în scurt timp un mare număr de indivizi. E frecventă mai ales la copii.

Etiologia. Boala e produsă de un bacil subțire, fin, mai colorat la capete. Gram negativ, ce se cultivă numai pe medii cu sînge sau ascită. El se găsește în secreție în mare număr, în grămezi intra și extra-celulare.

Simptome și evoluție. Conjunctivita debutează cu mîncărime, înglodeală, usturime. Apare congestia conjunctivelor, putînd fi destul de intensă, apoi secreția mucoasă destul de abundentă ce devine în zilele următoare muco-purulentă. Pleoapele prezintă un edem moale și uneori există și chemosis moderat. Ambii ochi sînt prinși simultan sau la un scurt interval (1—2 zile). Boala se intensifică rapid și durează circa o lună, după care urmează vindecarea fără urmări. Complicațiunile sînt rare și cu evoluție favorabilă.

Tratament. Spălături abundente cu soluțiune de oxicianur de mercur 1/6000 și instilații de nitrat de argint 1%, după technica arătată.

Conjunctivita stafilococică poate fi produsă prin transportul pe conjunctivă de secreție infectantă provenind de la o altă conjunctivită sau vreun focar supurativ cu stafilococi, care poate fi în vecinătate de ex. de la un urcior. blefarită etc. sau din altă parte a organismului. Stafilococul poate ajunge și pe cale hematogenă de la un focar îndepărtat, cum ar fi un abces sau o osteomielită.

Conjunctivita stafilococică se prezintă ca o conjunctivită catarală acută sau subacută, de intensitate medie, cu secreție moderată în care găsim stafilococul. Ea nu dă complicațiuni corneene. durează 2—3 săptămîni, și se vindecă fără urme. Tratamentul consistă în spălături cu oxicianur de mercur, instilații de protargol și în formele mai intense nitrat de argint și sulfamide în instilații.

Conjunctivita pneumococică se prezintă ca o conjunctivită catarală acută, întîlnindu-se mai frecvent la copii, uneori cu caracter epidemic și în urma pneumoniilor. Secreția destul de abundentă e muco-purulentă iar edemul pleoapelor moderat e limitat de regulă la marginea lor. Boala se vindecă fără complicațiuni după 8—10 zile. Tratamentul același ca la conjunctivita stafilococică.

Conjunctivita streptococică se întîlneşte mai des la copii mici, e mai ales unilaterală uneori infecţiunea venind din căile lacrimale. Se prezintă ca o conjunctivită catarală acută, în unele cazuri putînd lua forma pseudo-membranoasă. In forma ei catarală nu ocazionează complicaţii corneene, în forma pseudo-membranoasă prognosticul e serios putînd produce ulceraţii ale corneei şi ameninţa viaţa copilului prin streptococie.

Tratamentul e cel indicat la conjunctivita stafilococică, în special sulfamido-terapia, recurgîndu-se mai ales la instilaţii de sulfamide roşii, în formele grave şi sulfamide per os precum şi penicilină.

Conjunctivita cu Pfeifer se prezintă ca o conjunctivită catarală acută mai ales la copii, uneori epidemică, avînd o simptomatologie redusă. Se vindecă în cîteva zile fără complicaţiuni, tratamentul fiind cel obişnuit al conjunctivitelor catarale. Conjunctivitele zise amicrobiene, îmbrăţişează uneori forma catarală. In secreţie nu se poate pune în evidenţă nici un microb dar prin toate caracterele lor se prezintă ca infecţii conjunctivale, în cauză fiind probabil agenţi microbieni ce nu pot fi încă determinaţi. Evoluiază acut sau subacut, avînd simptomatologia comună formelor catarale şi nu dau complicaţiuni. Tratamentul e cel indicat la celelalte conjunctivite catarale.

CONJUNCTIVITA CU DIPLOBACILUL MORAX-AXENFELD.

Este tipul conjunctivitei subacute şi cronice, se caracterizează printr-o secreţie foarte redusă care se adună în unghiurile ochiului şi fundul de sac inferior sub forma de flocoane şi aglutinează uşor cilii dimineaţa. Bolnavul acuză usturimi, prurit, înglodeală şi uşoară lăcrămare. Conjunctiva prezintă o uşoară hiperemie, mai pronunţată spre comisurile palpebrale, aspect care face ca această conjunctivită să fie numită şi conjunctivita unghiulară. Boala durează timp îndelungat, chiar ani şi evoluiază cu faze de atenuare şi intensificare a simptomelor fără a lua nici odată un aspect acut şi fără a fi însoţită de fenomene reacţionale. Complicaţiunile sînt rare, putîndu-se produce uneori un ulcer cornean, superficial, marginal, care se vindecă fără urmări serioase. Diag-

nosticul se face prin cronicitatea bolii, simpomatologia redusă și examenul secreției conjunctivale în care se găsește agentul patogen, diplobacilul Morax-Axenfeld. Microbul se prezintă sub forma unui diplobacil asemănător pneumo-bacilului lui Friedländer. El nu are capsulă și e Gram negativ, cultivîndu-se pe ser coagulat și geloză-ascită. Tratamentul consistă în instilațiuni de sulfat de zinc 1—2%. Instilațiunile trebuiesc făcute de două ori pe zi și continuate cîteva zile după vindecare. Sulfatul de zinc are o acțiune manifestă asupra acestei conjunctivite care e puțin influențată de celelalte tratamente ale conjunctivitelor.

CONJUNCTIVITELE PURULENTE

Sînt conjunctivite acute caracterizate prin secreție purulentă, fenomene reacționale intense (edem palpebral, chemosis) și complicațiuni corneene serioase. Tipul reprezentativ este conjunctivita blenoragică, numită și oftalmie purulentă.

CONJUNCTIVITA BLENORAGICA

Această boală, produsă de gonococul Neisser, e acută avînd toate caractele conjunctivitelor purulente. Destul de frecventă, ea era responsabilă de cele mai multe cazuri de orbire pînă la apariția sulfamidelor și a penicilinei.

Deosebim 2 feluri de conjunctivite blenoragice : 1) Exogenă, produsă prin ajungerea puroiului blenoragic pe conjunctivă, ea se întîlnește la noul născut și la adult și este cea mai importantă, frecventă și gravă. 2) Endogenă, sau metastatică, produsă prin ajungerea gonococilor în conjunctivă pe cale sanguină de la un focar morbid din organism (uretră, vagin) și care se întîlnește numai la adulți.

CONJUNCTIVITA BLENORAGICA EXOGENĂ

Clinicește se descriu două forme a acestei conjunctivite : a noului născut și a adultului.

1) Conjunctivita blenoragică a noului născut.

E mult mai frecventă decît a adultului, 30% din numărul orbilor ce populează azilele recunosc drept cauză această boală.

Etiologie şi patogenie. Infecţiunea, de origină maternă aproape întotdeauna, se face prin inocularea gonococului pe conjunctivă. Ea se poate face înainte de naştere, gonococii din vagin pătrunzînd în uter prin ruperea prematură a membranelor sau, cum se întîmplă cel mai des, în timpul naşterii, cînd capul copilului trece prin vaginul infectat de gonococi, ochii mînjindu-se de secreţie.

Infecţiunea se poate face şi după naştere, prin mînă, prosop, tampoane, rufe murdărie de secreţie blenoragică, provenind de la mamă sau dintr-o altă sursă.

Infecţiunea e de regulă bilaterală, în ultimul caz putînd fi şi unilaterală.

Incubaţia e scurtă. 2—3 zile, maximum 5 şi cu cît e mai scurtă boala e mai gravă. Stabilirea incubaţiei e foarte importantă pentru diagnostic, deoarece toate conjunctivitele purulente post-partum neblenoragice au incubaţie mult mai lungă (8—10 zile).

Simptome şi evoluţie. Se disting 3 perioade:

1) perioada de infiltraţie,

2) perioada de pioree,

3) perioada de blenoree cronică.

1) Perioada de infiltraţie, începe la 2—3 zile după naştere şi durează alte 2—3 zile. Primul simptom morbid este edemul palpebral. Pleoapele copilului apar tumefiate, tumefacţie ce se accentuiază zilnic. Conjunctiva se prezintă hiperemiată şi uşor chemotică, iar secreţia, care în prima zi e seroasă devine curînd serosanghinolentă, seropurulentă apoi franc purulentă.

2) Perioada de pioree în care simptomele de mai sus se accentuează zilnic, durează 10—15 zile. Ea este, caracterizată printr-o scurgere abundentă şi continuă a unui puroi galben verde care păteză rufa şi în care gonococii se găsesc în mare număr, mai ales intracelular.

In această perioadă, conjunctiva este puternic hiperemiată, îngroşată, chemosisul foarte accentuat formînd un burelet în jurul corneei care apare înfundată în el. Edemul palpebral ia carac-

terul edemului inflamator, edem dur, tegumentele palpebrale apărînd întinse, lucioase, roşii, calde, iar tumefacţia palpebrală poate fi aşa de mare încît pleoapele să nu mai poată fi deschise. In acest caz deschiderea lor trebuie făcută prudent şi încet cu ridicătorul pleoapei şi cu atenţiune ca puroiul ce se află sub presiune îndărătul lor să nu ţîşnească în ochiul examinatorului. Spre finele perioadei de pioree, edemul palpebral scade, deasemeni şi abundenţa secreţiei, care din purulentă devine muco-purulentă.

3) Perioada de blenoree cronică durează în jurul a 3 săptămîni. Fenomenele reacţionale se atenuiază manifest, aşa edemul palpebral îşi pierde duritatea, scade şi ochiul se poate deschide, chemosisul se reduce şi dispare iar secreţiunea împuţinîndu-se tot mai mult ia un aspect cataral. Gonococii pot dispărea din secreţie sau persista în număr foarte redus şi extracelular. Conjunctiva pleoapelor apare hiperemiată, îngroşată cu numeroase cute, care îi dau un aspect catifelat.

Vindecarea completă a boalei se produce după 6 săptămîni de la debut fără a lăsa urme pe conjunctivă. Conjunctivita blenoragică nu produce cicatrice conjuctivale.

Complicaţii. Cele mai importante şi mai grave complicaţiuni sînt complicaţiunile corneene. In peioada de pioree cornea se prinde de regulă în porţiunea unde chemosisul e mai pronunţat. Corneea se turbură prin edem urmînd apoi infiltraţiunea care îi dă o culoare gri-albicioasă-galbuie. (Keratita blenoragică). Zona corneană infiltrată se necrozează şi se elimină lăsînd o pierdere de substanţă. ulcerul cornean.

Ulcerul cornean blenoragic este un ulcer murdar, infiltrat. ce se întinde şi în suprafaţă, distrugînd întreaga cornee şi în profunzime, perforînd-o. In cazul perforaţiunei irisul herniază prin ea, iar infecţiunea se poate propaga în interiorul globului producînd supuraţiunea întregului glob (panoftalmia). Reparaţiunea ulceraţiei corneene se face printr-o cicatrice groasă, opacă, care înlocuieşte cornea transparentă (albeaţă sau leucom), alte ori cînd ulcerul a fost perforat cornea poate fi şi deformată, ectatică, pe lingă opacă (stafilom). Iată deci cum se ajunge la pierderea definitivă a vederei prin opacifierea corneei sau supuraţiunea globului.

Anatomie patologică. Epiteliul apare necrozat, acoperit și străbătut de mase de polinucleare și gonococi. Dermul e infiltrat cu polinucleare și prezintă o intensă vazodilatație. În spre finele boalei infiltrația dermică este limfocitară iar epiteliul se regenerează.

Diagnosticul de probabilitate se face pe baza scurtimei incubației, prezența fenomenelor reacționale intense, abundeței și purulenței secrețiunei și apariția complicațiunilor corneene. Diagnosticul de certitudine se face prin constatarea gonococului în secreție.

Conjunctivita blenoragică a noilor născuți se poate confunda cu alte conjunctivite purulente post-portum neblenoragice. Incubația acestora din urmă e lungă (8—10 zile), fenomenele reacționale lipsesc și cornea nu-i atacată.

Tratamentul. Tratamentul consistă în spălături abundente, repetate, ale sacului conjunctival cu o soluție de hipermanganat de potasiu 1—4000. Spălăturile se vor face de mai multe ori pe zi, în raport cu abundența secreției, așa că ochiul să fie întotdeauna curat. Aplicarea unui bandaj, sau chiar de comprese ce ar reține secreținea pe cornee este dăunătoare. Se vor practica instilații cu nitrat de argint 1—2% după intensitatea boalei, în perioada de blenoree cronică înlocuim aceasta cu instilațiuni de sulfat de zinc 1%, argirol 5% sau protargol 2%. Baza tratamentului o formează astăzi administrarea de sulfamide prin care se obțin rezultate impresionante. Se administrează copilului nounăscut timp de 3 zile cîte 0,50 ctg. sulfamidă albă pe zi, (Eleudron, Cibazol, Sulfatiazol, etc.), în patru prize. In cazurile foarte grave precum și la acele la care constatăm o sulfamido-rezistență, recurgem la penicilină, injectîndu-se 100.000 unități pentru 24 de ore, injecțiunile urmînd la 3 ore interval, timp de 3—4 zile. Se poate instila penicilină, soluție 10.000 U. pe ctmc., cîte 1—2 picături la 1/3 sau 1/2 oră timp de 10—12 ore. Rezultatele obținute prin penicilină sînt din cele mai bune.

Ca terapeutică generală, în lipsa sulfamidelor și penicilinei se vor practica la 2 zile cîte o injecțiune de 2 ctm. lapte sterilizat. Incercările de seroterapie antigonococică nu au dat rezultate

iar vaccinoterapia nu e indicată considerînd rapida evoluţie a leziunilor corneene. De regulă unilaterală, ea poate trece însă şi la celălalt ochi. Contaminarea conjunctivei se face mai ales prin auto-infecţie, secreţiunea fiind adusă pe conjunctivă de cele mai multe ori cu mîna după urinare. La tinerele fete suferind de vulvo-vaginită întîlnim uneori transmisiunea infecţiunei pe conjunctivă. Mai rar poate fi hetero-infecţie, gonococul provenind din altă sursă, adus prin prosop, pernă, batistă, etc. E de menţionat cazul medicilor cărora le-a sărit în ochi puroiul blenoragic de la bolnavi.

Simptomele sînt aceleaşi ca la noul născut însă mai accentuate iar incubaţia e mai scurtă. Edemul palpebral e foare pronunţat, de aspect inflamator, frecvent pleoapele neputîndu-se deschide. Secreţiunea purulentă foarte abundentă curge pe faţă. Complicaţiunile corneene sînt mai precoce, mai frecvente şi mai grave, cornea putînd fi distrusă în 2—3 zile. Se constată şi prezenţa unei adenopatii preauriculare şi submaxilare dureroase. Intreaga evoluţiune a boalei este accelerată. Rezultă de aci că prognosticul e mai grav ca la noul născut.

Profilaxia priveşte mama şi copilul. Privitor la mamă se recomandă tratamentul blenoragiei genitale înainte de naştere. Profilaxia la copil se face instilînd imediat după naştere în fundul de sac conjunctival 2—3 picături din soluţiune de nitrat de argint 1%, după ce în prealabil s-au curăţat de secreţiuni pleoapele copilului cu un tampon îmbibat de soluţiune hipermanganat de potasiu. Acest procedeu profilactic, metoda Crédé face ca apariţia boalei să fie evitată. In lipsa nitratului de argint se poate instila soluţiune de protargol 2% care însă nu are valoarea nitratului de argint.

2) Conjunctivita blenoragică a adultului.

In raport cu origina infecţiunei avem forma exogenă şi forma endogenă, cea mai importantă fiind prima.

Conjunctivita blenoragică a adultului prin infecţie exogenă e mult mai rară ca a noului născut dar mai gravă.

Diagnosticul bazat pe intensitatea fenomenelor reacţionale, abundenţa şi purulenţa secreţiei devine cert prin constatarea go-

nococului în secreție. El se poate face cu alte conjunctivite acute însoțite de edem palpebral și secreție purulentă. Așa unele conjunctivite care de regulă sînt de tip catarral cum ar fi conjunctivita cu Weeks și altele, pot fi rare ori atît de intense încît să simuleze blenoragia.

La finele perioadei de blenoree cronică cînd conjunctivele tarsiene apar îngroșate, cutate, de aspect catifelat, confuzia se poate face cu trachomul forma papilară. Diagnosticul se face pe baza comemorativelor și caracterului complicațiunilor corneene care e diferit în fiecare din aceste boli.

Tratamentul local și general e același ca la noul născut, recurgîndu-se însă în cel general la dosele corespunzătoare. Așa sulfamidele se prescriu în doză de 6 grame pe zi, tot 3 zile, iar penicilina 200.000 unități pe zi sau mai mult după gravitate. Rezultatele sînt deasemeni din cele mai bune. La adult injecțiunile cu lapte se fac la 2 zile cîte 10 ctmc., în număr de 3 sau 4.

Profilaxia consistă în prevenirea blenoragicilor de pericolul infecțiunii ochilor, ei trebuind să păstreze regulele elementare de higienă. Odată ce un ochi s-a îmbolnăvit apărăm pe celălalt acoperindu-l cu un opercul de celuloid de forma unui geam de ceasornic pe care îl menținem prin bande adezive. Operculul, în afară că apără ochiul, ne permite ca prin transparența lui să controlăm zilnic dacă el se menține sănătos.

Conjunctivita blenoragică endogenă. E rară constituind o localizare a gonococului venit de la un focar infecțios (prostată, uretră, salpinge) focar de regulă cronic, patogenia fiind aceeași cu a artritelor gonococice. Această conjunctivită se prezintă ca o conjunctivită catarală ușoară, durează 2—3 săptămîni și se vindecă fără complicațiuni. Ea e întotdeauna bilaterală. In secreție, care e redusă nu se găsesc gonococi. Diagnosticul se face prin constatarea focarului gonococic genital la un bolnav cu conjunctivită bilaterală de tip catarral și în a cărei secreție conjunctivală nu se poate pune în evidență nici un agent microbian. Tratamentul e acel al conjunctivitelor catarale și al focarului infecțios.

CONJUNCTIVITELE PURULENTE NEGONOCOCICE ALE NOILOR NĂSCUȚI

Aceste conjunctivite sînt frecvente, sursa de infecțiune fiind organele genitale ale mamei. Incubația lor e mai lungă de cît în cazul gonococului (8—10 zile). Pleoapele sînt ușor edematiate, secreția purulentă care e destul de abundentă, nu are aspectul caracteristic al celei blenoragice, nu conține gonococi ci agenți microbieni diferiți (stafilococi, pseudodifterici, coli, etc.) iar în unele cazuri nu se poate pune în evidență nici un agent. Așa este cazul conjunctivitelor neonatorum cu incluziuni epiteliale caracterizate prin prezența de incluziuni celulare, corpusculare, similare cu cele din trahom (corpusculi Prowaczek), considerate de unii autori ca paraziți ce reprezintă agentul morbid. Conjuctivitele purulente negonococice ale noilor născuți sînt de regulă bilaterale, nu dau complicațiuni corneene și se vindecă în 1—2 luni. Tratamentul local este cel indicat la conjunctivita blenoragică și, dacă e necesar, vom recomanda și sulfamide.

CONJUNCTIVITELE PSEUDOMEMBRANOASE

Cea mai caracteristică dintre conjunctivitele ce se însoțesc de false membrane, este conjunctivita produsă de bacilul Löffler, conjunctivita difterică. Mai există și alte infecțiuni conjunctivale în care se produc false membrane, cum e conjunctivita streptococică și rare ori cea pneumococică și chiar gonococică.

CONJUNCTIVITA DIFTERICĂ

Infecția conjunctivală datorită bacilului Löffler e rară; înainte de seroterapia antidifterică era destul de frecventă. Poate coexista sau nu cu alte localizări difterice (laringiene, nazale, cutanate). Infecțiunea se face de obicei prin ajungerea salivei sau secrețiilor din laringe de la un difteric pe conjunctivă, așa fiind cazul medicilor infectați prin proiectarea pe conjunctivă a salivei în timpul examenului unui bolnav de difterie.

Simptome și evoluție. Bolnavul, mai des un copil, prezintă manifestațiile generale ale difteriei: febră mare și turburările toxice obicinuite. Ocular, simptomele variază după stadiul evolutiv. In perioada de infiltrație pleoapele sînt puternic edematiate, dure, roșii — violacee, calde, tipul edemului inflamator. Conjunctiva e congestionată și edematiată în porțiunea ei bulbară (chemosis). Cea tarsiană e acoperită de false membrane albe, cenușii, groase, aderente, pe care, încercînd să le ridicăm, suprafața sîngerează și care se refac foarte repede. Ganglionii preauriculari sînt hipertrofiați și dureroși. După cîteva zile apare o secreție purulentă abundentă, cenușie, marcînd perioada de pioree care durează 10—15 zile.

Ultima perioadă e aceea de cicatrizare în care falsele membrane ce s-au eliminat, sînt înlocuite prin cicatrice întinse, cari suprimă fundurile de sac și reunesc pleoapele cu globul (sinblefaron). Există și forme clinice ușoare, în care falsele membrane nu sînt puternic aderente și toate simptomele, mai reduse une ori, prezentîndu-se ca la o conjunctivită catarală.

Complicațiunile sînt locale și generale, ele fiind grave. Complicațiunea locală interesează corneea, producîndu-se o cheratită difterică ulceroasă. Ulcerul difteric e un ulcer progresiv, destructiv, corneea putîndu-se elimina în întregime. Reparațiunea ulcerației se face prin țesut cicatricial opac, gros, determinînd astfel cecitatea. Complicațiunile generale sînt aceleași cu cele întîlnite în urma anginei difterice (miocardita, paralizii difterice, nefrita, etc.)

Leziunile anatomo-patologice consistă în prezența unui exudat fibrinos la suprafața mucoasei, cu bacili difterici și alți microbi asociați. Epiteliul și stratul superficial al dermului e necrozat, stratele profunde prezentînd o bogată infiltrațiune leucocitară.

Diagnosticul diferențial, bazat pe prezența falsei membrane aderente și fenomenele generale, e confirmat prin examenul bacteriologic al frotiului, și mai ales prin culturi pe ser Löffler și inoculări. El se face cu celelalte conjunctivite ce pot produce pseudomembrane ca, conjunctivita streptococică cu false membrane, care poate prezenta simptomele generale ale difteriei împreună cu aceeași simptomatologie oculară. Această con-

junctivită întîlnită la copii e gravă și din punctul de vedere al urmărilor oculare (ulcerații corneene serioase), și din punctul de vedere general putînd determina o septicemie. Diagnosticul se face prin mijloace de laborator, constatîndu-se absența difericului și prezența streptococului. Tratamentul e mai ales general, consistînd în sulfamidoterapie, penicilină și seroterapie antistreptococică. Conjunctivita pneumococică, conjunctivita gonococică, precum și alte diverse conjunctivite se pot însoți rare ori de false membrane care însă nu sînt aderente și lipsesc fenomenele generale. Diagnosticul se face prin examenul secreției și culturi.

Tratamentul este general și local, cel important fiind cel general, care consistă în seroterapia antidifterică. Se face o injecție de 40—60 cc. de ser repetîndu-se la nevoie a doua zi. Rezultatele sînt din cele mai bune, falsele membrane eliminîndu-se și evitîndu-se lezarea corneei. Se recomandă ca, ori de cîte ori ne aflăm în fața unei conjunctivite cu pseudo-membrane, cu febră și fenomene reacționale, pînă la confirmarea diagnosticului prin laborator, mai ales dacă acesta întîrzie, să se facă bolnavului o injecție cu ser antidifteric. Tratamentul local, consistă în simple spălături cu ser fiziologic sau o soluție slabă de hipermanganat de potasiu, cu scopul de a se îndepărta secreția. Se poate instila sau pulveriza ser difteric în ochi. In perioada de cicatrizare se introduce în sacul conjunctival vaselină iodoformată 5%.

Profilaxia, e aceeași ca a difteriei (anatoxină). In cazul producerii unui caz într-o familie, se va injecta 20 cc. ser antidifteric fiecărei persoane din casă. Izolarea bolnavului și izolarea ochiului sănătos printr-un opercul de celuloid.

CONJUNCTIVITELE NODULARE

Sînt caracterizate prin prezența de noduli (granulațiuni, foliculi) în conjunctivă. După evoluție și simptomele clinice ele sînt acute și cronice, acestea din urmă fiind cele importante.

CONJUNCTIVITELE NODULARE ACUTE

Conjunctivita epidemică Béal

E puțin frecventă ; se caracterizează prin prezența de foliculi în fundurile de sac. Conjunctivele palpebrale și a fornicelor sînt hiperemiate, pleoapele uneori ușor edematiate, iar secreția mucopurulentă moderată. Întotdeauna bilaterală, durează 4—6 săptămîni, nu dă complicații și nici nu lasă cicatrice.

Boala se întîlnește mai ales la copii și produce epidemii în școli și orfelinate. Etiologia e necunoscută și examenul bacteriologic e negativ. Tratamentul consistă în spălături cu oxicianur de mercur și instilații cu nitrat de argint.

Conjunctivita de piscină

O întîlnim la acei care frecventează bazinele publice (stranduri). Boala se prezintă cu simptome acute (edem palpebral, hiperemie mare a conjunctivei), secreție moderată și apariția pe conjunctiva tarsiană și fundurilor de sac de foliculi voluminoși. Simptomele subiective consistă în jenă oculară și senzație de înglodeală. Vindecarea se face în 2—3 luni fără cicatrice sau complicațiuni corneene. Examenul bacteriologic negativ din punctul de vedere al agenților microbieni, arată prezența în celulele epiteliale recoltate prin raclaj de numeroase incluziuni corpusculare similare cu cele din trahom. Diagnosticul se face considerînd aspectul clinic arătat, comemorativele și prezența incluziunilor celulare. La studiul trahomului vom completa problema diagnosticului diferențial revenind asupra diagnosticului diferențial al tuturor conjunctivitelor nodulare. Tratamentul consistă în spălături cu soluții antiseptice, instilații de sulfat de zinc sau protargol, și mai ales nitrat de argint.

Conjunctivele nodulare cronice.

Sînt numeroase ; menționăm trahomul sau conjunctivita granuloasă, numeroase conjunctivite foliculare, conjunctivita pri-

măvăratecă. Vom descrie mai pe larg cea mai importantă, trahomul şi vom da cîteva noţiuni asupra celorlalte la capitolul diagnosticului diferenţial al trahomului.

TRAHOMUL SAU CONJUNCTIVITA GRANULOASĂ

Boală extrem de frecventă, atingînd milioane de oameni pe suprafaţa globului, contagioasă, de lungă durată ducînd deseori la orbire.

Definiţie. Trahomul sau conjunctivita granuloasă este o boală contagioasă a conjunctivei, caracterizată printr-o infiltraţie a dermului, infiltraţie de cele mai multe ori de tip nodular, cu evoluţie lungă, cicatricială şi cu extensiune la cornee (D. Manolescu).

Definiţia cuprinde cele 3 elemente cardinale ale trahomului:

1). Infiltraţiunea mai des nodulară.

2). Cicatricele.

3). Leziunile corneene.

Repartiţia geografică şi istoric

Patria trahomului e în nordul Africei (Egipt, Algeria, Tunis, etc.) regiuni în care populaţia indigenă e atinsă în proporţie de peste 90%. Foarte răspîndit în Asia şi Oceania, este destul de rar în America şi Occidentul Europei. In părţile orientale ale Europei e foarte răspîndit. A scăzut considerabil în Uniunea Sovietică în urma măsurilor din ultimele decenii. La noi se mai întîlnesc cazuri sporadice, în special în nordul Moldovei, Bucovina. Dobrogea şi unele judeţe muntene (Vlaşca, Ialomiţa, Ilfov). Boala e cunoscută din antichitate, menţionată şi în papirusurile Egiptului; a fost adusă în Europa mai ales în timpul cruciadelor şi răspîndită în tot continentul la începutul secolului trecut, cînd în urma campaniilor Napoleoniene armatele franceze infectate în Egipt au răspîndit-o aproape în toată Europa. Boala, la începutul secolului trecut întîlnită în mediul militar, s-a răspîndit apoi în populaţia civilă.

In 1907 Prowaczek şi Halberstaeder au descris în celulele epiteliale, obţinute prin raclajul conjunctivei trahomatoşilor, formaţiuni corpusculare speciale ce se colorează în albastru, violet sau roz-violet cu Giemsa. Aceste incluziuni celulare numite corpusculi Prowaczek-Halberstaeder apar ca mici mase cocciforme aşezate în apropierea nucleului. Autorii sus-citaţi au considerat aceste formaţiuni ca parazitul trahomului şi l-au clasificat în grupa clamidozoarelor. Ele se găsesc constant în trahomul incipient şi florid, mai puţin constant în cel cicatricial. Inoculînd produse de raclaj la maimuţe şi obţinînd astfel dezvoltarea trahomului, corpusculii apar şi în celulele epiteliale ale conjunctivei acestora. Totuşi, faptul că aceşti corpusculi nu s-au putut găsi atunci la nivelul foliculului trahomatos, că ei nu au putut fi izolaţi, cultivaţi şi inoculaţi în stare pură şi constatarea prezenţei lor în alte afecţiuni (conjunctivita purulentă a noilor născuţi neblenoragică, conjunctivita de piscină, etc.) au condus la ideia că aceşti corpusculi ar fi produse de reacţiune celulară faţă de virusul trahomatos sau simple degenerescenţe nucleare. Astăzi, progresul cunoştinţelor asupra bolilor cu virus (herpes, zona, poliomielita, variolă-vaccin, turbare, psitacoză, etc.) în care se găsesc formaţiuni corpusculare similare, precum şi cunoaşterea diferitelor lor proprietăţi şi caractere, fac să se admită tot mai mult corpusculilor Prowaczek Halberstäeder un rol în determinismul trahomului, precum şi natura lor parazitară.

In 1933 Bussaca a pus în evidenţă în epiteliul conjunctival şi corneean al trahomatoşilor, intracelular, precum şi în ţesutul conjunctiv al nodulilor, corpusculi ce prin dimensiunile şi caracterele lor morfologice şi tinctoriale păreau că permit clasificarea printre Ricketsii.

In urmă, Cuénod şi Nataf, confirmă constatările lui Bussaca găsind aceşti corpusculi şi în interiorul foliculilor trahomatoşi, în celule epiteloide. Aceeaşi corpusculi i-a găsit şi la maimuţele infectate experimental cu trahom şi în fine inoculînd virusul trahomatos la păduchi a obţinut la serii întregi adevărate cul-

turi de asemenea formațiuni corpusculare, infectînd extremitatea inferioară a tubului lor digestiv. Prelevări de la unele generații de păduchi au permis de a se reproduce la om și la maimuță leziuni caracteristice de trahom. Cuénod și Nataf consideră aceste formațiuni corpusculare ca micro-organisme din clasa Ricketsiilor, sau înrudite cu această clasă.

După Poleff corpusculii descoperiți de P. H. ocupă un loc intermediar între riketsii (ultravirusuri) și virusuri propriu zise, împreună cu corpii din limfogranulomatoză și din psitacosis. Deasemeni s-a arătat că acești corpi au un ciclu evolutiv care începe în epiteliul intracelular (corpi elementari), se înmulțesc, sparg celula și ajung extracelulari (corpi inițiali); pătrund apoi în alte celule, unde urmează același ciclu. Forma patogenă ar fi corpii elementari.

Cercetările experimentale din ultimii 10 ani au confirmat patogenitatea corpilor P. H, Machiavello, în 1944, a reușit să cultive corpusculii P. H. in vitro pe unele medii (țesuturi cultivate și pe oul incubat făcînd inocularea în membrana vilerină), iar Poleff a reprodus în materialul cultivat în acest fel, trahomul tipic la om.

O discuție destul de importantă din punct de vedere al contagiozității și a profilaxiei trahomului a ridicat-o problema identității dintre virusul trahomatos și virusul conjunctivitei noului născut, în care știm că se găsesc de asemenei corpusculi P. H.

Alți autori ca Pagés și autorul japonez Mitsui au reușit să reproducă în colul uterin al femei, leziuni foliculare la fel ca în trahom, prin inoculare cu corpusculi P. H.; apoi a reprodus cu materialul prelevat din colul uterin, astfel însămînțat, trahom în conjunctiva umană; Poleff a găsit la 50% din femeile trahomatoase examinate. incluziuni H. P. în epiteliul colului uterin.

Contagiozitate — Trachomul experimental.

Virusul trachomatos.

Contagiozitatea și specificitatea trahomului sînt astăzi bine stabilite. Contaminarea se face prin secreție și lăcrămi transportate pe conjunctivă cu mîna, prosopul, batista, etc. Se poate ca și secreția nazală să contamineze. Nicolle a dovedit

contagiozitatea lăcrămilor și a arătat că și muștele pot transmite boala, depunînd pe conjunctivă virusul luat de la ochiul unui trahematos. Această modalitate de transmisiune se poate întîlni în Africa unde muștele sînt în foarte mare număr și populațiunea mizeră. Nu avem nicio dovadă că și păduchii ar avea un rol în propagarea boalei. Mizeria, aglomerațiile, necurățenia sînt cauze favorizante; trahomul atinge mai ales populațiunea săracă. Se întîlnește în aglomerațiuni, școli, cazărmi, orfelinate, de asemenea îl putem constata la mai mulți membri ai unei familii. În țările calde infecțiunea de origină familiară se face din prima copilărie. Trahomul experimental s-a obținut la om inoculîndu-se pe conjunctiva scarificată a orbilor (o leziune epitelială e necesară) produse de raclaj de pe conjunctiva trahomatoșilor. După o incubație de 6—10 zile boala a debutat cu manifestări acute, catarale, urmate apoi de apariția de foliculi.

Trahomul experimental la animale a fost realizat de Hess și Römer la maimuțele inferioare; el se caracteriza prin apariția de foliculi, dar se deosebește de trahomul uman, prin evoluția lui scurtă și vindecarea fără complicațiuni corneene. Trahomul simian este deci un trahom mult mai ușor de cît cel uman. Maimuțele antropoide sînt mai receptive. Întrebuințîndu-se virusuri foarte active s-a izbutit să fie produs și la iepuri, la aceștia fiind și mai ușor încă.

Anatomia patologică

Conjunctiva reacționează la atacul virusului printr-o invazie de limfocite în țesutul subepitelial (Mc. Callan).

Vom arăta acum leziunile în diferitele sale faze evolutive.

1. In trahomul incipient epiteliul apare îngroșat, prin multiplicarea stratelor sale, cutat, unele celule epiteliale conținînd formațiunile corpusculare pe care le-am descris. El trimite în grosimea dermului prelungiri epiteliale ce simulează glandele (falsele glande a lui Ivanow). Dermul, ușor edematiat, e înfiltrat difuz cu limfocite și celule plasmatice, vasele sînt dilatate și multipli-

cate. Această infiltrațiune din faza incipientă a trachomului, localizată mai ales în jurul glandelor fundurilor de sac și marginei tarsale, au condus pe profesorul Michail la concepția că numitele glande ar constitui poarta de intrare a trahomului.

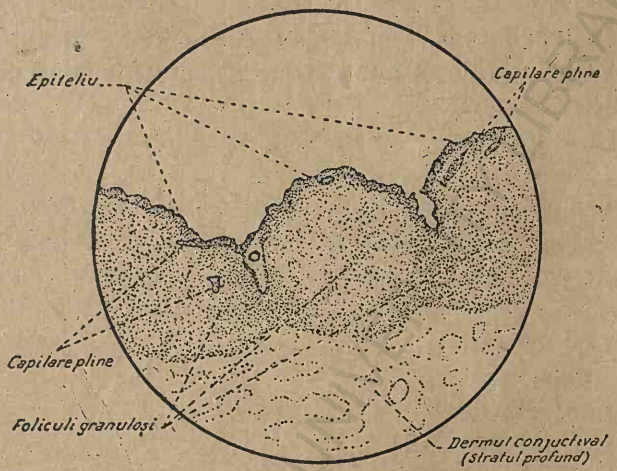

Fig. 31

2. Trahomul florid e caracterizat printr-o infiltrație intensă a dermului conjunctival, infiltrație care de cele mai multe ori ia caracterul nodular.

Leziunile epiteliale sînt similare cu cele din faza incipientă, dar dermul constituie partea în care se localizează procesul morbid. Dermul apare difuz infiltrat cu limfocite și celule plasmatice, el e îngroșat, vasele sînt dilatate și multiplicate.

Leziunea lui esențială e foliculul granulos. Foliculul apare ca o proeminență rotundă sau ovoidă, colorat mai închis de cît restul dermului, de mărimea de la 1—2 mm. Foliculi sînt situați în straturile superficiale ale dermului, imediat sub epiteliu (fig. 31).

Foliculul prezintă o parte periferică mai intens colorată formată dintr-o aglomerare de limfocite îndesate unele lîngă altele și o parte centrală colorată mai palid, în care întîlnim mononu-

cleare mari, unele cu corpi fagocitaţi (celulele lui Leber sau ale lui Villard), altele de tip epiteloid, precum şi diverse alte forme celulare din care citäm celule plasmatice, mastzellen, celule gigante, eozinofile etc. În jurul foliculilor vasele apar dilatate şi pline de sînge. Dermul între foliculi este şi el infiltrat, caracter care de obicei lipseşte în celelalte conjunctivite nodulare. Foliculii se înmulţesc ocupînd toată conjunctiva fundurilor de sac, conjunctiva palpebrală şi putînd trece şi pe conjunctiva bulbară.

După cîtva timp epiteliul ce acoperă foliculul se rupe, conţinutul foliculului se elimină, rămînînd o mică pierdere de substanţă care se repară prin ţesut cicatricial. Mai tîrziu, conjunctiva e ocupată de folicul ce alternează cu cicatrici, şi pe măsură ce boala înaintează, foliculii dispar fiind înlocuiţi de ţesut cicatricial (Trahomul precicatricial).

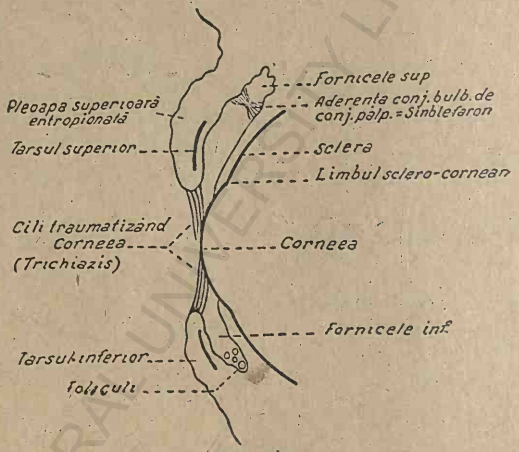

Fig. 32

3. Trachomul cicatricial. În această perioadă terminală întreg dermul e invadat de un bogat ţesut fibros care îngroaşe şi deformează pleoapa, foliculii fiind dispăruţi. Infiltraţia celulară ce a înaintat şi în profunzime, invadează şi infiltrează tarsul. îi strangulează glandele determinînd dilataţii chistice, le distruge şi îl ramoleşte. Acest proces împreună cu retracţiunea cicatricială de pe conjunctivă face ca tarsul să se îndoaie cu marginea lui liberă în spre glob, producînd entropionul, iar cilii să devieze spre cornee realizînd trichiazisul (fig. 32).

4. Trahomul corneean. Odată cu extensiunea infiltraţiei la toată conjunctiva, în perioada floridă, procesul trahomatos trece şi la cornee constituind panusul trahomatos.

Panusul e caracterizat printr-o infiltrație sub epitelială (între epiteliu și membrana lui Bowmann), infiltrațiune cu limfocite și celule plasmatice, precum și apariția de vase de neoformație vase cu pereții numai endoteliali, care provin din vasele conjunctivei bulbare. Mai tîrziu și membrana lui Bowmann e distrusă, infiltrațiunea celulară invadînd țesutul propriu al corneei.

In corneea trahomatoasă mai întîlnim și pierderi de substanță ce pot interesa epiteliul, membrana lui Bowmann și părțile superficiale ale parenchimului (ulcerații corneene), avînd o ușoară infiltrație celulară în margini și vase de neoformațiune în jur.

5. Trahomul aparatului lacrimal, poate atinge glanda sub forma unei infiltrațiuni limfocitare mai întîi interacinoase, apoi invadînd, distrugînd acini glandulari și comprimînd canalele lor excretorii (dacrioadenita trahomatoasă). De asemeni și pereții uneori cu foliculi (dacriocistita trahomatoasă).

Simptomatologie. Evoluție

De regulă, trahomul atinge ambii ochi, excepțional putînd rămîne monocular.

In marea majoritate a cazurilor debutul e insidios, boala fiind descoperită de medic ocazional, fie în urma unui control al ochilor, fie că bolnavul se prezintă pentru o altă turburare. Trahomatoșii se arată medicului de obicei destul de tîrziu, cînd apar turburările subiective, datorite începutului leziunilor corneene.

Deși trahomul experimental la om are un debut acut, trahomul spontan nu începe de cît excepțional cu manifestațiuni acute, similare unei conjunctivite catarale acute, manifestațiuni ce țin de o infecțiune, supra-adăugată.

Primele leziuni apar în fundurile de sac, în oricare din ele, acolo unde s-a depus virusul infectant, totuși dezvoltarea leziunilor se face mai caracteristic în fundul de sac superior, acesta fiind mai lax.

Simptomele subiective sînt la început nule sau minime, ele putînd fi: usturime, jenă oculară, înglodeală sau senzație de

corp străin. Secreţia e neînsemnată, poate fi uşoară aglutinare a unor cili, dimineaţa. Odată cu prinderea corneei apar turburări supărătoare ca durere, lăcrămare, fotofobie, turburări ce se accentuiează zilnic cu progresiunea leziunilor. Totodată, vederea începe să scadă, pe măsură ce se turbură corneea.

Simptomele obiective sînt: 1. hiperemia conjunctivei interesînd mai ales fundul de sac; 2. îngroşarea ei, care face ca tarsul să nu mai fie bine vizibil; 3. prezenţa foliculilor; 4. cicatricile.

Secreţia poate lipsi în fazele de la început sau poate fi foarte redusă. Cînd la un trachomatos întîlnim secreţiunea abundentă, ea e datorită infecţiunilor supra-adăugate, aşa dar, secreţia nu constituie un simptom cardinal al trahomului.

Apariţia primelor leziuni, a primilor foliculi, se face în fundurile de sac, sub forma unor nodozităţi, rotunde sau ovoide: ei sînt dispuşi în şiraguri, avînd aspectul icrelor de broască sau de ştiucă. Mucoasa e îngroşată şi în zonele interfoliculare. Foliculii se măresc, se înmulţesc, pe alocuri confluiază şi treptat ocupă întreaga conjunctivă palpebrală, la care au trecut înaintînd din fundurile de sac. Ei formează şiruri paralele cu marginea ciliară a pleoapelor. De asemenea, ei pot trece şi pe conjunctiva bulbară în apropierea fundului de sac sau a unghiurilor, aceasta producîndu-se mai rar, precum şi pe plica semilunară şi caruncula lacrimală. La începutul boalei, foliculii de mărimea icrelor de ştiucă sau chiar mai mari, sînt moi, gălbui-roşietici, uneori de aspect gelatinos, alte ori slăninos. In aceste cazuri, dacă răsturnăm pleoapa pe ridicător, ei crapă şi se scurge substanţă gelatinoasă, Cînd ei s-au extins ocupînd toată conjunctiva tarsiană, pleoapa superioară îngreunată apare ptozată, bolnavul avînd aspectul somnoros.

Mai tîrziu, foliculii se turtesc, devin mai albicioşi, mai duri, ei fiind înlocuiţi progresiv prin ţesut cicatricial. In perioada finală, întreaga conjunctivă e transformată într-o cicatrice, ea apărînd albă, lucioasă, sidefie, retractilă, foliculii fiind complet dispăruţi.

Cînd întreaga conjunctivă e acoperită de foliculi, apar complicaţiunile corneene, prima fiind panusul, mai tîrziu ulceraţiile

In perioadele tîrzii ale boalei, perioada cicatricială, se produc deformaţiile plapebrale (entropion şi trichiazis).

Evoluţia trahomului pînă la cicatrizare completă, adică vindecarea spontană, ţine ani, uneori toată viaţa. Frecvent, în cursul acestei evoluţii, se produc recidive şi noi puseuri morbide. Această evoluţie e totdeauna lungă şi are 4 faze (clasificaţia lui Mc. Callan).

Faza I-a. Trahomul incipient sau dubios. E caracterizat prin apariţia primilor foliculi în fundurile de sac. În această fază trahomul e numit şi dubios, deoarece nu se poate face un diagnostic de certitudine. În adevăr, aşa începe trahomul. dar mai sînt numeroase alte conjuctivite nodulare, diferite de trahom, care prezintă foliculi în fundurile de sac, foliculi ce nu pot fi deosebiţi de acei ai trahomului.

Faza I-a durează cîteva luni.

Faza II-a a trahomului florid, fază în care foliculii s-au înmulţit, ei ocupă fundurile de sac în întregime precum şi întreaga conjunctivă palpebrală. În această fază foliculi sînt moi, galbeni-roşietici, uneori gelatinoşi, Trahomul florid durează alte cîteva luni, sau mai mult, şi în cursul lui apare prima complicaţiune corneană : panusul.

Faza III-a : trahomul pre-cicatricial, caracterizat prin apariţia ţesutului cicatricial şi alternare de foliculi cu cicatrice. În această fază foliculii sînt mai reduşi, mai albi şi mai duri. Panusul se întinde acum pe cornee şi se produc şi ulceraţiuni. Şi această fază durează luni, chiar 1—2 ani.

Faza IV-a. Trahomul cicatricial, în care întreaga conjunctivă e transformată într-o cicatrice. Leziunile sînt acum definitive. totuşi în plin ţesut cicatricial pot apărea zone de infiltraţiune datorite recidivelor.

Forme clinice

Se descriu în trahom două forme clinice: 1. Forma foliculară, forma cu noduli şi care ar corespunde descrierii făcute. 2. Forma papilară în care infiltraţiunea e localizată mai ales în

papilele conjunctivale. Foliculi lipsesc, dar papilele hipertrofiate îngroaşe mult conjunctiva şi îi dau un aspect catifelat, ea apărînd hiperemiată şi cutată.

Complicaţiile trachomului

Ele sînt foarte importante fiind cauza pierderii vederii trahomatoşilor.

Ele interesează în primul rînd corneea : Keratita granuloasă sau panusul granulos şi ulcerele trahomatoase. Celelalte complicaţiuni sînt palpebrale (entropion, trichiazis, sinblefaron), lacrimale (dacrioadenita şi dacriocistita trahomatoasă), conjunctivale (xerozis).

In realitate, cele mai multe din aceste complicaţiuni reprezintă extensiunea procesului trahomatos la cornee, pleoape, aparat lacrimal, etc.

1. Panusul granulos este prima complicaţiune ce apare în trahom. El se produce în perioada floridă a boalei şi odată cu apariţia panusului apar simptomele subiective proprii corneei : durerea, lăcrămarea, fotofobia şi scăderea acuităţii vizuale. Panusul este o keratită şi e caracterizat printr-o infiltraţiune superficială a corneei cu vascularizaţia ei. Infiltraţiunea, la debut subepitelială, începe totdeauna la limbul superior şi coboară în jos pe cornee ca o cortină. Clinicește se traduce printr-o turburare difuză şi prezenţa de vase care trec în cornee venind din vasele conjunctivei bulbare.

In zilele care preced apariţia panusului, se constată o puternică hiperemie a conjunctivei bulbare în zona ei superioară. vasele conjunctivale înaintînd tot mai mult spre limbul sclerocorneean. Vascularizaţia corneeană e superficială, de origină conjunctivală, vasele se continuă peste limb cu vasele conjunctivei bulbare, sînt arborescente, de culoare roşu-deschis. Panusul, început în jumătatea superioară a corneei, poate rămîne mai mult timp localizat ; totuşi, tendinţa lui e de a invada de sus în jos

toată corneea, opacifiind-o (panus total). Panusul persistînd, infiltrațiunea se poate întinde și în profunzime și se poate organiza suferind transformarea cicatricială, transformare prin care corneea devine complet opacă și astfel vederea bolnavului este definitiv pierdută. Aceasta e mecanismul producerii cecității la trahomatoși. Cît timp panusul e superficial, el se poate rezorbi și vederea se poate clarifica. Există mai multe forme de panus, de la panusul subțire, ca o abureală a corneei (panus tenuis) pînă la panusul gros, cărnos, în care corneea apare foarte îngroșată. (fig. 34).

Panus trachomatos
(trachom II)

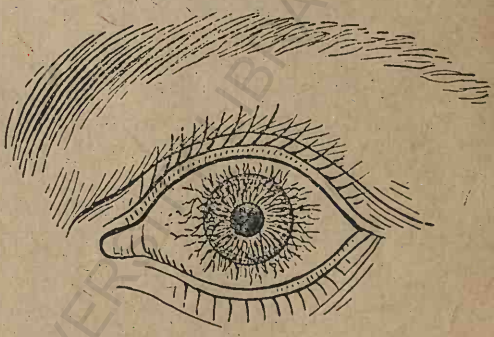

Fig. 34

2. Ulcerațiile corneene sînt pierderi de substanță ale corneei și se prezintă ca o adîncitură. Ele se produc spre finele perioadei floride sau în perioada precicatricială, putînd apărea pe corneea îndemnă sau pe regiunea cu panus. Odată cu apariția ulcerației, fenomenele subiective, în special durerea și fotofobia, se exagerează. Ulcerele trahomatoase sînt de regulă staționare, neavînd tendința la progresiune sau la perforațiune. Cicatrizarea lor produce și ea scăderea vederei prin opacifierea corneei.

3. Entropionul, adică deviația marginilor libere ale pleoapelor înăuntru, este o complicațiune a perioadei cicatriciale a trahonului. Entropionol e datorit retracției cicatriciale, de pe o parte, și ramoliției tarsului infiltrat de procesul trahomatos, pe de alta. Datorită acestei incurbări înăuntru, cilii vin în contact cu corneea constituind trichiazisul. In această situație ei traumatizează și ulcerează corneea. Se înțelege că trichiazisul între-

ține și exagerează turburările subiective: durerea, lăcrămarea și fotofobia.

4. Sinblefaronul e tot o complicațiune a perioadei cicatriciale consistînd în formarea de aderențe între conjunctiva palpebrală și cea bulbară, aderențe datorite cicatricelor. În unele cazuri fundurile de sac se reduc mult sau chiar dispar complet, așa că răsturnarea pleoapelor nu se mai poate face (sinblefaron total).

5. Dacrioadenita trahomatoasă se produce în perioada precicatricială și consistă în invadarea glandei lacrimale de procesul trahomatos. La început, glanda se mărește, apoi urmează atrofia ei.

6. Dacriocistita trahomatoasă este propagarea infecțiunei trahomatoase la sacul lacrimal. Infiltrațiunea poate obstrua canalul lacrimo-nasal și determina o supurațiune intrasaculară.

7. Xerozisul consistă într-o stare de uscăciune a suprafeței conjunctivale care ia un aspect epidermic și pe care lăcrămile nu le mai pot umecta. Ea este o complicațiune foarte gravă, întîlnită în fazele finale ale trachomului (perioada cicatricială). Acești bolnavi au de regulă vederea pierdută prin organizarea panusului și cicatrizarea ulcerațiunilor. Xerozisul e datorit distrugerii glandelor conjunctivale prin procesul trachomatos, ceea ce face ca suprafața globului, corneea în special, să fie lipsită de lubrefierea și umiditatea necesară vieței ei.

Prognosticul trahomului e grav, lăsat la evoluția lui naturală duce la pierderea vederei prin opacifierea corneelor, destul de des. Printr-un tratament bine condus și îndelungat se poate vindeca și vederea se poate păstra, dacă în momentul începerei tratamentului nu se produseseră încă leziuni corneene definitive. Trahomul se vindecă și spontan pe conjunctivă la finele lungei lui evoluții prin procesul de cicatrizare, dar atunci corneele sînt deja infiltrate și opace și cicatricele conjunctivale au produs gravele complicațiuni palpebrale ce am arătat; deci, vindecarea pe conjunctivă cu pierderea vederei.

Ceea ce agravează boala și îi modifică caracterele sînt infecțiunile supra-adăugate, foarte frecvente și intense în țările

calde, mai ușoare și mai rare la noi. Ele se produc prin inocularea pe conjunctivă de obicei cu mîna murdară, a diferiți agenți microbieni ca: stafilococul, pneumococul, bacilul Weeks și chiar gonococul. Infecțiunile supra-adăugate, dau trahomului un aspect acut, pe primul plan fiind o secreție abundentă, uneori purulentă, ceea ce nu se întîlnește la un trahomatos. Examenul microscopic al secreției pune în evidență agentul patogen responsabil. Trahomatoșii cu infecțiuni supra-adăugate sînt foarte contagioși, din cauza răspîndirei secreției conjunctivale în care se găsește și virusul trahomatos. Prezența unei infecțiuni conjunctivale necesită spălături antiseptice, nitratări, sulfamidoterapie, rămînînd ca pe urmă să se trateze trahomul.

DIAGNOSTICUL TRAHONULUI

Diagnosticul e foarte important și trebuie bazat pe următoarele 3 caractere: 1) foliculi cu extindere în suprafață și infiltrație în profunzime (îngroșarea mucoasei) — 2) cicatrice produse spontan — 3) complicațiuni corneene, tip panus.

Pentru a afirma diagnosticul sînt necesare două din aceste caractere, existența numai a unuia dînd probabilitatea trahomului.

DIAGNOSTICUL DIFERENȚIAL

In faza I-a, incipientă și în faza II-a, floridă, este greu de făcut, mai bine zis nu avem dreptul să-l susținem înainte de a apare cel puțin unul din cele două elemente, care confirmă diagnosticul: cicatricile spontane sau panusul trahomatos.

In aceste faze vom vorbi despre trahomul dubios. Probabilitatea pentru acest diagnostic crește foarte mult dacă în mediu există cazuri de trahom confirmat, sau dacă descoperim în secreția de pe conjunctivă corpusculi P. H. Rezerva este necesară deoarece se pot întîlni foliculi în numeroase inflamațiuni conjunctivale acute și cronice; ei pot fi rezultatul unor iritațiuni a conjunctivei de diferite naturi și trebuie considerați ca un mod de reacțiune a mucoasei la diferite feluri de agenți morbizi. Pe de

altă parte în această fază nu avem nici un mijloc clinic, anatomo-patologic, biologic sau bacteriologic, care să ne permită a afirma trahomul.

In adevăr anatomo-patologic (într-o biopsie) foliculii trahomatoşi sînt identici cu foliculii altor conjunctivite nodulare; reacţiile biologice sînt cu totul nesigure, iar perzenţa corpusculilor P. H. care desigur întăreşte ideia trahomului, nu poate da certitudinea dianosticului, deoarece se pot întîlni şi în alte forme de conjunctivită.

Clinicește este adevărat că foliculii trahomatoşi ocupă fundurile de sac şi în special cel superior, că se depun în şiraguri, că se întind la întreaga suprafaţă conjunctivală, că sînt moi şi infiltrează conjunctiva între foliculi; totuşi numai pe aceste caractere nu poate fi confirmat trahomul. Numai evoluţia poate lămuri diagnosticul; apariţia cicatricilor spontane sau a panusului dă certitudinea trahomului.

Diagnosticul diferenţial trebuie făcut în aceste faze cu:

Foliculoza conjunctivei. In fundurile de sac şi pe conjunctiva tarsală pot apare deseori foliculi, mai ales la copii, ca o manifestare adenoidă (la copiii limfatici în special).

Foliculii ocupă mai ales fundurile de sac inferioare iar conjunctiva este lucioasă, elastică şi lipsită de infiltraţie între foliculi.

Cu vîrsta aceşti foliculi dispar.

Instilaţiile de sulfat de zinc sol. 0,5%, pot face deasemeni să regreseze foliculii (aceste instilaţii nu influenţează nodulii trahomatoşi).

Asemenea foliculi putem întîlni la unele persoane cu vicii de refracţie necorectate, sau cu o reacţie alergică la instilaţii cu alcaloizi (atropină, pilocarpină sau mai ales eserină).

Foliculii dispar atunci căci se îndepărtează cauzele care i-au produs.

Conjunctivitele acute cu noduli (Béal, de piscină) se deosebesc prin caracterul lor epidemic şi acut, iar evoluţia lor scurtă lămureşte diagnosticul.

Diagnosticul diferențial este mai greu de făcut cu conjunctivitele epidemice nodulare de etiologie încă nedeterminată.

Intîlnim asemenea conjunctivite în special în aglomerațiuni de copii. Ele apar epidemic și se transmit ușor de la un copil la altul prin intermediul apei de spălat, a prosopului, a pernei, așternutului, murdărite de secreție.

Foliculii invadează deasemeni toată întinderea conjunctivelor, apărînd uneori cu aspect vegetant. Ei cuprind și conjunctiva bulbară, plica semilunară și caruncula ca și trahomul. Între foliculi însă conjunctiva nu este infiltrată, iar pleoapa rămîne elastică, neîngroșată.

După cîteva luni foliculii regresează, iar conjunctiva își recapătă aspectul ei normal.

Nu se produc niciodată cicatrici spontane și nu apare panusul.

Dacă nu se iau măsuri de profilaxie și tratament, boala se întinde, iar copiii vindecați se pot reinfecta după o perioadă de timp variabilă (1—3 luni).

Asemenea conjunctivite au fost luate deseori drept trahom și au constituit alarme nejustificate.

Caracterul epidemic, apariția în masă a numeroase îmbolnăviri simultane, evoluția relativ scurtă și lipsa cicatricilor spontane și a panusului îndepărtează ideia trahomului.

Mai grea este situația dacă în mediu se găsesc 1—2 cazuri de trahom confirmat. Aceasta întărește suspiciunea, asupra trachomului, deoarece — chiar dacă la început poate să fie vorba de o conjunctivită nodulară netrahomatoasă, ea poate constitui poarta de intrare a unui trahom adevărat.

Din această cauză se vor lua măsuri de profilaxie și de tratament, ca și cînd ar fi vorba de trahom (cu excluderea tratamentului chirurgical, care lasă cicatrice și împiedică diagnosticul retrospectiv, uneori extrem de important, mai ales la copiii de școală, care sînt examinați periodic).

Conjunctivita primăvăratecă, boală rară, cronică, care atinge copii și adolescenți, durează mulți ani și e caracterizată prin prezența pe conjunctivele tarsiene de nodozități mari, tur-

tite, poligonale avînd aspectul pietrelor de pavaj, iar în jurul corneei prezența uneori de vegetațiuni albicioase. Bolnavii acuză turburări subiective intense, (lăcrămare, fotofobie) primăvara și vara, care se ameliorează în celelalte anotimpuri. Nu se produc nici cicatrice, nici complicațiuni corneene. In frotiul conjunctival se pune în evidență numeroase eozinofile.

Etiologia e necunoscută; se atribue un rol radiațiunilor solare, unii o consideră de natură alergică.

Diagnosticul cu trahomul e relativ ușor fiind bazat pe aspectul nodozităților, lipsa cicatricelor și a leziunilor corneene. De altminteri și localizarea nodozităților în conjunctivita primăvăratecă e caracteristică, ele găsindu-se pe conjunctivele tarsiene și nu în fundurile de sac.

Tratamentul e simptomatic. Ochelarii fumurii ameliorează turburările subiective. Instilații cu Sulfat de zinc 1%.

Tuberculoza conjunctivală. Unele forme de tuberculoză conjunctivală ce se întîlnesc la copii și tineri, se pot prezenta cu apariția de noduli pe conjunctive (forma pseudo-trahomatoasă). Leziunile sînt de obicei unilaterale și se însoțesc de adenopatii. Afecțiunea evoluiează cronic, putînd determina și leziuni cicatriciale. Diagnosticul poate fi greu; unilateralitatea îndepărtează ideia trahomului, examenele de laborator pun în evidență leziuni tuberculoase, uneori și bacili, iar inocularea la cobai confirmă etiologia.

Conjunctivita blenoragică în perioada de blenoree cronică. Aspectul conjunctivei care este foarte îngroșată și cu numeroase cute, poate ocaziona confuzia cu trahomul în forma papilară.

Diagnosticul trahomului în faza cicatricială, se face cu alte leziuni conjunctivale cicatriciale. Cicatrice pe conjunctivă produce difteria; ele se întîlnesc în pemfigusul conjunctival precum și ca rezultat al arsurilor. Comemorativele, caracterul leziunilor corneene concomitente și evoluția lor ajută la stabilirea adevăratului diagnostic.

Dignosticul diferențial al leziunilor corneene trahomatoase.

In kerato-conjunctivita flictenulară (exematoasă, scrofuloasă) boală extrem de frecventă mai ales la copii, se întîlnesc leziuni corneene asemănătoare celor din trahom. Așa, panusul scrofulos și ulcerațiunile flictenulare. Diagnosticul diferențial al panusului se face cercetînd zona de invazie a corneei, care e întotdeauna de sus în jos în trahom, și în orice parte a corneei în keratita flictenulară. Ulcerațiunile flictenulare sînt mici, centrale sau în jurul limbului, avînd mare tendință la perforație. Cele trahomatoase sînt mai mari, ca evoluție sînt staționare, fără nicio tendință la perforație. De mare folos în stabilirea diagnosticului diferențial este cercetarea fundurilor de sac și a conjunctivelor palpebrale, regiuni unde trahomatoșii prezintă leziuni caracteristice (noduli, cicatrice), pe cînd la scrofuloși se întîlnește cel mult o hiperemie cu ușoară îngroșare conjunctivală.

Tratamentul trahomului

Tratamentul trahomului, astăzi ca și în trecut, e medico-chirurgical. Terapeutica prin diferite radiațiuni, precum și cea biologică și antibiotică nu au dat încă rezultate care să se impună. Privitor la tratamentul medical, vom menționa că cei mai mulți din agenții medicamentoși uzitați în medicină în decursul timpurilor au fost aplicați și în trahom; totuși s-a rămas la cei mai vechi: sulfatul de cupru și nitratul de argint. Sulfamidoterapia produce ameliorări manifeste acționînd în special asupra infecțiunilor supra-adăugate. Acțiunea asupra procesului trahomatos însuși este încă discutată. Același lucru se poate spune și despre tratamentul cu penicilină. Sulfamidele per os sînt mai eficace de cît local, prescriindu-se zilnic 2—2,50 gr. pentru adult timp de 10—12 zile, apoi 10 zile pauză după care se repetă. Se pot administra și în picături și în injecții subconjunctivale.

Practic recurgem la tratamentul mixt medico-chirurgical, care se bazează pe principiul de a distruge prin metode chirurgicale, mecanice și acțiune medicamentoasă caustică și antiseptică, procesul trahomatos de pe conjunctivă, mai înainte ca corneea să fi fost invadată sau desorganizată. Asocierea acestor

două tratamente, metoda operatorie și agenții medicamentoși, variază în raport cu forma clinică, extensiunea și caracterul leziunilor. In caz de manifestări acute și în infecții supraadăugate vom recurge la sulfamidoterapie, nitrat de argint sau pomadă cu penicilină cînd bolnavul nu are secreție.

Schematic, tratamentul mixt medico-chirurgical cuprinde 1) tratamentul medicamentos preoperator — 2) tratamentul chirurgical — 3) tratamentul medicamentos post-operator.

1) Tratamentul medicamentos pre-operator, consistă în instilațiuni de nitrat de argint, după tehnica ce s-a arătat mai înainte, în soluție de 1%, un număr de zile variabil, după caz, și sulfamidoterapie. Acest tratament are de scop să suprime secreția, dacă există, făcînd să dispară infecțiunile supra-adăugate.

2) Tratamentul chirurgical. Sunt numeroase metodele ce s-au propus pentru a distruge focarele de localizare a boalei (foliculi). Menționăm: raclajul sau curetajul, periajul, exprimarea foliculilor, cauterizarea, extirparea tarsurilor, etc. Dintre aceste procedee, unele au o aplicare limitată: așa ar fi acel al exprimărei în care prin pensa lui Knapp se sdrobesc și se elimină foliculii, dar care nu-și poate găsi aplicațiunea decît în formele cu foliculi foarte moi. Alte procedee pot fi dăunătoare, cum considerăm cauterizarea (cu galvanocauterul) care ocazionează cicatrice retractile, neregulate, favorizînd astfel producerea entropionului.

Dintre toate aceste procedee la noi s-a practicat, înaintea metodelor terapeutice actuale, periajul și raclajul în formele floride și pre-cicatriciale și extirparea tarsului în formele foarte vechi cicatriciale.

a) Periajul este o metodă romînească, descrisă și aplicată în 1888 de Prof. N. Manolescu. E indicat mai ales în trahomul florid în care foliculii fiind moi se elimină ușor prin acțiunea periei, lăsînd drum deschis spre profunzimea țesuturilor pentru pătrunderea medicamentelor. De asemenea își găsește aplicarea și în trahomul incipient, precum și la începutul perioadei precicatriciale. In urma periajului rămîn cicatrice fine, regulate ce nu produc deviațiuni palpebrale.

Tehnica periajului. Anestezia prin instilații de soluție cocaină 4% pe conjunctive. Cu o perie de dinți, părul fiind tăiat scurt 5—6 mm), sterilizată, se periază succesiv conjunctivele palpebrale și acele ale fundurilor de sac, intensitatea perierei variind după stadiul fiecărui caz. Dacă e necesar se periază și regiunea unghiurilor ochiului. Foarte important în periaj este modul de desfacere a fundurilor de sac, în special cel superior; se răstoarnă pleoapa superioară, apoi cu o pensă se prinde conjunctiva bulbară, ceva mai sus de limb. Conjunctiva se trage cu pensa în jos; ea acoperă corneea și o păzește spre a nu fi traumatizată cu peria, apoi pleoapa fiind trasă în sus, întreg fundul de sac e întins și devine accesibil în totalitate. Pentru perierea fundului de sac inferior se procedează la fel, aplicînd pensa sub limbul inferior și trăgînd conjunctiva în sus, pe cînd pleoapa inferioară e trasă cu degetul în jos. Periajul se face imprimînd periei mișcări paralele cu marginea pleoapei, mișcări asemănătoare cu acele ale arcușului vioarei. In timpul operației, cînd peria s-a udat prea mult de sînge, trebuie s-o schimbăm. In general, se periază pînă cînd s-au eliminat toți foliculii și suprafața conjunctivală s-a uniformizat. După periere se aplică un pansament, pe o perioadă de 5—6 zile, schimbîndu-l zilnic și spălînd conjunctivele cu oxicianur de mercur 1/6000, apoi trecîndu-se la medicațiunea post-operatoare.

— b) Raclajul se practică cu o mică curetă cu marginile tăioase, urmărind tot distrugerea și eliminarea foliculilor. El e indicat în trahomul pre-cicatricial unde infiltrațiunea e mai dură și periajul nu ar fi suficient. De asemenea în trahomul incipient, cînd sînt zone localizate cu foliculi mai mari.

— c) Extirparea tarsului, cu sau fără conjunctiva tarsiană (metoda Heisrath și Kuhnt), e indicată în trachoamele cicatriciale vechi, în care tarsurile sînt îngroșate, infiltrate și deformate.

— 3) Tratamentul medicamentos post-operator are de scop a face ca medicamentele antitrahomatoase să acționeze în profunzimea țesuturilor care au fost deschise și scarificate prin tratamentul chirurgical. Medicamentele la care recurgem sînt

nitratul de argint și sulfatul de cupru. Primul se întrebuințează în instilațiuni, soluție 1%, zilnic, începîndu-se imediat după suprimarea pansamentului și continuîndu-se 2—3 săptămîni, după caz, apoi se trece la sulfatul de cupru care se aplică, fie în instilațiuni, soluție 2%, fie în creionaje, adică atingeri a conjunctivelor tarsiene cu un cristal de sulfal de cupru (creion). Tratamentul cu sulfat de cupru trebuie să continuie timp îndelungat, o lună sau mai mult. Sulfatul de cupru e contra-indicat cînd există și ulcere corneene. Sulfatul de cupru poate constitui și unicul tratament în trahom, în formele vechi cicatriciale unde tratamentul chirurgical nu-și poate avea obiectul lipsind foliculii.

Tratamentul complicațiilor trahomului.

Principial se tratează leziunile de pe conjunctivă, cele corneene modificîndu-se în bine odată cu cele conjunctivale, Astfel, în urma raclajului sau periajului panusul se rezoarbe dacă infiltrațiunea nu e prea profundă în cornee, iar ulcerele se cicatrizează. In cazul existenței unui ulcer, trebuie urmărit prin pansamente a se obține întîi epitelizarea lui, urmînd ca apoi să se intervie asupra conjunctivei. Deformațiunile palpebrale (entropionul) reclamă tratament chirurgical, care urmărește redresarea pleoapei. fie prin extirparea tarsului, fie prin excizarea unui lambou cutaneo-muscular și tarsal de pe fața externă a pleoapei.

Profilaxia trahomului.

Marea contagiozitate a boalei, lunga lui durată, gravele sale urmări, precum și faptul că în unele regiuni populația e atinsă în masă, trahomul luînd caracterul unui flagel social, reclamă importante măsuri de profilaxie. Asemenea măsuri s-au luat la finele secolului trecut și la începutul acestuia în diferite țări europene (Germania, Ungaria, Polonia) și rezultatele au fost din cele mai bune. Remarcabile sînt rezultatele obținute în ultimul timp în Uniunea Sovietică, prin aplicarea unui vast plan profilactic. În această țară, la începutul secolului exista un

mare număr de trahomatoşi: în Ucraina, Maximovici arată că în 1902 în districtul Charkov 14% din populaţie era contaminată, iar în alte regiuni (Povolje, Republica Tatariei, Ciuvaşia) procentele treceau de 25%. In urma măsurilor luate s-a obţinut chiar după cîţiva ani, reducerea boalei cu 50—70%, iar în fabricile şi uzinele din Ucraina unde campania anti-trahomatoasă a putut fi mai complet şi mai metodic aplicată, reducerea a ajuns la 90% (Profesor Hirschmann). Numărul orbilor de trahom care era de 31% faţă de celelalte cauze ale cecităţii în 1910, după cum arată Golovin, în 1930 a scăzut la 21%. Marea scădere a trahomului în Uniunea Sovietică e datorită creării de numeroase instituţii de asistenţă oftalmologică (dispensare, spitale, clinici, institute de cercetări) organizarea de anchete şi campanii anti-trahomatoase în regiunile infectate, ameliorarea condiţiunilor de viaţă, instruirea medicilor în specialitate, precum şi ridicarea nivelului cultural al populaţiei (Rabkin).

Măsurile profilactice în trahom trebuiesc luate în toate fazele boalei, boala fiind contagioasă în tot cursul evoluţiei ei.

In trahomul incipient sau dubios, în care foliculii constituie leziunea unică, neavînd siguranţa că ei sînt într-adevăr trahomatoşi, credem că bolnavul trebuie considerat ca suspect de trahom recomandînd tratamentul cu sulfat de zinc, indicînd măsuri de profilaxie individuală şi urmărind evoluţia, pentru ca în cazul confirmării diagnosticului să procedăm la aplicarea tuturor măsurilor de profilaxie anti-trahomatoasă.

Profilaxia trahomului cuprinde: profilazia individuală şi profilaxia generală sau socială.

1) Profilaxia individuală. Trahomatosul trebuie să aibă prosopul, perna, batista strict personale şi trebuie să vegheze la măsuri de curăţenie, a mîinilor în special. Persoanele din mediul său familiar trebuiesc instruite asupra pericolului contagiunei, modalităţei ei şi măsurilor de apărare.

2) Profilaxia generală. Urmăreşte a se suprima sau limita apariţia şi propagarea boalei, în special în aglomeraţiuni precum şi de a asigura bolnavilor un tratament convenabil, ea trebuind să se bazeze pe următoarele principii (D. Manolescu): 1) De-

pistarea şi tratarea trahomatoşilor, realizîndu-se astfel odată cu vindecarea bolnavilor şi suprimarea focarelor de contagiune. Aceasta implică controlul periodic al aglomeraţiunilor şi instituirea de măsuri igienice şi profilactice. De asemenea controlul periodic al acelora ce prin profesia lor pot propaga boala. In fine, examenul în masă al populaţiei din regiunile ce constituiesc focare de trahom, — 2) Obligativitatea şi gratuitatea tratamentului. In acest scop trebuiesc înfiinţate servicii de ochi în diferite regiuni ale ţării şi numeroase dispensare. De asemenea trebuiesc pregătite elemente pentru aplicarea acestor măsuri terapeutice. 3) Controlul mediului familiar sau al aglomeraţiunilor de unde provin bolnavi, precum şi instituirea de măsuri profilactice. 4) Indepărtarea trahomatoşilor contagioşi din aglomeraţiuni (şcoală, cazarmă, fabrică, etc,). 5) Instituirea unei propagande antitrahomatoase, cu scopul de a instrui populaţia asupra regulelor igienice, aceasta mai ales în aglomeraţiuni.

6. Ridicarea standardului de viaţă prin măsuri urmărind ameliorarea condiţiilor economice, igienice şi culturale ale populaţiei.

CONJUNCTIVITELE ERUPTIVE

Sînt boli conjunctivale caracterizate prin apariţia de elemente eruptive pe conjunctive. Ele se întîinesc la persoane ce prezintă diferite erupţii ale feţei, precum şi în cursul febrelor eruptive (variolă, tifos exantematic, rujeolă). Natura lor e endogenă unele cunoscînd patogenia alergică.

Cea mai importantă din ele este conjunctivita flictenulară (exematoasă, scrofuloasă) mai precis kerato-conjunctivita, deoarece elementele eruptive apar şi pe conjunctivă şi pe cornee.

KERATO-CONJUNCTIVITA FLICTENULARĂ (SCROFULOASĂ).

Această boală, extrem de frecventă şi importantă, e descrisă sub diferite denumiri: kerato-conjunctivita flictenu-

lară, cu toate că leziunea ei esenţială e un nodul inflamator şi nu o flictenă, exematoasă, pustuloasă, impetiginoasă, denumiri în legătură cu erupţiunile cutanate ce prezintă aceşti bolnavi, limfatică sau scrofuloasă, care arată starea generală a acestor bolnavi. Credem că denumirea cea mai bună e aceea de kerato-conjunctivită scrofuloasă.

Boala este extrem de frecventă, cea mai frecventă boală de ochi a copiilor, destul de des întîlnită şi în adolescenţă, excepţional în maturitate, atunci constituind o recidivă din copilărie. Leziunile interesează conjunctiva şi stratele superficiale ale corneei şi neîngrijite pot avea urmări serioase pentru vedere.

Simptome şi evoluţie.

In forma ei cea mai simplă, se caracterizează prin apariţia unui nodul de mărimea unui bob de meiu, sau ceva mai mare, de ori pe conjunctiva bulbară şi niciodată pe cea tarsiană. Acest nodul albicios grizatru, uşor proeminent, e însoţit de o hiperemie conjunctivală învecinată, hiperemie de formă triunghiulară cu baza spre fundul de sac conjunctival şi cu vîrful la nodul. Aceste eflorescenţe nodulare, falş numite flictene, pot fi unice sau multiple, uneori grupîndu-se ca mărgelele în jurul limbului (fig. 35).

Noduli zişi flictene la limb cu zonă de hiperemie.

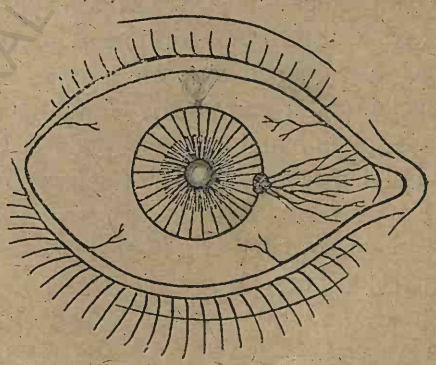

Fig. 35

Foarte deseori aceste leziuni nodulare nu interesează numai conjunctiva şi limbul, ci apar şi în plină cornee, mai des în centrul ei, constituind astfel keratita flictenulară. Privitor la simptomele subiective, cît timp leziunile sînt numai conjunctivale ele sînt minime sau nule, putînd fi o uşoară lăcrămare şi o secreţie

neînsemnată. Odată cu apariția leziunilor corneene, simptomele se caracterizează prin durere, lăcrămare abundentă, fotofobie, adică senzația dureroasă produsă de lumină, care obliga bolnavul să contracte puternic pleoapele (blefarospasm). Copiii cu asemenea leziuni țin ochii închiși, capul în piept, ascunzîndu-se de lumină și uneori deschiderea pleoapelor nu e posibilă, decît îndepărtîndu-le cu ridicătoare și anesteziind corneea prin instilații de cocaină 4%.

Nodulii corneeni sau conjunctivali, la început prezentîndu-se ca o infiltrațiune grisatră, evoluează în zilele următoare spre ulcerare. Vîrful nodulului se erodează, parte din conținut se elimină rămînînd o pierdere de substanță care apoi se cicatrizează. Această evoluție durează 6—10 zile.

Dar leziunile corneene nu se prezintă totdeauna sub această simplă formă de infiltrațiuni izolate și circumscrise. In unele cazuri, care constituie forma gravă a acestei boale, se produc numeroase ulcerațiuni corneene care confluează, întinzîndu-se în profunzime, perforînd cornea și determinînd prolabarea irisului. Alte ori, se produc în cornee infiltrații difuze însoțite de vascularizația membranei, vascularizație superficială, constituind astfel panusul scrofulos. In fine, se poate întîlni și o stare cataral intensă a conjunctivelor cu secreție abundentă și edematierea pleoapelor (catar scrofulos). Uneori și marginea ciliară participă la procesul inflamator, prezentîndu-se hiperemiată, tumefiată cu cruste și cu căderea cililor (blefaro-conjuctivită scrofuloasă).

Un alt factor constitue o caracteristică importantă a acestei boale și pe care îl întîlnim mai ales în forma gravă, este frecvența recidivelor. Fiecare din aceste recidive, cînd ele se produc pe cornee, lasă în urma lor leziuni cicatriciale care produc scăderea vederei.

Această formă gravă se întîlnește mai ales la copii cu stare generală rea, cu întinse leziuni exematoase și impetiginoase ale feței și capului cu adenopatii fistulizate, otoree și alte manifestațiuni scrofuloase.

Simptomele subiective. In forma gravă sînt intense ele fiind condiționate de întinderea leziunilor corneene; bolnavii au dureri, lăcrămare, fotofobie intensă și blefarospasm.

Anatomie patologică.

Am arătat că leziunea primordială denumită impropriu flictenă, este în realitate un nodul inflamator. o papulă, constituită din limfocite şi situată imediat sub epiteliul conjunctivei sau corneei, avînd în jur vase dilatate. In centru se pot găsi uneori şi celule epiteloide şi celule gigante, dar niciodată cazeificare sau agenţi microbieni.

Etiologie şi patogenie.

Boala se întîlneşte la persoane ce prezintă manifestaţiuni scrofuloase, în special la copii. Ei prezintă frecvent inflamaţii ganglionare, rinite, vegetaţii adenoide, otoree, exeme ale feţei şi pielei capului, îngroşarea buzei superioare şi a nasului (habitusul scrofulos). Aceşti copii, insuficient nutriţi, locueisc în condiţiuni insalubre şi murdărie.

Am văzut că leziunile anatomo-patologice ale flictenelor se deosebesc de leziunile tuberculoase propriu zise ele evoluînd spre cazeificare. neconţinînd bacili Koch şi netuberculizînd cobaiul. Totuşi, considerînd strînsa legătură a scrofulozei cu tuberculoza şi faptul că toţi aceşti copii reacţionează la tuberculină, precum şi constatarea experimentală că flictene se pot produce prin instilaţii de tuberculină numai la animale tuberculoase, vom trebui să admitem şi tuberculoza între factorii etiologici. Axenfeld consideră flictenele ca leziuni eruptive, tuberculoase, de natură toxică.

Mai probabil ele recunosc natura anafilactică fiind produse prin ajungerea pe conjunctivă a antigenului tuberculos provenind dintr-o leziune deschisă (cutanată, mucoasă, ganglionară, otică etc). sau adus prin lacrimi sau salivă la o persoană puternic sensibilizată (alergia scrofuloşilor).

Diagnosticul diferenţial,

Diagnosticul diferenţial al leziunilor acestei boli trebuie făcut cu nodulii ce se pot întîlni în părţile anterioare ale globului sau cu infiltraţiuni corneene cu vase.

1) Nodulii flictenulari care îi întîlnim pe conjunctiva bulbară pot fi confundaţi cu o sclerită nodulară, în care proeminenţa

e datorită unei regiuni din scleră infiltrate. În sclerită hiperemia e mai profundă în zona bolnavă, mai violacee, iar prin deplasarea conjunctivei bulbare flictena conjunctivală se mișcă cu conjunctiva deplasată pe cînd nodulul scleral rămîne fix.

2) Pinguecula, o leziune degenerativă a conjunctivei bulbare care se prezintă ca o mică pată gălbuie, ușor proeminentă, de cele mai multe ori în partea internă a limbului sclero-corneean, în dreptul diametrului orizontal al corneii. Ea poate fi confundată cu o flictenă conjunctivală, dar care nu are niciun caracter inflamator.

3) Nodulii kerato-conjunctivitei scrofuloase ar mai putea fi confundați cu leziuni asemănătoare din acneea rozacee sau eritemul polimorf, diagnosticul real făcîndu-se prin examenul corporal sistematic care va pune în evidență în aceste ultime afecțiuni leziuni similare din partea tegumentelor.

4) În formele cu panus exematos confuzia se poate face cu panusul trahomatos, diagnostic diferențial pe care l-am dezvoltat la capitolul diagnosticului trahomului.

Prognosticul.

Este benign în formele ușoare, cît timp leziunile sînt numai conjunctivale sau chiar cînd sînt corneene, însă mici și localizate.

El este serios în formele grave în care leziunile ulcerative al corneei și panusul pot duce, prin cicatrizarea lor la pierderea completă și definitivă a vederei, corneea devenind opacă. In fine perforarea ulcerațiunilor corneene poate determina și producerea de alte complicațiuni cu urmări grave (stafilom, glaucom secundar, etc.). Ceeace întunecă și mai mult prognosticul sînt numeroasele recidive, fie care putînd lăsa în urma lor leziuni definitive. Vom adăuga că tratamentul precum și ameliorarea condițiunilor de viață și igienă influențează mult îmbunătățirea prognosticului. Privitor la starea generală, prognosticul e bun, de regulă acești bolnavi nu vor prezenta leziuni tuberculoase evolutive.

Tratamentul — este general și local.

Tratamentul general, vizînd ameliorarea stării generale și a condițiunilor de viață este acel indicat în scrofuloză. În primul rînd e necesară o bună alimentație. locuință salubră, aer, lumină, curățenie. Se recomandă untură de pește, preparate de fier, iod (sirop iodotanic), arsenicale, vitamină A și C. Leziunile cutanate concomitente trebuesc și ele tratate prin aplicarea de pomadă cu oxid galben de mercur sau cu oxid de zinc; de asemenea trebuie tratată și otoreea.

Tratamentul local. Medicamentul de elecție al leziunilor flictenulare care poate fi considerat că un adevărat specific al bolii este precipitatul galben de mercur (oxid galben de mercur, preparat prin precipitare). Se administrează sub formă de pomadă 3% alte ori 1% sau 2%, denumită curent pomadă galbenă și care se formulează astfel: precipitat galben de mercur 0,30 ctg., vaselină 10 gr.; alifie pentru ochi, bine amestecată. Pomada se introduce cu o baghetă de sticlă sub pleoape, dimineața, cîteva zile consecutiv pînă cînd flictena s-a eliminat. Aplicațiunea de pomadă trebue să continuie și cîteva zile după vindecare și să reînceapă la cea mai mică recidivă. Pomada galbenă e contra-indicată în cazuri de leziuni corneene ulceroase întinse și în cele cu catar scrofulos.

Un alt agent terapeutic indicat în formele cu flictene conjunctivale mari, este calomelul preparat prin vaporizare, care se pulverizează la suprafața flictenei. Contraindicația, atît a calomelului cît și a precipitatului galben, este cura de iod. In cazurile cu leziuni corneene și fotofobie se vor prescrie ochelari negri. Catarul scrofulos necesită instilații de nitrat de argint, iar ulcerațiunile corneene pansamente cu pomadă xeroformată sau iodoformată 5% și instilații de atropină 1% (a se vedea tratamentul ulcerelor corneene). In formele rebele se administrează streptomicină, în injecții subconjunctivale, și cortizon.

CONJUNCTIVITE ERUPTIVE ACUTE.

Se întîlnesc în bolile eruptive: rugeolă, variolă, tifos exantematic, etc.

rato-conjunctivale asemănătoare cu cele ale conjunctivei flictenulare, cu evoluție benignă și de cele mai multe ori fără urmări.

Variola se poate însoți de leziuni conjunctivale producîndu-se vezicule pe conjunctiva bulbară care devin pustule și se ulcerează. Cînd ele apar pe cornee, lasă după ulcerațiune opacități definitive.

In cursul rugeolei se pot produce inflamațiuni blefaro ke-

Și în varicelă pot apărea vezicule pe conjunctivă, pleoapă și foarte rar pe cornee.

Tifosul exantematic se însoțește la debut de o conjunctivită destul de pronunțată, caracterizată printr-o hiperemie puternică a conjunctivelor bulbare cu secreție nulă sau foarte redusă. Evoluția ei e benignă.

Lichidul din pustula vaccinală poate produce leziuni conjunctivale pustuloase sau ulcerative, care de asemenea pot apare și pe cornee și pe pleoape.

CONJUNCTIVITE ULCERO-VEGETANTE

Sînt inflamații conjunctivale caracterizate prin prezența de vegetații sau ulcerații pe conjunctive. Ele sînt rare și prin aceasta importanța lor e redusă.

1) TUBERCULOZA CONJUNCTIVALĂ.

Se prezintă sub o formă vegetantă, în care conjunctivele palpebrale sînt acoperite de vegetații nodulare sau polipoide putînd produce confuzie cu trahomul și o altă formă, ulceroasă, care poate interesa și conjunctiva bulbară, extinzîndu-se și la cornee. Ulcerația, de un aspect murdar, cu noduli miliari, poate fi extensivă, destructivă, vindecîndu-se apoi prin cicatrice. Bolnavul prezintă adenopatie care se poate fistuliza. Evoluția leziunilor tuberculoase conjunctivale este lungă și cu prognostic rău. Examenul biopsiei permite diagnosticul de tuberculoză, cu atît mai mult cu cît dese ori se poate pune în evidență și bacilul Koch. Trata-

mentul, pe lîngă cel general cu streptomicină sau tuberculino-terapie, consistă în radioterapia leziunei conjunctivale, cauterizări cu acid lactic, pomezi antiseptice, etc. Galvano-cauterizarea și diatermo-coagularea se practică în formele ulceroase.

2) CONJUNCTIVITA PARINAUD

Este o afecțiune foarte rară, unilaterală, caracterizată prin vegetațiuni conjunctivale însoțite de adenopatie mare ce supurează și febră. Etiologia ei, mult timp necunoscută, s-a considerat că ar fi o manifestațiune a tuberculozei bovine; astăzi s-a dovedit că tularemia realizează acest tablou morbid. Prognosticul, bun cînd leziunile sînt numai conjunctivale, devine serios dacă e interesată și corneea.

— 3) SIFILISUL CONJUNCTIVEI.

Manifestările sifilitice ale conjunctivei se pot produce în toate perioadele evoluției acestei boli. Așa putem întîlni șancrul, manifestațiuni secundare (sifilide papuloase și papulo-erozive), precum și gome. Aceste leziuni prezintă toate caracterele cunoscute iar tratamentul e acel general al infecției sifilitice.

— 4) SPOROTRICHOZA CONJUNCTIVEI

E caracterizată prin apariția pe mucoasă a unor noduli gălbui și ulcerațiuni însoțiți de adenopatie regională. Boala e datorită ciupercei sporotrichum Beurmanni și tratamentul consistă în administrarea per os a iodurii de potasiu 3—4 gr. zilnic.

TUMORILE CONJUNCTIVEI

Sînt leziuni rare, cu importanță redusă, avînd caracterele celor care se întîlnesc în patologia generală. Ele sînt benigne

și maligne și se găsesc menționate în tabloul de patologia conjunctivei.

LEZIUNI TRAUMATICE

Intre acestea avem:

— 1) Iritațiuni ce pot fi mecanice, fizice sau chimice (vezi tabloul patologiei conjunctivei). Simptomatologia lor e similară cu a conjunctivitelor catarale. Tratamentul consistă în spălături cu apă sterilizată sau soluție de oxicianur de mercur și aplicația unui pansament. Pansamentul stabilește și diagnosticul diferențial cu o conjunctivită infecțioasă, deoarece conjunctivita se accentuează în urma pansamentului, pe cînd leziunea traumatică se ameliorează.

— 2) Contuziunile conjunctivei se traduc prin echimoze subconjunctivale, ce apare ca pete întinse roșii, care apoi devin roșu închis, apoi galben și dispar în 10—12 zile prin rezorbție. Aceste echimoze datorite unei hemoragii subconjunctivale se pot produce și spontan, la bătrîni, și la copii cu tuse convulsivă, în urma eforturilor ce fac cînd tușesc.

— 3) Corpi străini. Se pot implanta în conjunctivă sau plasa în fundurile de sac corpi străini metalici, minerali, lemn, etc. Extracția lor e ușoară, ridicîndu-se cu un ac special, uneori fiind nevoie de raclaj, apoi aplicîndu-se un pansament cu pomadă xeroformată 5%.

— 4) Plăgile. Sînt mai des plăgi tăiate care se vindecă sub protecția unui pansament cu pomadă xeroformată. Mai rar poate fi necesară o sutură a conjunctivei.

5) Arsurile. Mai frecvent se întîlnesc cele chimice (acizi, baze, var), tratamentul constă în spălături, neutralizare, ridicarea causticului și pansament cu pomadă xeroformată (pentru detalii, vezi arsurile corneei). Arsurile conjunctivei lasă în urma lor cicatrice vicioase și sinblefaron.

LEZIUNI DEGENERATIVE DIVERSE

Sînt diferite leziuni a căror natură nu e cunoscută şi care sînt considerate ca degenerescenţe. Unele dintre ele se întîlnesc destul de frecvent şi deci trebuesc cunoscute.

Intre acestea avem:

1) Pinguecula. Leziune bilaterală, se întîlneşte frecvent la adulţi, şi mai des încă la bătrîni. Se prezintă ca o proeminenţă gălbuie, de formă uneori triunghiulară, situată în conjunctiva bulbară, în apropierea limbului sclero-corneean, de regulă în partea internă, mai rar în cea externă. Se consideră ca o degenerescenţa hialină a conjunctivei. Leziunea nu are nicio importanţă practică, nicio urmare şi nu are nevoie de vreun tratament. Am arătat că ea ar putea fi confundată cu o flictenă.

2) Pterigionul. Se prezintă ca o cută a conjunctivei bulbare de formă triunghiulară, cu baza spre unghiul intern al ochiului şi cu vîrful trecînd pe cornee, pe care înaintează nedepăşind niciodată centrul ei.

De regulă bilateral, pterigionul ocupă aproape întotdeauna partea internă a conjunctivei, cu totul excepţional se poate întîlni şi în partea externă. Pterigionul se întîlneşte la adulţi şi la bătrîni, aproape întotdeauna la ţărani şi cauza lui e cu totul necunoscută. Prognosticul e benign, neproducînd nici o turburare subiectivă de cît cînd a înaintat pînă în centrul corneei. atunci putînd determina turburări vizuale. Tratamentul e chirurgical şi consistă în extirparea lui sau deplasarea într-o regiune învecinată de unde nu ar putea înainta pe cornee.

CLINICA AFECŢIUNILOR CORNEEI

Vom expune mai întîi cîteva noţiuni anatomice privind corneea.

ANATOMIA

Corneea, partea cea mai anterioară a globului, e porţiunea transparentă a tunicei externe, fiind totodată şi un mediu refrin-

gent, datorită curburei sale. Corneea e un segment de sferă de formă eliptică, diametrul ei orizontal fiind de 11 mm, iar cel vertical de 10 mm. Grosimea corneei e de 1 mm.

Corneea prezintă o față anterioară convexă, lucioasă, ce e în raport cu fața posterioară a pleoapelor cînd ochiul e închis și cu mediul exterior cînd pleoapele sînt îndepărtate. Fața anterioară a corneei reflectează obiectele din fața ochiului ca o oglindă. Fața posterioară, concavă, constituind peretele anterior al camerei anterioare, este scăldată de umoarea apoasă. Circonferința, zona de contiunare cu sclera corespunde limbului sclero-corneean. Între cornee și scleră există continuitate anatomică, stratele externe ale sclerei depășesc corneea, așa că ea pare îmbucată în scleră ca sticla în rama ceasornicului.

Corneea normală



Fig. 36

Structural deosebim în cornee 5 strate (fig. 36).

1. Epiteliul anterior, continuare a epiteliului conjunctivei bulbare, e pluristratificat, pavimentos la suprafață, poliedric și cilindric în profunzime.

2. Membrana elastică anterioară sau membrana lui Bowmann se prezintă ca o bandă vitroasă, amorfă și omogenă. Ea nu se poate regenera dacă e distrusă de un proces patologic.

3. Țesutul propriu corneean sau parenchimul corneei reprezintă partea cea mai groasă a membranei, fiind în continuare la marginea corneei cu țesutul scleral. El e format din numeroase fibrile conjunctive fine, dispuse paralele în pachete consti-

tuind lamelele corneene, apoi acestea grupate în pachete mai mari, formînd lame corneene. Pachetele, legate prin fibrile aşezate perpendicular, închid între ele spaţii turtite (lacunele corneene), spaţii ocupate de celule conjunctive stelate cu prelungiri ramificate care se anastomozează cu prelungirile altor asemenea celule situate în lacunele învecinate. Aceste celule conjunctive stelate sînt keratoblaşti sau celule corneene. In fine, în spaţiile lacunare se găsesc şi rare celule migratorii (leucocite).

Finețea fibrilelor conjunctive și dispoziția lor arhitectonică regulată face posibilă transparența corneei.

4. Membrana elastică posterioară sau membrana lui Descemet e tot o membrană vitroasă, omogenă dar elastică şi foarte rezistentă. La periferie ea devine fibrilară şi se continuă cu inelul tendinos al lui Döllinger, care dă inserţiune muşchiului ciliar precum şi cu ligamenul pectineu, o formaţiune din unghiul camerei anterioare. Membrana lui Descemet se regenerează cînd e distrusă.

5. Epiteliul posterior, în realitate un endoteliu, este constituit dintr-un singur rînd de celule turtite. El se continuă cu epiteliul anterior al irisului.

Formaţiunile ce se găsesc la nivelul limbului sclero-corneean vor fi arătate în capitolul glaucomului.

Vascularizaţie şi inervaţie.

Corneea normală nu conţine nici un vas sanguin sau limfatic; apariţia vaselor e deci întotdeauna un fenomen patologic. Limfa circulă liber prin spaţiile lacunare.

Inervaţia este foarte bogată, corneea fiind organul cel mai sensibil: din organism se ştie că ultimul reflex care dispare în cloroformizare este reflexul corneean. Toţi nervii corneei provin din trigemen (per. V). Ei ajung la cornee prin nervii ciliari. Odată pătrunşi în cornee ei îşi pierd mielina şi dau naştere la două plexuri, unul sub membrana lui Bowman, altul subepitelial. Din acesta numeroase ramuri nervoase înaintează între celulele epiteliale şi se termină prin terminaţiuni libere sau butoni.

Nutriția corneei. Este asigurată prin circulația lichidelor nutritive în spațiile ei lacunare, lichide provenind prin filtrație din vasele conjunctivale și sclerale perilimbice, precum și prin pătrunderea umoarei apoase din camera anterioară.

Embriologia corneei. Toate stratele ei, în afară de cel epitelial care e ectodermic, provin din mezoderm.

SCHEMA AFECȚIUNILOR CORNEENE

I. Inflamații (keratite)	Supurative	Superficiale			Ulcer serpiginos pneumococic. Ulcere de origină conjunctivală cataral, blenoragic, difteric, trahomatos, scrofulos, variolic, rozaceu Ulcer rodens Keratomicoze Keratita lagoftalmică Keratita neuroparalitică Keratomalacia
		Profunde			Abces corneean
	Nesupurative	Superficiale	Vesiculoase	Herpes febril Herpes zoster Zona oftalmică	
			Panus	Trahomatos Scrofulos	
		Profunde			Keratita parenhimatoasă (interstițială); heredosifilitică, tuberculoasă, leproasă
II. Procese cicatriciale (de origină inflamatorie)		Neectatice	Nefelion Maculă Leucom		
		Ectatice	Stafilom	Parțial Total	
III. Degenerescențe		Gerontoxon			
		Keratocon			
		Distrofii heredofamiliare		nodulare în grilaj în pete	
		Degenerescențe diverse		distrofie epitelială opacitate în centură, etc	

IV. Traumatisme		Contuziuni Eroziuni Plăgi, ce pot fi perforante și neperforante Arsuri Corpi străini
V. Tumori	Benigne	Dermoid Papilom.
	Maligne	Sarcom Epiteliom

INFLAMAȚIILE CORNEEI (KERATITELE)

Sînt boli frecvente, exo și endogene, foarte importante prin urmările lor definitive care constituiesc cele mai comune cauze ale scăderilor vizuale și orbirei.

SIMPTOME ȘI EVOLUȚIE

Principalul simptom clinic al unei keratite e pierderea transparenței corneei; corneea se turbură datorită infiltrațiunei.

Acestei turburări cornene îi corespunde anatomo-patologiceşte o aglomerare de celule, cele mai multe leucocite, venite din vasele conjunctivei și ale limbului, keratoblaști proveniți din înmulțirea celulelor corneene și un exudat albuminos, inerent oricărui proces inflamator (fig. 37). Odată infiltrațiunea produsă, keratita e constituită. Din punctul de vedere evolutiv trei eventualități sînt posibile:

1. Exudatul inflamator se poate rezorbi și corneea își recapătă transparența: restitutio ad integrum.

2. Exudatul nu se poate rezorbi, el se organizează suferind transformarea fibroasă și determinînd degenerescența țesutului corneean; astfel rămîne o opacitate definitivă.

3. Exudatul poate trece în stadiul de supurație; cînd este situat profund în cornee se colectează, rezultînd abcesul cor-

neau ; cînd el e situat superficial partea supurată fiind un țesut mortificat se elimină lăsînd o pierdere de substanță ; ulcerul corneean. Și în cazul abcesului și al ulcerației, reparațiunea leziunilor se face prin țesut fibros, opac, rezultînd deci o opacitate definitivă.

Corneea infiltrată (keratită)



Fig. 37

După cum vedem, keratitele cuprind două mari clase :

I. Keratitele nesupurative, cu evoluție spre rezorbție sau organizare.

II. Keratitele supurative, cu evoluție spre ulcer sau abces, și apoi organizare.

Vedem de aci că, pe cînd keratitele nesupurative pot sau nu lăsa opacități definitive, cele supurative lasă totdeauna opacități.

Clinicește cercetarea aspectului turburării corneei ne poate arăta stadiul evolutiv al keratitei. Astfel, turburarea corneeană e mată în leziunile recente și progresive (infiltrație, supurație, ulcer recent și progresiv), lucioasă în leziunile regresive, vindecate sau pe cale de vindecare (ulcer ce se cicatrizează, opacitate cicatricială).

Keratitele se mai însoțesc de regulă, în afară de simptomul lor capital care este turburarea corneei și de alte simptome, din care menționăm :

1. Vascularizația corneei. Corneea, care în stare normală nu conține vase, în keratită e invadată de vase în zonele infiltrate ale corneei, vase ce vin din regiunea limbului sclero-corneean Distingem : a) Vascularizația superficială în care vasele sînt situate în stratele superficiale ale corneei, au dispoziția ar-

borescentă și culoarea roșie vie și se vede cum ele se continuă peste limb cu vasele conjunctivei bulbare din care provin. Vascularizația superficială e întîlnită în keratitele de cauză exogenă, de ex. în panus.

b) Vascularizația profundă în care vasele apar în adîncimea corneei (parechimul), ele sînt fine, paralele, colorate în roșu

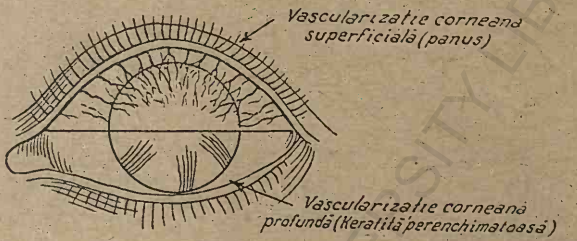

Fig. 38

închis și nu se continuă cu vasele conjunctivei ci încetează la limb izvorînd din profunzime (vase sclerale). Vascularizația profundă denotă origina endogenă a keratitei, de ex. în keratita parenchimatoasă (fig. 38). Vascularizația corneei e uneori un simptom favorabil, ea apărînd în preajma vindecării keratitei.

2. Hipopionul, adică exudat purulent în camera anterioară. Se prezintă ca o semi-lună galbenă, dispusă în partea declivă a camerei anterioare cînd omul stă în picioare și se deplasează prin schimbarea de poziție a capului, ca lichidul dintr-un vas care se înclină (fig. 39).

Puroiul ce constituie hipopionul se depune în partea inferioară a camerei el fiind mai greu ca umoarea apoasă.

Hipopionul nu conține microbi, natura lui fiind toxică. Microbi din ulcer nu pot trece prin membrana lui Descemet în camera anterioară, dar toxinele lor trec, irită vasele iriene determinînd o adevărată irită toxică, ceeace face ca leucocitele să iasă din vasele irisului și să treacă în camera anterioară, sedimentîndu-se în partea ei declivă.

3. Hiperemia conjunctivei, care poate fi conjunctivală sau perikeratică; prima observîndu-se în keratitele superficiale, cea de a doua în cele profunde.

4. Edemul palpebral şi chemozisul însoţesc keratitele intense, în special pe cele supurative, ele sînt fenomene reacţiorale, de vecinătate faţă de procesul inflamator din cornee.

5. Simptome subiective, care sînt: a) dureri — unele keratite, cele ulceroase în special, sînt foarte dureroase; b) lă-

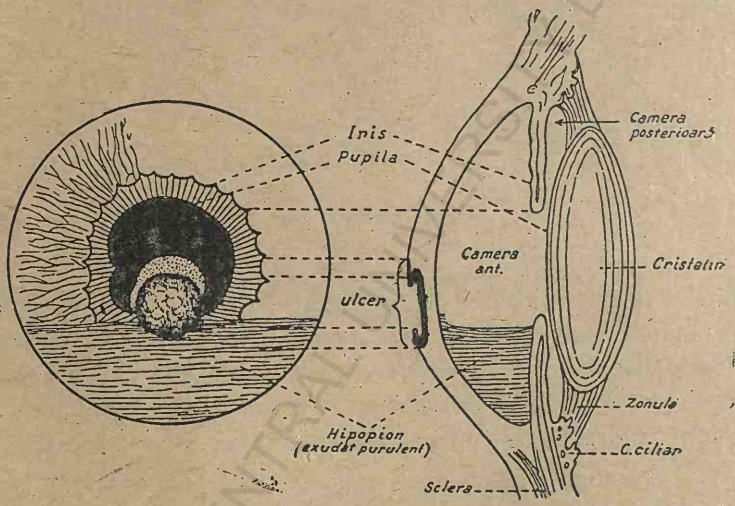

Fig. 39

crămare de ordine reflex, pornind de la terminaţiunile trigeminale iritate de infiltraţiune şi mergînd la glanda lacrimală (reflex trigemino-facial); c) Fotofobia, adică senzaţia dureroasă determinată de lumină, ceea ce face ca bolnavul să evite lumina, să ţie capul în piept şi să contracte spasmodic orbicularul pleoapelor spre a ţine continuu ochii închişi (blefarospasm). Şi acesta e un act reflex tot trigeminofacial.

6. Scăderea acuităţii vizuale. Turburarea corneei prin infiltraţiune scade acuitatea vizuală, scădere în raport cu grosimea infiltraţiunii şi sediul ei. Vederea e mai puţin scăzută într-o ke-

ratită periferică şi foarte scăzută sau chiar suprimată într-o keratită centrală, în care opacitatea corneei opreşte razele luminoase în drumul lor spre pupilă.

KERATITELE SUPURATIVE

Sînt inflamaţiuni corneene în care procesul inflamator trece în stadiul de supuraţie. După sediu, ele pot fi superficiale şi profunde.

Keratitele supurative superficiale

Sînt inflamaţii corneene în care procesul inflamator ce trece în stadiul de supuraţiune debutează în părţile superficiale ale corneei evoluînd apoi spre ulceraţie.

Simptome şi evoluţie.

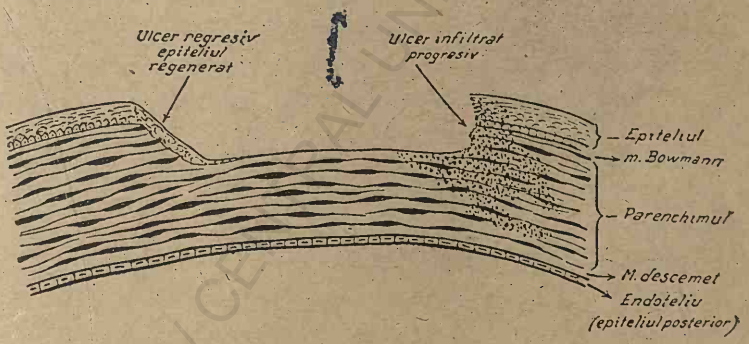

Fig. 40

Intr-un punct al corneei, acolo unde au pătruns agenţii microbieni, se produce o infiltraţiune cu predominenţa polinuclearelor. Infiltraţiunea apare ca o pată cenuşie la început, devenind în curînd galbenă, cu aspect purulent. Ea este însoţită de hiperemie conjunctivală, durere, lăcrămare, fotofobie şi scăderea acuităţii vizuale, aceasta variabilă în raport cu localizarea ei.

Infiltraţiunea e de aspect mat, în zilele următoare epiteliul se erodează, conţinutul purulent se elimină rezultînd o pierdere de substanţă — ulcerul corneean (fig. 40).

La început pierderea de substanţă se prezintă cu marginile şi fundul infiltrate, adică acoperite de ţesut necrozat, aspectul lui e mat; e un ulcer progresiv care în zilele următoare va continua să crească printr-o nouă eliminare de ţesut mortificat.

Irisul prolabînd prin perforaţiune

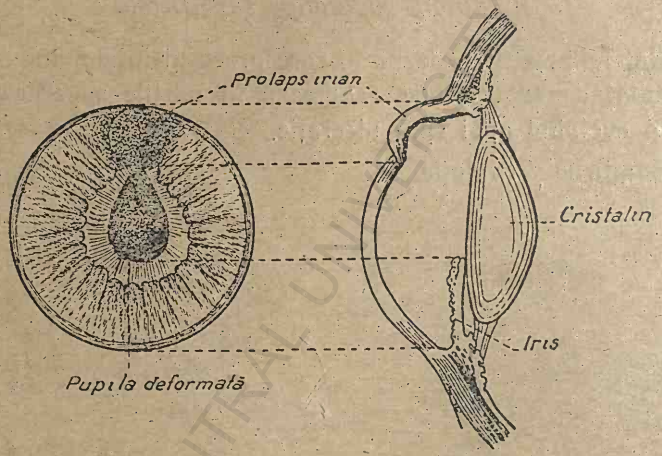

Fig. 41

În perioada cînd ulcerul e progresiv simptomele subiective (durerea, lăcrămarea, fotofobia) de la debutul keratitei se accentuiează, apărînd şi fenomene reacţionale cu edemul palbebral şi chemosisul.

In cazul evoluţiei rele ulcerul îşi continuă progresivitatea, continuînd să fie murdar, infiltrat, supurativ, mai ales în zonele unde progresiunea va fi mai mare; astfel, dacă este filtrat fundul, iel va progresa în profunzime, iar dacă sînt infiltrate marginile, el va progresa în suprafaţă. Progresiunea în suprafaţă

e cea mai rea, deoarece duce la distrugerea întregei cornee care rămîne opacă în totalitate.

Progresiunea în profunzime duce la perforarea corneei. In acest caz constatăm că fundul ulcerului infiltrat, murdar, se adîncește. Ajuns la membrana lui Descemet care e foarte rezistentă, procesul de progresiune suferă o întîrziere, aceasta poate proemina în ulcerațiune apărînd ca o mică sferulă de aspect sticlos și constituind descemetocelul sau keratocelul. In fine, cedează și membrana lui Descemet și atunci perforația corneei s-a efectuat. In acel moment bolnavul acuză o durere puternică, umoarea apoasă se scurge prin perforație, camera anterioară dispare, globul devine hipoton iar irisul venind în contact direct cu corneea herniază prin perforațiune (hernie sau prolaps irian).

Irisul herniind prin perforațiune, joacă rolul de supapă și o astupă, făcînd posibilă astfel refacerea camerei anterioare prin reproducerea umorului apos. Rezultat al herniei irisului este deformația pupilei care devine piriformă, cu coada spre ulcer și inegalitatea camerei anterioare (fig. 41).

In fine, după eliminarea complectă a infiltrațiunei, urmează cicatrizarea ulcerului care se repară prin țesut fibros, opac, irisul rămînînd pentru totdeauna fixat la cicatrice, pupila rămînînd piriformă, iar camera anterioară micșorată și inegală. Spunem atunci că bolnavul prezintă o sinechie anterioară sau leucom aderent. In cazurile în care perforațiunea a fost mare, rezultă și o cicatrice mare, formată mai ales de irisul herniat, care fiind de o rezistență mai mică bombează înainte, dînd naștere la leziunea cicatricială, numită stafilom.

Perforațiunea unui ulcer mai poate avea ca urmare propagarea infecției la conținutul globului, determinînd supurația lui (flegmon al globului sau panoftalmie).

In cazurile cu evoluțiune bună, ulcerul se curăță de țesutul mortificat infiltrațiunea lui eliminîndu-se complet, el devine curat și lucios ca oglinda (ulcer regresiv), urmînd apoi rapid vindecarea. Imediat ce s-a curățat, epiteliul acoperă pierderea de substanță ceea ce explică aspectul lucios al ulcerului. Apoi apar vase în cornee, în periferia ulcerului, urmînd formarea ci-

catricei prin proliferarea de țesut fibros. Evoluția spre cicatrizare a ulcerului e însoțită de diminuarea și dispariția fenomenelor subiective și reacționale ce existau în perioada de progresivitate. Ulcerul vindecat e înlocuit printr-o opacitate corneeană definitivă, numită leucom.

Mijlocul cel mai sigur pentru a pune în evidență o ulcerație corneeană consistă în instilarea a două picături de soluție de florescеină 1%, care are proprietatea de a colora în verde porțiunea de cornee unde lipsește epiteliul, adică aceea ulcerată.

Etiologie

Keratitele supurative sînt primitive și secundare, primele fiind produse prin inocularea agentului patogen direct în cornee datorită unei soluții de continuitate, care poate fi o simplă leziune epitelială. Așa dar, keratitele supurative primitive sînt infecțiuni post-traumatice. Cele secundare sînt datorite propagării procesului patologic de la o infecțiune de vecinătate, cazul cel mai frecvent fiind al conjunctivitelor.

Mai există keratite supurative speciale a căror mecanism patologic nu e încă complet cunoscut (keratita lagoftalmică, keratita neuroparalitică, etc.).

— **Keratitele supurative primitive.**

Tipul cel mai reprezentativ îl constituie ulcerul serpiginos pneumococic.

Ulcerul serpiginos pneumococic

Este ulcerul rezultat dintr-o keratită supurativă post-traumatică, de cele mai multe ori în urma accidentelor de muncă. De regulă infecția e datorită pneumococului, ulcerațiunea fiind malignă, adică de tip progresiv,

Traumatismul poate fi minim, numai o simplă leziune epitelială ce deschide drum pneumococilor care pot proveni din vecinătate bolnavul avînd o dacriocistită, sau aduși cu mîna mînjită de salivă, cunoscînd că pneumococi se găsesc curent în rinofaringe și gură.

Toate accidentele de muncă pot ocaziona această infecțiune a corneei,, dar în țara noastră pe primul plan stau accidentele de muncă agricolă: leziunea se întîlnește frecvent în timpul secerișului, cînd spicele grîului înalt pot traumatiza corneea, de aceea acest ulcer e numit și ulcerul secerătorilor.

Se prezintă la debut ca o infiltrație galbenă a corneei, apoi ca o pierdere de substanță infiltrată, murdară, ce progresează putîndu-se întinde la întreaga cornee sau putînd-o perfora. Se însoțește de hipopion și de fenomene reacționale puternice, nelipsind de obicei chemosisul și edemul palpebral iar durerile fiind violente.

Evoluția lui durează aproximativ o lună, rezultînd opacități corneene întinse care pot compromite definitiv vederea.

Diagnosticul se face pe baza aspectului clinic de ulcer progresiv cu hipopion, a constatării tramatismului precum și a prezenței pneumococului în secrețiune.

Ulcere corneene post-traumatice pot fi produse și de alți agenți infecțioși ca stafilococul, streptococul, piocianicul etc.

Prognosticul e serios, dat fiind tendința de progresivitate.

Complicațiuni se întîlnesc din partea irisului (irită), de altminteri hipopionul, după cum am văzut, e consecința acesteia.

Tratamentul consistă în aplicarea unui bandaj care să nu fie strîns, deci numai protector, în perioada de infiltrație și care să fie compresiv în perioada de cicatrizare. Se introduce între pleoape, înainte de aplicarea pansamentului, pomadă iodoformată sau xeroformată 5—8%. Se instilează atropină 1% pentru a preveni sau trata irita. De asemenea dionină 2—3%. Se recurge și la terapeutica generală anti-infecțioasă prescrindu-se sulfamide în raport cu agentul microbian, penicilină în ulcerațiunile mai grave, precum și sero sau vaccinoterapie în unele cazuri.. Sulfamidoterapia se poate administra și local în instilații 15—20% și per os, de asemenea penicilina în injecții sau instilații. Bune rezultate se obțin și prin injecții intra musculare cu lapte sterilizat 5—10 cc, cîte una la 2 zile, în total 3—5. Optochin 1%, în instilații e indicat în cazul pneumococului.

Pentru a opri progresivitatea ulcerului în cazurile în care tendința de extensiune e mare, se recomandă vaporizațiuni cu

cauterul cu vapori de apă Wessely, precum și cauterizări ale părților infiltrate din ulcerațiune cu substanțe chimice (nitrat de argint 5—10% sau tinctură de iod), sau cu un galvano-cauter fin. De altminterea se pot obține foarte bune rezultate și prin simplă căldură (termofor) sau iradiațiuni prin apropierea de ulcerațiune a termo sau galvano-cauterului.

În iminența perforației se instilează atropină 1% cînd ulcerul e central, și pilocarpină 1% cînd ulcerul e periferic, cu scopul de a îndepărta irisul de perforație, aplicîndu-se și un pansament compresiv.

Keratitele supurative secundare.

Sînt datorite în majoritatea cazurilor conjunctivitelor, infecțiunea trecînd de la conjunctivă la cornee, de aceea se numesc și ulcere conjunctivale. Astfel de ulcere sînt următoarele:

1. Ulcerul catarai întîlnit în cursul unor conjunctivite catarale, destul de rar, e mic cu localizare marginală, de formă semi-lunară, neinfiltrat și deci benign.

2. Ulcerul blenoragic, complicația conjunctivitei blenoragice, e un ulcer progresiv atît în suprafață cît și în profunzime, un ulcer malign.

3, Ulcerul difteric e progresiv, necrotic, deci malign.

4. Ulcerul trahomatos de obicei e mic, staționar, curat, fără tendință de progresiune.

5. Ulcerul scrofulos, care în realitate nu e un ulcer conjunctival ci de cauză endogenă, se produce la nivelul flictenei; e mic, rotund, cu puțină tendință la extensiune în suprafață, dar cu tendință de progresiune în profunzime, spre perforațiune.

6. Ulcerul variolic se produce în cursul variolei, concomitent cu conjunctivita, cauza fiind deci tot endogenă, fiind rezultatul evoluției pustulei variolice. Este un ulcer grav, progresiv. perforant. Inainte de vaccinări, variola era cauza cea mai mare a orbirei.

7. Ulcerul keratitei rozacee e mic, persistent, periferic cu vase și tardiv incrustații calcare.

Privitor la tratamentul ulcerelor de origine conjunctivală trebuie să arătăm că bandajul e contra-indicat cît timp evoluiază

conjunctivita de oarece el ar reține secreția pe cornee. Principial se tratează întîi conjunctivita cu terapeutica ei curentă și, odată vindecată, se trece la tratamentul ulcerațiunei, aplicîndu-se pomada antiseptică, bandajul precum și celelalte măsuri ce am indicat, după necesitate.

Keratite supurative superficiale speciale

Dintre aceste vom descrie:

1. Keratita lagoftalmică, care este ulcerația corneei la persoanele la care corneea nu se poate acoperi de pleoape. Acesta e cazul celor cu paralizie facială, cînd ochiul nu se poate închide, a unor bolnavi cu ectropion cicatricial, cari de asemenea nu pot închide ochiul, pleoapele fiind micșorate, retractate sau aderente cu osul, precum și a bolnavilor cu exoftalmie de grad mare, cînd corneea proemină dincolo de pleoape (boala lui Basedow, tumori retrobulbare).

In toate aceste cazuri în care pleoapele nu acoperă complet corneea, aceasta nu mai este umectată în timpul somnului, cînd secreția lacrimală e suprimată și lacrămile acumulate din cursul zilei se evaporează. Corneea se usucă, epiteliul se exfoliază producîndu-se apoi ulcerațiune, infecția fiind datorită piogenilor obișnuiți. Ulcerațiunea lagoftalmică se produce totdeauna în partea inferioară a corneei, această porțiune rămînînd neacoperită de pleoape deoarece în somn ochii se duc în sus și în afară. Această ulcerațiune corneeană e de obicei progresivă, întinderea ei fiind în raport cu suprafața neacoperită a corneei.

Tratamentul consistă în pansament cu pomadă iodoformată și blefarorafie, adică închiderea fantei palpebrale prin sutură. Această închidere e provizorie urmînd să se redeschidă pleoapele cînd a dispărut lagoftalmia. E indicat a se face și tratamentul cauzal al lagoftalmiei.

2. Keratita neuro-paralitică, descrisă de Magendie și considerată de el ca de natură trofică, este o leziune ulceroasă a corneei, datorită unei întreruperi în conductibilitatea trigemenului (per. V). Cauzele sînt multiple, putîndu-se întîlni în urma unei

fracturi a bazei craniului, unei tumori a trigemenului sau ganglionului Gasser, apariţia ei avînd în acest ultim caz o mare valoare diagnostică de localizare. Alte cauze, mai menţionăm: o ruptură a trigemenului printr-un glonţ, o gomă sifilitică, etc. Frecvent se întîlneşte în urma unor operaţiuni pe trigemen, ca neurectomia retrogaseriană, extirparea ganglionului Gasser sau simpla alcoolizare, intervenţiuni ce se fac în cazuri de nevralgii trigeminale. Corneea prezintă o ulceraţiune progresivă, murdară, supurată, dar ceea ce dă caracterul keratitei neuro-paralitice este insensibilitatea corneei. Nu numai că ulceraţiunea e complet indoloră, în opoziţie cu toate celelalte keratite ulceroase, dar corneea este complect anestezică.

Diagnosticul cu toate celelalte ulceraţiuni se face pe baza insensibilităţii corneei.

Tratamentul consistă în pansamente cu pomadă iodoformată şi blefarorafie, operaţiune care favorizează închiderea ulceraţiei.

3. Keratomalacia. E caracterizată printr-o ulceraţie bilaterală a corneei, ulceraţie progresivă cu caracter xerotic şi cu lipsa fenomenelor reacţionale. Corneea de regulă se perforează, ajungîndu-se la totala ei destrucţiune. Se întîlneşte la copii de cîteva luni pînă la 1 an, maximum 2, mai ales la prematuri, debili, atrepsici. Prognosticul, atît cel ocular, cît şi cel vital e din cele mai grave, aceşti copii sucombînd de obicei prin debilitate generală sau bronho-pneumonie. Boala e datorită unei avitaminoze pentru vitamina A. Tratamentul e general prin vitamină A (Vigantol, zeamă de lămîie, untură de peşte) şi local prin pansamente cu pomadă cu xeroform, cu vogan şi blefarorafie.

— **Keratite supurative profunde.**

Sînt leziuni rare, ele duc la abcesul corneean adică o colecţie purulentă între lamele corneei.

De obicei recunosc o cauză endogenă: pneumonie, gripă, variolă, diverse septicemii ori o plagă infectată.

Obiectiv se constată colecţia purulentă în adîncimea corneei, vizibilă prin transparenţa ei, colecţia apărînd de culoare galbenă de formă discoidă. In restul corneei se constată edem,

globul prezintă o puternică injecție perikeratică, edem palpebral. chemosis. Bolnavul are dureri, fotofobie, lăcrămare.

Abcesul corneean e întotdeauna însoțit de o irită intensă.

Tratament. Vom căuta prin căldură (cataplasme, termofor, iradiații) să favorizăm rezorbția. Abcesul trebuie deschis prin incizia corneei; el se poate deschide și singur în camera anterioară. Irita se tratează cu atropină. Tratamentul general prin antibiotice.

KERATITE NESUPURATIVE

In aceste keratite inflamația nu ajunge în stadiul de supurație, putîndu-se numai rezorbi sau organiza.

Sînt superficiale și profunde, cele mai importante fiind cele profunde.

Keratitele nesupurative superficiale

Interesează părțile superficiale ale corneei netrecînd în stadiul de supurațiune. Se prezintă sub 2 tipuri clinice.

— Tipul Herpes, cu variantele herpes febril și herpes zoster, și tipul Panus.

1. Herpesul febril, similar celui labial sau genital, este o boală eruptivă a corneei, caracterizată prin formarea de vezicule conținînd un lichid clar. Se produce uneori ca și cel labial în urma unor boli febrile ca: gripă, pneumonie, angină, acces de malarie, etc. uneori coexistînd cu herpesul nasului și buzelor, alte ori fiind numai cornean.

Veziculele herpetice apar succesiv pe cornee, crapă, lăsînd eroziuni epiteliale care confluiază avînd conturul policiclic, Leziunile corneene sînt unilaterale, nu se vascularizează, sînt foarte dureroase și se însoțesc de lăcrămare, fotofobie și turburări de sensibilitate. Se vindecă după cîteva săptămîni, de cele mai multe ori cu păstrarea transparenței corneene. Totuși leziunile lipsite de epiteliu se pot infecta, prognosticul putînd deveni serios. Irita poate complica herpesul corneei.

Herpesul e datorit unui virus neurotrop care poate fi transmis iepurilor, producînd o keratită și uneori encefalită.

Tratamentul consistă în pansamente cu pomadă antiseptică (xeroform sau iodoform) instilații de atropină, iar per os preparate de salicilat.

2. Herpesul zoster sau zona oftalmică. Leziunile corneene, care sînt vezicule, se asociază cu o erupție veziculoasă avînd o bază eritematoasă care interesează tegumentul, în teritoriul inervat de ramura oftalmică a trigemenului, ceea ce face ca leziunile cutanate să se oprească la linia mediană a feței. Veziculele corneene în zonă sînt însoțite și de o infiltrațiune care poate înainta în cornee dincolo de membrana lui Bowmann; de aceea leziunile corneene ale zonei pot lăsa cicatrice opace. Boala întotdeauna unilaterală, poate fi însoțită de manifestațiuni generale ca febră, frison. Se însoțește de simptome subiective care pot fi accentuate, în special durerile, și turburări în sensibilitate corneeană (hiperestezii sau hipoestezii). Se complică constant cu o irită.

Herpesul zoster e datorit unui agent necunoscut, diferit de al herpesului febril, virusul zosterian nefiind transmisibil animalelor de laborator.

Tratamentul e același cu al herpesului febril.

Tipus panus e reprezentat prin panusul trahomatos și panusul scrofulos.

Panusul este o keratită superficială nesupurativă caracterizată printr-o infiltrațiune subepitelială a corneei cu vascularizație superficială. A se vedea descrierea panusului la trahom și conjunctivita flictenulară.

Keratitele nesupurative profunde

Sînt caracterizate printr-o infiltrațiune în parenchimul corneean, adică în țesutul propriu al corneei, părțile superficiale ale membranei nefiind interesate. Se numesc și keratite parenchimatoase sau interstițiale.

Natura lor e endogenă și dintre ele menționăm keratita parenchimatoasă sifilitică, tuberculoasă și leproasă.

Keratita parenchimatoasă sifilitică (sifilis congenital).

Este cea mai frecventă și importantă dintre keratitele nesupurative profunde, caracterele ei fiind: 1) infiltrațiune corneeană de tip profund; 2) nici o tendință la supurație și deci la ulcerațiune; 3) evoluție lungă de cîteva luni; 4) participarea irisului la inflamațiune; 5) bilateralitatea; 6) etatea (cea de a doua copilărie și adolescența).

Boala, care în total durează cîteva luni, evoluează în 3 perioade:

1). Perioada de infiltrație care debutează printr-o turburare corneeană mată, ce apare în centrul sau periferia corneei și se întinde ocupînd întreaga membrană. Globul ocular prezintă injecție perikeratică, iar ca turburări subiective avem lăcrimare, fotofobie și scăderea vederei, în raport cu sediul, întinderea și grosimea infiltrației.

2). După cîteva săptămîni începe perioada de vascularizație, caracterizată prin invazia corneei de vase. Vase de tip profund, fine, subțiri, paralele ca firele unei mături, vase ce nu depășesc limbul sclero-corneean și se văd în profunzimea corneei. Cînd întreaga cornee infiltrată a fost invadată de vase prezintă culoarea unei stofe roșii. Cu cît vascularizația e mai intensă, cu atît prognosticul e mai favorabil; infiltrațiunile cu bogată vascularizație se rezorb și corneea se clarifică, infiltrațiunile ce nu se vascularizează se organizează, corneea rămînînd opacă.

3). După alte cîteva săptămîni urmează perioada de rezorbție sau organizare, In cazul rezorbției vasele încep să se retragă și odată cu ele turburarea corneeană, adică procesul de infiltrațiune. Dacă vascularizația nu a fost destul de pronunțată și infiltrațiunile groase, rezorbția nu e posibilă decît numai parțial și procesul inflamator se organizează rezultînd o opacifiere definitivă a corneei. Injecțiunea perikeratică și turburările subiective, care erau foarte intense în perioada de vascularizație, diminuă progresiv și dispar la finele perioadei de rezorbție.

Boala e totdeauna bilaterală, ochii fiind prinși la un scurt interval, durează în totul cîteva luni. Vindecarea ei se face cu recîștigarea transparenței corneene în 1/3 din cazuri, cu persi-

stenţa unor opacităţi corneene ce scad acuitatea vizuală în alte 1/3 din cazuri şi cu opacităţi groase întinse care reduc considerabil vederea pînă la cecitate în alte 1/3.

Anatomie patologică.

Leziunile sînt caracterizate printr-o infiltraţiune în ţesutul propriu al corneei cu limfocite şi mononucleare, stratele profunde

Stadiul de infiltraţie

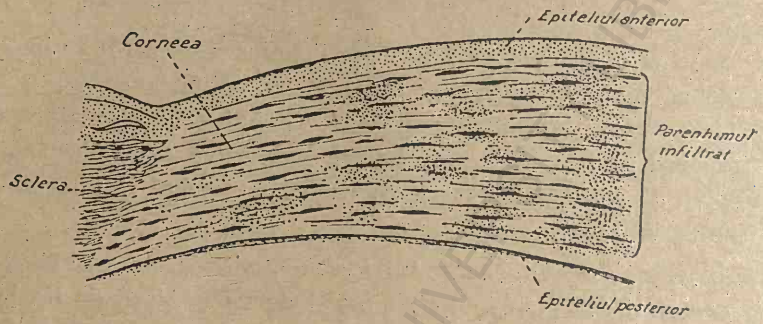

Fig. 42 a

Stadiul de vascularizaţie

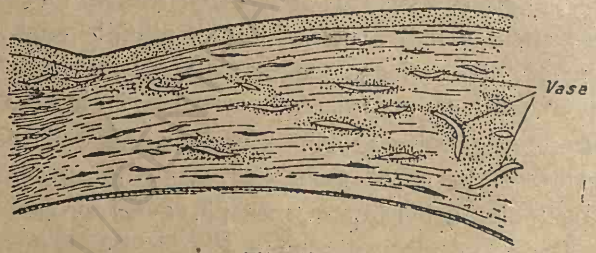

Fig. 42 b

apărînd astfel îngroşate şi prezentînd vase de neoformaţiune (fig, 42a şi 42b). In unele cazuri s-au putut pune în evidenţă şi treponeme.

Etiologie.

Excepţional keratita parenchimatoasă poate fi şi o manifestare de sifilis cîştigat, în marea majoritate a cazurilor (90%)

ea este o manifestare de sifilis congenital. Este simptomul cel mai tardiv al sifilisului congenital. Ea apare între 6 şi 24 ani, cu maximum de frecvenţă între 10 şi 16 ani, întîlnindu-se de predilecţie la femei. Bolnavii cu keratită parenchimatoasă au Wassermann în sînge intens pozitiv, cei mai mulţi prezintă stigmate ale sifilisului congenital. Menţionăm triada lui Hutchinson, compusă din surditate, dinţi Hutchinson (lipsuri semilunare în dauna tablei externe pe incisivi) şi keratita parenchimatoasă. Bolnavii au un aspect senil, fruntea olimpiană, nasul în şea, tibiile în săbii, artrita genunchiului, micropoliadenite, cicatrice pe faţă şi în jurul buzelor, urmarea ragadelor din viaţa intra uterină, etc.

In antecedentele mamei întîlnim avorturi, faceri premature, copii morţi la vîrste mici.

Diagnosticul.

Se face cu keratitele superficiale (panus, keratita flictenulară cu infiltraţiuni) pe baza caracterelor acestor keratite. Sediul profund al infiltraţiunei, vascularizaţia de tip profund şi injecţiunea perikeratică stabilesc diagnosticul de keratită parenchimatoasă. Diagnosticul etiologic se face cu celelalte keratite parenchimatoase (tuberculoase, leproase) luînd în considerare caracterele lor clinice pe care le vom arăta mai jos, precum şi constatarea stigmatelor de sifilis congenital, sero-reacţia pozitivă în cazul keratitei parenchimatoase heredo-sifilitice şi lipsa lor cu prezenţa manifestaţiunilor tuberculoase sau leproase şi positivitatea probelor biologice a acestor infecţiuni în cazul keratitei tuberculoase sau leproase, De altminteri evoluţiunea tipică, bilateralitatea şi etatea sînt caracteristice în keratita din sifilisul congenital.

Patogenie.

Modul de producere a leziunilor corneene e încă discutat, unii admiţînd natura infecţioasă, ccea ce e mai probabil, alţii considerînd leziunile de ordin degenerativ sau anafilactic.

Complicații.

Cea mai importantă complicație a keratitei parenchimatoase sifilitice este irita, irisul participînd de regulă la procesul inflamator. Uneori se prinde și corpul ciliar (ciclită), sclera (sclerită) și coroidia (coroidită).

Tratamentul.

Cuprinde tratamentul general etiologic și tratamentul local.

Tratamentul etiologic este cel anti-sifilitic, prin injecțiuni de cianur de mercur, bismut și neosalvarsan. Trebuie să menționăm că influența lui e foarte redusă, ca asupra tuturor manifestațiunilor tardive. El nu poate împiedica prinderea celui de al doilea ochi. El trebuie totuși făcut, sero-reacțiile fiind intens pozitive și obținîndu-se o ameliorare a stării generale a bolnavului. In vederea ameliorării acestei stări se mai recomandă preparate arsenicale, feruginoase, vitamine, untură de pește etc.

Tratamentul local. Principial trebuie să grăbim evoluția boalei urmărind producerea unei vascularizații corneene intense și a unei rezorbții a produselor inflamatorii. In primele 2 perioade evolutive, trebuie să facem cît mai des, dacă se poate în tot cursul zilei, aplicațiuni de căldură care se pot realiza prin cataplasme fierbinți preparate cu făină de in sau în lipsă de mălai, picături de apă fierbinte picate direct pe cornee (60° în vase, cînd ajung pe cornee 45°) după prealabilă anestezie a corneei cu cocaină (metoda N. Manolescu), termofoare electrice speciale sau chiar un bec electric înfășurat într-un șervet. Se mai fac instilații de dionină 2—3%, dionina fiind un calmant și vaso-dilatator. Se instilează și atropină soluție 1%, medicațiune necesară pentru irita concomitentă. Ochelari negri pentru a diminua fotofobia. In perioada de rezorbție se recurge la excitante ca să grăbească clarificarea corneei, medicamentul fiind pomada cu precipitat galben de mercur 3%. De asemenea se continuă cu instilațiile de dionină sau administrarea ei în pomadă. Tot în vederea clarificării se pot face injecțiuni subconjunctivale cu clorură de sodiu 3% și recurge la țesutoterapie prin implant subt conjunctival de placentă.

Profilaxia.

Profilaxia keratitei parenchimatoase heredo-sifilitice consistă în tratamentul anti-sifilitic al părinților și tratamentul heredo-sifiliticilor noi născuți.

Keratita parenchimatoasă tuberculoasă.

Mult mai rară decît cea din sifilisul congenital, frecvent fiind secundară unei inflamațiuni irido-ciliare tuberculoase. Se prezintă ca o keratită profundă, difuză sau localizată (mici noduli, tuberculi) cu vascularizație corneeană profundă, ca o keratoirită sau sclero-keratită. Evoluțiunea e mai lungă și fenomenele reacționale sînt mai reduse decît în heratita keredo-sifilisului.

Atinge adolescenți și tineri, și deseori e unilaterală. O întîlnim la persoane cu leziuni toracice discrete (ganglioni traheobronșici, aderențe pleurale, focare pulmonare vindecate) și nu la cei cu leziuni pulmonare evolutive.

Diagnosticul diferențial a fost arătat la keratita sifilitică.

Tratamentul local e același cu al keratitei sifilitice, cel general fiind tuberculino-terapia cu doze mici, progresive. Radioterapia de asemenea își găsește indicațiunea.

Keratita parenchimatoasă leproasă

In lepră se produc frecvent infiltrațiuni corneene asemănătoare cu acele heredo-sifilitice, uneori putîndu-se întîlni și noduli intra-corneeni (leproame).

Evoluția leziunilor e lungă, fără manifestații acute, corneea deseori fiind anestezică.

Anatomo-patologic infiltrația e constituită de celule leproase cu foarte numeroși bacili Hansen și vase de neoformațiune.

Tratamentul general e acela al leprei, iar local acel al keratitelor parenchimatoase; în cazul leproamelor mari ce pot proemina la suprafața corneei, se va recurge la cauterizarea sau excizia lor.

PROCESE CICATRICIALE
(De origină inflamatorie)

Sînt urmările inflamaţiilor corneene. Toate keratitele supurative lasă opacităţi definitive, parte din keratitele nesupurative lasă şi ele asemenea opacităţi. Opacităţile sînt datorite reparaţiunei şi organizării printr-un ţesut cicatricial a părţilor din cornee ce au fost infiltrate, ţesut fibros care e opac, fibrele conjunctive ce îl formează neavînd nici finetea nici dispoziţia arhitectonică regulată a fibrilelor corneei normale. Intinderea şi grosimea opacităţii ţine de felul şi intensitatea keratitei.

Caracterele opacităţilor cicatriciale ale corneei sînt următoarele: 1). pată albă sau uşor albătrue, opacă, lucioasă. 2). lipsa completă a oricărui fenomen inflamator (hiperemie, edem, etc.). 3). lipsa turburărilor subiective (durere, lăcrămare, fotofobie) în afară de scăderea acuităţei vizuale.

Aceste caractere deosebesc opacitatea cicatricială de opacitatea unei keratite în evoluţie, în care pata apare mată şi nu lucioasă, iar fenomenele inflamatorii există, comun fiind în ambele numai scăderea acuităţei vizuale. Acest diagnostic diferenţial e foarte important, deoarece opacitatea unei leziuni în evoluţie, pe lîngă că implică măsuri terapeutice, este susceptibilă de modificare, putîndu-se rezorbi sau putînd progresa, pe cînd opacitatea cicatricială reprezintă un proces terminat ea rămînînd definitivă.

Gradul de scădere a acuităţei vizuale printr-o opacitate a corneei depinde în primul rînd de poziţia opacităţii faţă de pupilă, opacităţile centrale scăzînd considerabil vederea cele periferice mult mai puţin sau deloc. Scăderea vizuală într-o opacitate corneeană e datorită faptului că razele de lumină nu pot intra în ochi fiind oprite de pată în cazul cînd ea e centrală şi refracţiei inegale din cauza îngroşărei produse la nivelul cicatricelor. Scăderea vizuală în cazul opacităţilor periferice e datorită modificării curburei corneei prin retracţiunea cicatricială, provocîndu-se astfel un astigmatism neregulat. In opacităţile cicatriciale vechi (15—20 ani), precum şi cele care s-au produs curînd după naştere, datorită faptului că ochiul cu corneea opacă nu a

funcţionat mult timp sau deloc, se produce un strabism divergent şi nistagmus optic.

Procesele cicatriciale de origină inflamatorie ale corneei pot fi opacităţi corneene simple fără ectazie şi opacităţi corneene ectatice.

Opacităţile corneene simple neectatice.

Cunoscute în popor sub numele de albeaţă, pot fi de diferite feluri şi grade ce ne permit de a presuma şi felul keratitei care le-a produs.

Maculele sînt pete mici rezultat al unor leziuni circumscrise. Ele se întîlnesc de obicei ca urmări ale keratitei scrofuloase, amintind flictena din care derivă. Nefelioanele sînt turburări difuze ale corneei, fine, subţiri, cu aspect de nor, opacitatea fiind relativă (prin ea putîndu-se vedea irisul); sînt datorite de obicei unei keratite nesupurative, de exemplu în urma keratitei parenchimatoase. Leucom este o opacitate groasă de întinderi variabile, albă, albăstruie, lucioasă, avînd aspectul unei pete de vopsea albă. Leucomul este rezultatul unei leziuni corneene cu destrucţie de ţesut, a unei ulceraţiuni; îl întîlnim după ulcerul gonococic, serpiginos, variolic, etc. Leucomul poate fi simplu fiind urmarea unui ulcer neperforat, şi aderent, cînd rezultă dintr-un ulcer perforat. Aderenţa consistă în prinderea irisului în cicatricea corneeană, iris ce herniase în timpul perforaţiei. In cicatrice se vede culoarea irisului (ţesut pigmentar), pupila e deformată piriform şi camera anterioară micşorată şi inegală. Leucomul aderent este o sinechie anterioară.

Tratamentul. In opacităţile cicatriciale recente se prescriu excitante ca pomada cu oxid galben de mercur 3%, aplicîndu-se imediat ce au dispărut fenomenele inflamatorii ale keratitei, urmărindu-se regenerarea şi clarificarea corneei în măsura putinţei, ceea ce e posibil în oarecare măsură la copii. Se recurge şi la dionină 2—3% în instilaţiuni sau pomadă.

Mai tîrziu, cîtva timp după stingerea procesului inflamator, în cazul cînd opacităţile au sediul central şi a rămas o porţiune din cornee încă transparentă, se poate obţine o vedere destul de

bună, printr-o iridectomie, operațiune prin care se creează o nouă pupilă în dreptul unde corneea e transparentă, excizîndu-se o bucată de iris.

In cazurile în care opacitatea corneană ocupă întreaga membrană (leucom total), vederea nu se poate recăpăta de cît printr-o transplantare de cornee. Transplantarea de cornee a făcut în ultimii ani progrese considerabile grație a numeroși cercetători, din care în primul rînd stau cercetătorii sovietici, în frunte cu profesorul Filatov de la Odessa. Se știe că transplantările de cornee nu reușesc decît dacă se practică de la aceeași speță (homotransplantări), că ele reușesc mai bine la tineri și în cazurile în care destrucțiunea țesutului corneean nu e prea intensă. Filatov a arătat că se poate utiliza cu succes pentru transplantare corneea de cadavru, ea fiind capabilă de coalescență cu păstrarea transparenței; mai mult, ochii de cadavru enucleați pînă la 40 ore după moarte și conservați la 4—5° pot fi utilizați după alte 40—50 ore, comportîndu-se ca materialul viu. Se înțelege marea importanță a posibilității de utilizare a corneelor de cadavru; înainte de lucrările lui Filatov, cercetătorii nu aveau la dispoziție decît corneele provenite din ochii enucleați, care erau în număr extrem de redus, și apoi nu era posibil de a se utiliza decît numai corneele unora din ei. Filatov a stabilit în detaliu tehnica operatorie și instrumentația necesară. El și elevii au practicat numeroase transplantări de cornee, obținînd reușita în peste 60% din cazuri.

Transplantarea de cornee consistă în a se exciza corneea opacă cu un trepan special, o rondelă ce cuprinde toate straturille corneei, rondelă de 3—5 mm. diametru și a o înlocui cu un disc asemănător luat în același mod din corneea transparentă a unui ochi enucleat sau a unui ochi de cadavru.

Prin această operațiune, un mare număr de orbi cu leziuni corneene își vor putea recăpăta vederea.

Tot Filatov, căutînd de a obține clarificarea transplantului corneean, a transplantat alături de el un fragment de cornee conservată. Constatînd clarificarea porțiunei opacifiate a explicat fenomenul ca datorit unor stimulenți biogeni elaborați de țesu-

turi. Continuînd cercetările sale cu implantări de diferite țesuturi (placentă, piele, etc.) a obținut rezultate remarcabile în numeroase boli oculare și generale, creînd astfel terapia tisulară.

In cazurile în care transplantarea nu ar fi posibilă și bolnavul reclamă o intervenţiune în scop estetic, se poate practica tatuajul opacităţii impregnîndu-se cu tuș de China partea corespunzătoare pupilei spre a o colora în negru și cu alte culori părţile periferice care se vor asemui astfel cu culoarea irisului.

Opacităţi corneene ectatice.

Leziunea cicatricială a corneei poate uneori prezenta și o ectazie care conţine iris și bombează înainte, constituind stafilomul.

Stafilomul este deci o leziune cicatricială a corneei cu prezenţa irisului în cicatrice și cu ectazie. In realitate stafilomul este cicatricea unui prolaps irian producîndu-se astfel în urma unui ulcer corneean mare, care se perforează, irisul herniază prin perforaţiune pe o mare suprafaţă, urmînd apoi procesul cicatricial; cicatricea constituită în mare parte de ţesutul irian care e mult mai puţin rezistent decît corneea, este împinsă înainte de tensiunea intra-oculară, rezultînd astfel ectazia.

Stafilomul se prezintă ca o proeminenţă opacă, conică sau sferiei de culoare negricioasă datorită irisului. El poate fi parţial sau total în cazul cînd înlocuiește toată corneea. Stafilomul este o leziune definitivă constituind o diformitate desagreabilă. Vederea mult scăzută în stafilomul parţial, e nulă în cel total. Simptomele subiective sînt nule, lipsesc manifestările inflamatorii ca în orice leziune cicatricială, poate exista uneori secreţie cînd stafilomul e mare și irită conjunctivele palpebrale.

Se pot produce complicaţiuni din care cea mai importantă este hipertonia globului (glaucom secundar) în care stafilomul devine dureros. In fine stafilomul se poate perfora și da naștere la hemoragii.

Tratamentul

In stafilomul parţial, cînd acoperă pupila, se poate practica o iridectomie în scop vizual și pentru a preveni glaucomul. Sta-

filomul total reclamă excizia lui sau mai bine zis enucleația globului.

DEGENERESCENȚE CORNEENE

Sînt leziuni corneene de cauză neinflamatorie, considerate ca degenerative, cu etiologie necunoscută. Dintre acestea citățm:

1. *Gerontoxon* sau arcul senil este o degenerescență grăsoasă a corneei ocupînd o parte din grosimea ei în periferie. Apare de obicei la oameni bătrîni, nu se însoțește de niciun fenomen inflamator și nici nu influențează vederea.

Se prezintă ca o opacitate inelară la marginea corneei fiind distanță de limb cu jumătate milimetru. Inelul gerontoxonului are o grosime de 1—2 mm. Alte ori el nu formează un cerc complet ci numai 2 semi-cercuri, unul superior și altul inferior cu aceeași situație și de aceeași grosime, corneea îndemnă rămînînd numai la capetele diametrului orizontal. Arcul senil de regulă e bilateral.

2. *Keratoconul* este o proeminență a corneei în formă de con cu păstrarea transparenței ei. Apare în adolescență, cauza fiind necunoscută, se bănuiește o cauză endocrină. Leziunea e foarte rară. Keratoconul ocazionează importante turburări vizuale modificînd profund refringența corneii. Se poate obține ameliorarea vederei prin sticle de contact. Toate tratamentele medicale și chirurgicale la care s-a recurs nu au dat rezultate.

Distrofii heredofamiliale și degenerescențe corneene diverse, ce se prezintă ca turburări de transparentă corneeană, tipurile importante fiind menționate în schema afecțiunilor corneene.

TRAUMATISMELE CORNEEI

Sînt leziuni foarte importante prin marea lor frecvență, corneea fiind foarte expusă precum și prin gravele urmări din punctul de vedere vizual.

Deosebim următoarele traumatisme:

1. *Contuziuni* care determină edem al corneei ce se prezintă ca o turburare noroasă sau eroziuni epiteliale care se colorează intens cu floresceină şi se însoţesc de fenomene subiective pronunţate. Terapeutica contuziunilor consistă în aplicarea unui pansament protector cu pomada xerofomată în cazul eroziunilor. In scurt timp edemul se retrage, corneea clarificîndu-se, iar eroziunile se epitelizează rapid sub pansament.

2. *Plăgile* sînt soluţii de continuitate datorită diferiţilor agenţi vulneranţi. Cele mai frecvente le întîlnim ca rezultat ale accidentelor de muncă, sau la copii. Ele pot fi perforante şi neperforante. In primul caz irisul herniază prin perforaţiune şi în urma cicatrizării rămîne o sinechie anterioară (leucom aderent), în cel de al doilea cicatricea nu va conţine iris. Plăgiie corneene se pot infecta în care caz mărginile lor se infiltrează, apar fenomene reacţionale determinînd o keratită supurativă şi evoluînd ca aceasta. Cele perforante se însoţesc deseori de corpi străini intraoculari, cînd ele au fost produse de particule metalice ce s-au detaşat şi au sărit în ochi. Radiografia va preciza existenţa şi sediul corpului străin. Plăgile infectate se însoţesc frecvent de iridociclită ceea ce agravează prognosticul lor şi care poate fi urmată şi de oftalmie simpatică.

Tratamentul consistă în curăţirea plăgii prin spălături cu ser fiziologic şi apoi aplicarea unui pansament cu pomadă iodoformată sau xeroformată 5%, Dacă plaga e perforată şi irisul prolabează prin ea, se excizează irisul herniat şi se acoperă plaga printr-un lambou de conjunctivă bulbară din vecinătate, disecată, trasă peste plagă şi fixată cu 2 fire la conjunctiva bulbară. Plăgile infectate se tratează ca orice keratită supurativă (vezi tratamenul ulcerelor corneei).

3. *Arsurile.* De cele mai multe ori asociate cu acele ale conjunctivei sau pleoapelor sînt leziuni din cele mai grave prin urmările lor, putînd fi produse prin agenţi fizici dar mai ales chimici. Ca agenţi fizici citäm: plumb fierbinte, fier etc. iar chimici: acid sulfuric (vitriol), azotic, clorhidric, fosfor, soda caustică, var, amoniac, creion chimic, diferite cerneli, etc. Corneea arsă se opacifiază, se necrozează, urmînd ulceraţiuni întinse care se infectează secundar şi lasă în urma lor mari opa-

citați corneene. Cînd arsura interesează și conjunctiva, se produc aderențe între pleoape și glob (sinblefaron), ochiul putînd rămîne definitiv închis. Arsurile se însoțesc de fenomene reacționale intense și sînt foarte dureroase.

Dintre substanțele caustice, acizii formează în țesuturi o coaje ce constituie un obstacol pentru pătrunderea mai departe a causticului, iar bazele dimpotrivă, asocindu-se cu albumina țesuturilor dau naștere la proteine alcaline solubile. Din aceste cauze, în lipsa tratamentului, efectul prim al arsurilor cu acizi diminuă după primele zile, pe cînd ale celor cu baze progresează accentuîndu-se încontinuu.

Tratamentul consistă în înlăturarea imediată a particulelor și a excesului de caustic, care s-ar mai găsi în fundurile de sac, prin tampoane, spălături largi cu apă sterilizată, ser fiziologic și soluțiuni ce urmăresc neutralizarea causticului (în cazul acizilor soluție de bicarbonat de sodiu iar în cazul bazelor soluțiuni ușor acidulate cu acid acetic, tanic sau citric). După aceea se aplică un pansament cu pomadă alcalină și mai tîrziu iodoformată sau xeroformată 5%, instilîndu-se și atropină.

Soluțiunile neutralizante se mai administrează și în instilațiuni repetate și la scurte intervale, în afară de spălăturile largi.

Iată soluțiuni neutralizante; pentru arsurile cu acizi: bicarbonat de sodiu 0,50 ctg, biborat de sodiu 0,30 ctg. apă 100 gr. Pentru arsurile cu baze: acid acetic diluat de 0,50% sau mai bine soluție de acid tanic 0,50 ctg., apă distilată 10 gr.

In cazul arsurilor cu fosfor: acid boric 3 gr. biborat de sodiu 1,20 gr. apă 100 gr. precum și spălături cu soluție de sulfat de cupru 2%.

Pomada alcalină e compusă din: bicabornat de sodiu 2% și biborat de sodiu 1%.

In cazurile de arsuri prin agenți fizici se recurge la instilații repetate de parafină lichidă sterilă și vaselină boricată 3%. Durerile se calmează prin instilații de soluție de cocaină 4%.

In cazuri de arsuri foarte intense se recomandă excizia țesuturilor necrozate și acoperirea cu mucoasă labială.

4. *Corpi străini* pot fi implantați în cornee; de ex. particule de nisip, cărbune, dar mai ales particule metalice cum se întîmplă foarte des la cei ce lucrează la polizor. Extracția corpilor străini se face prin raclare la nivelul corpului cu un ac special, după prealabila anestezie cu cocaină, aplicîndu-se apoi un pansament cu pomadă antiseptică (xeroform).

TUMORILE CORNEEI

Sînt leziuni rare (a se vedea schema afecțiunilor corneei).

PATOLOGIA SCLEREI

Sclerotica porțiunea opacă a tunicei externe constituie segmentul ei posterior și reprezintă 5/6 din ea. E o membrană fibroasă, rezistentă, avînd rolul de a menține forma și conținutul globului. Prezintă o deschizătură anterioară care este ocupată de cornee, una posterioară în care pătrunde nervul optic, precum și numeroase orificii mici, prin care trec vase și nervi. Suprafața sa externă ce dă inserție celor 6 mușchi ai globului, e albă sidefoasă sau ușor gălbuie, fiind vizibilă prin transparența conjunctivei bulbare. Suprafața externă corespunde capsulei lui Tenon. Suprafața internă e brună și corespunde coroidei. Sclerotica e puțin vascularizată, iar inervația ei este mult mai redusă ca a corneei.

Afecțiunile sclerei sînt rare și au importanță secundară față de acelea ale corneei. Ele pot fi inflamații numite sclerite, caracterizate prin hiperemia zonei inflamate și tardiv atrofia sclerei care permite vizibilitatea tunicei medii (culoare negricioasă). Cînd procesul inflamator atinge numai stratele superficiale vorbim de episclerită. Ele recunosc etiologia reumatismală sau tuberculoasă și pot fi asociate cu o keratită. Mai întîlnim leziuni traumatice, în special plăgi sau rupturi sclerale în urma cărora coroida devine vizibilă în zona rupturei și mai tîrziu rezultă ectazii, adică stafiloame sclerale. Plăgile perforate ale sclerei pot fi însoțite de corpi străini intraoculari și necesită un examen radiologic.

Clinica afecțiunilor membranei medii a ochiului (uveea)

Date anatomice.

Uveea reprezintă membrana vasculară a ochiului. Ea se împarte în 3 părți: irisul, corpul ciliar și choroida (membrana vasculară) deosebită și prin caracterele pe care le îmbracă modificările patologice la nivelul fiecăreia dintre aceste 3 porțiuni, datorită structurii lor deosebite și rolului funcțional deosebit pe care îl au.

Irisul constitue partea anterioară a tunicei medii a globului. Tunica medie, membrană vasculară, pigmentară și musculară, numită și uvee, e formată dinapoi înainte de următoarele porțiuni: coroida, corpul ciliar și irisul.

Irisul e o membrană dispusă în sens frontal, în formă de disc, axînd un orificiu central, pupila.

Pe cînd coroida și corpul ciliar sînt alipite tunicei externe, irisul se îndepărtează de aceasta, fiind separat de ea prin camera anterioară.

Irisul prezintă 2 fețe și 2 margini.

Fața anterioară formează peretele posterior al camerei anterioare fiind deci scăldată de umoarea apoasă, ea este variabil pigmentată fiind aceea care dă culoarea ochiului. Aspectul ei nu e omogen, prezintă zone de depresiune, cripte, cute radiare, formate de vase și are un luciu caracteristic.

Fața posterioară, puțin concavă, formează peretele anterior al camerei posterioare, ea e colorată în negru prin pigmentul din epiteliul posterior. În părțile centrale e în raport cu cristaloida anterioară și prin ea cu cristalinul iar spre periferie e separată de aceasta prin spațiul camerei posterioare al cărui perete anterior îl formează, cameră plină cu umoare apoasă.

Marginea aderentă e linia de continuare cu a doua porțiune a tunicei medii care e corpul ciliar, fiind situată la nivelul limbului sclero-corneean. Menținerea irisului în poziție se face prin țesut conjunctiv, vase și ligamentul pectineu.

Marginea liberă, perfect rotundă, circumscrie orificiul pupilar.

Structura: Irisul e format din 5 strate care dinainte înapoi sînt: 1. epiteliul anterior, compus dintr-un singur rînd

de celule cubice ce se continuă cu epiteliul posterior al corneei. Între celulele epiteliale se găsesc orificii, stomatele lui Fuchs, prin care umorul apos poate trece din camera anterioară în iris; 2. membrana bazală anterioară, o lamă hialină, subțire, care se continuă cu membrana elastică a lui Descemet; 3. Stroma iriană care e format dintr-un țesut conjunctiv lax și conține numeroase vase sanguine, numeroși nervi, pigment liber și cromatofori ce sînt celule conjunctive încărcate de pigment care dau culoarea irisului. Aproape de marginea liberă, în stroma iriană există un fascicol de fibre musculare netede dispuse circular în jurul pupilei, sfincterul irian; 4. membrana bazală posterioară, membrana lui Bruch sau Henle este o lamă fibrilară, subțire, care se continuă cu o lamă similară a proceselor ciliare și mai departe cu lama vitroasă a coroidei; 5. epiteliul posterior, negru, e format din 2 rînduri de celule pline de pigment, în rîndul anterior de celule putîndu-se pune în evidență după depigmentare o formațiune musculară (mușchi neted) dilatatorul pupilei.

Vascularizația. Irisul prezintă o bogată vascularizație. Arterele provin în cea mai mare parte din ciliarele lungi posterioare, ramuri din oftalmica. Ele perforează sclera și coroida în partea posterioară a globului și merg fără să dea nicio ramură pînă la nivelul limbului sclero-corneean, unde dau două ramuri, una superioară și alta inferioară. Acestea, pătrunse în iris, se unesc sus și jos cu corespondenta opusă, formînd astfel în dreptul marginei aderente a irisului un cerc arterial, marele cerc arterial irian. Din aceasta pleacă numeroase ramuri radiare spre pupilă anastomozîndu-se în jurul orificiului pupilar, dînd astfel naștere unui al doilea cerc, micul cerc arterial irian. În formarea marelui cerc arterial mai iau parte, pe lîngă cele două artere ciliare lungi posterioare și arterele ciliare anterioare, ramuri din musculare, care perforează sclera în punctele de inserție a tendoanelor drepților și se varsă în acest cerc. Menționăm că din ciliarele anterioare pleacă ramurile ce irigă conjunctiva bulbară în zona perikeratică (vezi vascularizația conjunctivei și injecția perikeratică). Venele iriene formînd și ele două cercuri venoase cu aceiași așezare, urmează invers drumul arterelor confluînd în 4 mari trunchiuri venoase, venele vorticinoase care ies

din glob la nivelul equatorului și se varsă în vena oftalmică. Există și vene ciliare anterioare, cu parcursul identic cu al arterelor ciliare anterioare. Limfatice în iris nu sînt, limfa circulă liberă prin spațiile intercelulare, prin interstițiile diferitelor elemente anatomice și tecile perivasculare.

Căile reflexelor pupilare

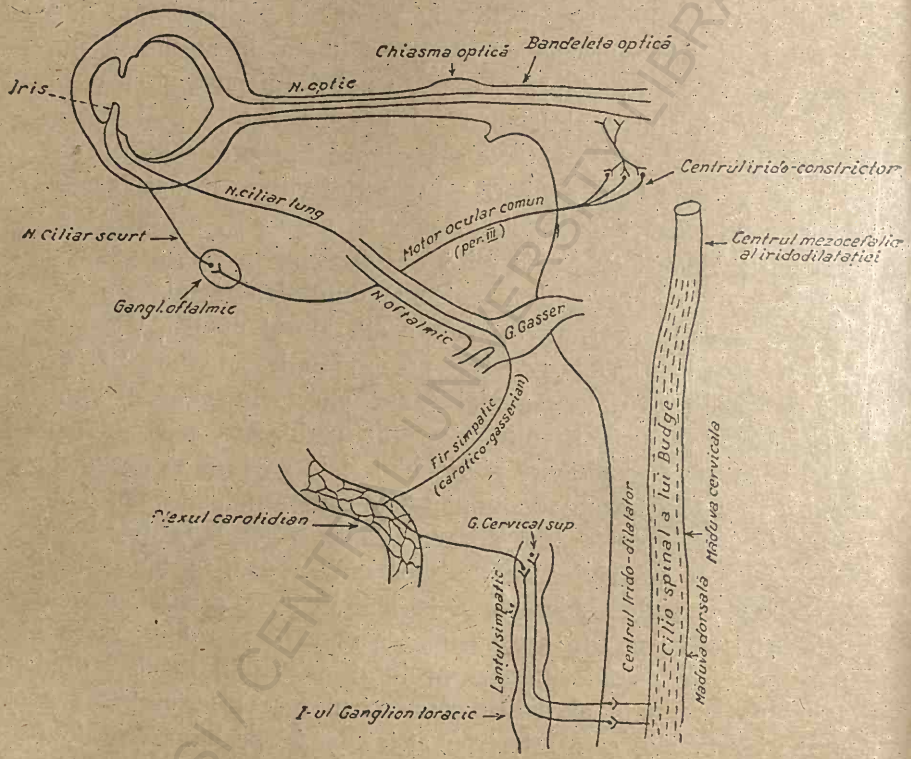

Fig. 43

Inervația destul de bogată provine din ciliarii scurți, ramuri din ganglionul oftalmic și din ciliari lungi, ramuri din nazal. Pe cînd ramurile senzitive vin și din ciliarii lungi și din cei scurți provenind din trigemen, ramurile motorii pentru sfincter vin din motorul ocular comun prin ciliarii scurți prin care vin și fibrele vegetative vaso-motorii.

Fiziologia irisului şi a pupilei

Irisul, membrană discoidă dispusă în sens frontal, avînd în centru orificiul pupilar, are rolul unui diafragm. Prin modificările diametrului pupilei irisul dozează în mod reflex, volumul fasciculului de lumină ce intră în ochi şi suprimă razele periferice, ajutînd astfel la realizarea unui maxim de acuitate vizuală. (Razele care cad în centrul corneei nu se frîng aşa încît formează imaginea retiniană a obiectelor privite, pe maculă, chiar dacă ochiul are defecte de optică. Din această cauză oamenii cînd vor să vadă bine îşi micşorează fanta palpebrală). Irisul contribue deasemeni la reglementarea circulaţiei umoarei apoase, deoarece o parte din această umoare este rezorbită prin vasele din stroma irisului.

Prin contracţia membranelor iriene se produce reflexul constricţiei sau dilataţiei pupilei în raport cu diferiţi excitanţi externi sau interni.

Reflexele pupilare normale sînt:

A. Reflexe care produc mioză (iridoconstrictoare)

1. Reflexul foto-motor sau la lumină care poate să fie direct sau indirect (consensual);
2. Reflexul de apropiere sau la acomodaţie — convergenţă;
3. Reflexul orbiculo-pupilar sau reacţia lui Piltz-Westfal;
4. Reflexul oculo-pupilar sau reflexul trigeminal;
5. Reflexul de atenţie a lui Haab.

B. Reflexe care produc midriaza sînt:

1. Reflexul la întuneric.
2. Reflexe sensitive
   a) la durere;
   b) senzorio-motorii.
3. Reflexul de lateralitate (Reacţia Turney).

A. **Reflexe care produc mioza**

a) Tipul reflexului irido-constrictor este reflexul foto-motor sau la lumină.

Retina este punctul de plecare al reflexului.

Arcul reflex foto-motor (figura 43).

Calea centripetă este formată de : retină, nervul optic, chiasma optică, bandeleta optică. Legătura cu centrul mezencefalic nu este cunoscută, dar ea trece pe lîngă tuberculii cuadrigemeni anteriori.

Centrul este în mezencefal, în regiunea pedunculului; după cei mai mulţi autori, el se găseşte în nucleul motorului ocular comun, în grupa anterioară de celule mici (nucleul Edinger-Westfal).

Calea Centrifugă este formată de oculo-motorul comun (per-III). Aceasta dă ramuri pentru toţi muşchii ochiului.

Firele irido-constrictoare urmează nervul oblicului mic din care se desprinde rădăcina motrice pentru ganglionul oftalmic, apoi nervii ciliari scurţi ce provin din el şi care se termină în iris, în sfincter. Irido-constricţia urmează calea motorului ocular comun trecînd prin ganglionul oftalmic, unde este o staţie de oprire, adică celule de unde pornesc noi fibre. Cercetările au arătat că fibrele pupilare din perechea III-a sînt în realitate fibre simpatice. Ele împrumută trunchiul motor-ocularului comun, după cum fibrele moderatoare din cord împrumută calea pneumogastricului. Deasemeni şi centrul mezencefalic şi ganglionul oftalmic trebuie consideraţi tot ca centrii simpatici.

Pupila se micşorează la lumină.

Cînd o lumină cade pe retină, sfincterul irian primind incitaţie de la centru, se contractă şi micşorează oficiul pupilar, jucînd rolul diafragmei aparatului fotografic.

Contracţia pupilară este un act involuntar şi inconstant. Ea se face brusc şi este în raport direct cu cantitatea de lumină şi cu sensibilitatea regiunei retiniene impresionate (regiunea maculară este mai sensibilă).

a) Reflexul foto-motor este direct şi indirect sau consensual,

1. reflexul foto-motor direct este contracţia pupilei pe care cade lumina.

2. reflexul consensual, este contracţia concomitentă a pupilei de partea opusă, asupra căruia nu cade lumina.

Aşa dar cînd lumina cade pe un ochi, ambele pupile se contractă.

Reflexul direct este suprimat de orice întrerupere a arcului reflex.

Reflexul consensual este suprimat numai de o întrerupere a căii centripete. De exemplu: 1) Un ochi care nu percepe lumina (orb) are pupila dilatată, reflexul fotomotor direct și consensual fiind suprimat (întreruperea căii centripete). 2) Un bolnav cu paralizia motorului ocular comun (calea centrifugă), are pupila dilatată și reflexul fotomotor direct suprimat, însă reflexul consensual este păstrat. 3) Secțiunea ambelor bandelete suprimă reflexul foto-motor. 4) Secțiunea unei bandelete, caz în care avem hemianopsie homonină, provoacă reacția lui Wernicke; reflexul se produce numai dacă lumina cade pe jumătatea retinei care funcționează. 5) Secțiunea chiasmei în două, nu suprimă reflexul foto-motor. 6) Leziunile înapoia corpilor genunchiați exteriori nu suprimă reflexul.

b) **Reflexul de acomodație-convergență** (la vederea de aproape.

Acomodația este funcția prin care ochiul se adaptează pentru orice distanță așa încît imaginea obiectelor privite să se facă întotdeauna pe retină.

Pentru examinarea mai amănunțită a unui obiect noi îl apropiem.

Necesitatea de a vedea clar obiectul apropiat de ochi declanșează reflexul de acomodație-convergență.

Acest reflex este de același grad la amîndoi ochii, fiind mai puțin intens ca reflexul foto-motor și proporțional cu întinderea acomodației (care scade cu vîrsta) și a convergenței.

In vederea de aproape intervin trei factori.

1). Contracția simultană a drepților interni (convergența).

2. Contracția mușchiului ciliar, care modifică puterea de refracție a cristalinului încît imaginile să se facă exact pe retină (acomodație).

3). Contracția irisului adică micșorarea pupilei.

Contracția irisului reprezintă reflexul pupilar la vederea de aproape.

Deci această strîngere a pupilei la vederea de aproape este o mişcare asociată cu cele două funcţiuni: acomodaţia şi convergenţa de aceea este mai corect să numim acest reflex:

Reacţia la acomodaţie şi convergenţă.

Strîngerea pupilei în o componenţă a acestei reacţii este în raport cu funcţia vizuală. Contracţia pupilară suprimă razele luminoase ce ar intra în ochi prin părţile periferice ale cristalinului unde ar suferi aberaţii de sfericitate şi astfel nu pătrund în ochi decît razele ce trec prin centrul cristalinului unde condiţiile optice sînt optime; iar pe retină se formează imaginea cea mai clară.

Reflexul de aproape trebuie considerat ca o mişcare de asociaţie sub acţiunea impulsului central al vederei de aproape (necesitatea de a vedea clar obiectele, care se apropie de ochi şi de la care nu mai pleacă raze paralele, imaginea formîndu-se înapoia retinei).

Acest reflex are 3 componente: convergenţa, acomodaţie şi mioză.

Calea centripetă pleacă probabil în acelaşi timp din retină (imaginea neclară provocată de apropierea obiectului) şi din muşchii drepţi interni, care aduc axa vizuală a ochiului spre obiectul privit (produce convergenţa).

Calea centrifugă şi centrul sînt aceleaşi ca şi pentru reflexul foto-motor, fiind vorba tot de irido-constricţie.

De exemplu: toxina diferică paralizează acomodaţii, însă convergenţa şi contracţia pupilară se păstrează;

In unele cazuri drepţii interni sînt paralizaţi şi convergenţa este suprimată, totuşi reflexul există fiind declanşat de acomodaţie.

3. Reflexul orbiculo-pupilar (reacţia lui Piltz-Westfal). Se produce la efortul de ocluzie a pleoapelor. Este unilateral, putînd apare numai la ochiul respectiv. Este datorit asociaţiei centrale dintre nucleul nervului facial şi al nervului oculo-motor comun.

Important de cunoscut, deoarece în timpul examinării reflexului foto-motor, poate apare, dacă bolnavul închide brusc ochiul.

4. Reflexul oculo-pupilar sau trigeminal.

Se produce la atingerea globului cu excitanți diverși termici sau tactili. Este precedat de o scurtă perioadă de dilatare, urmată de o contracție pupilară puternică. Este bilateral. Calea centripetă : trigemenul.

Calea centrifugă : sistemul simpatic în prima fază și sistemul parasimpatic în a 2-a fază.

5. Reflexul de atenție a lui Haab.

Excitantul acționează de-a dreptul asupra scoarței și este reprezentat atît de o imagine neclară, cît și de cel de al 2-lea semnalizator.

B. Reflex care produce midriaza.

Arcul reflex al acestor reflexe are puncte de plecare felurite : retina (reflexul la întuneric) ; nervii senzitivi (reflexul la durere ; reflexul senzorio-motor la excitanți puternici ai diverșilor receptori: auz, miros, gust) sau scoarța cerebrală (emoții puternice). Centrul iridodilatației este întins în măduva cervico-dorsală pînă în mezencefal (centrul cilio-spinal a lui Budge). In măduvă este cuprins în tractusul intermedio-lateralis. In realitate o serie de centrii se întind pe această distanță cel mai important fiind cel din mezencefal situat în regiunea hipotalamică, în planșeul ventricolului IV, (Centrul lui Karpus și Kreidl).

Calea centrifugă iese din măduvă cu rădăcinile I-a cervicală a VII-a dorsală, apoi prin rami comunicantes ajung în primul ganglion toracic, trece în lanțul simpaticului, în ganglionul cervical superior (aici fără stațiune de oprire) ; plexul carotidian, firul simpatico-gasserian, ganglionul lui Gasser, trigemen și prin ramura oftalmică, nazalul și ciliarii lungi, ajunge pînă la iris, în dilatator. Trecerea prin trigemen și oftalmic este discutată de unii autori.

Deci irido-dilatația urmează calea simpaticului cervico-dorsal și probabil a trigemenului.

1. Reflexul la întuneric.

Se produce atunci cînd intensitatea luminoasă este foarte scăzută. După unii autori dilatarea pupilei la întuneric nu se

produce numai prin încetarea reflexului foto-motor, ci ar fi un fenomen activ, la care avem deasemeni o cale aferentă, un centru şi o cale eferentă.

Calea aferentă ar fi comună cu acea a reflexului foto-motor, pînă la corpii genunchiaţi externi, de unde se separă de fibrele reflexului constrictor, ajungînd la mezencefal, punte, bulb, centrul cilio-spinal a lui Budge, urmînd apoi calea eferentă descrisă.

2. Reflexul senzitiv.

a) *La durere.*

Se produce la excitarea oricărui nerv senzitiv, în afară de nervii senzitivi care inervează globul ocular şi anexele sale, (care provoacă irido-constricţie). Fibrele centripete trec prin fibrele senzitive respective. Excitaţia ajunge la scoarţă, apoi prin centrul simpatic diencefalic ajunge la centrul cilio-spinal al lui Budge, urmînd calea eferentă comună.

b) *reflexul senzorio-motor sau psiho-senzorial.*

Se produce la excitaţii puternice provocate de un zgomot puternic, un miros foarte plăcut sau neplăcut, emoţii puternice, frică, o bucurie mare.

Punctul de plecare este scoarţa cerebrală. Centrul şi căile centrifuge sînt acelea descrise mai sus. Pe lîngă mecanismul dilatator se adaugă şi inhibiţia mecanismului constrictor (a para-simpaticului).

c) *reflexul de lateralitate (reacţia lui Tourney).*

Pupila ochiului în abducţie se dilată, a ochiului în adducţie se contractă.

Mecanismul pare a fi o întrerupere a reflexului foto-motor la ochiul în abducţie datorită tracţiunilor care se exercită asupra nervilor ciliari scurţi prin care trec fibrele constrictoare ale sfincterului pupilar, venite de la ganglionul ciliar.

Acţiunea substanţelor medicamentoase asupra pupilei. Midriatice avem: Adrenalina, Cocaina, Atropina şi toate derivatele ei (ex. Homatropina, Scopolamina).

Miotice: Eserina, Pilocarpina.

Atropina şi Scopolamina paralizează terminaţiile iriene ale parasimpaticului (perechea 3-a).

Eserina și Pilocarpina sînt excitante ale parasimpaticului. Adrenalina și Cocaina sînt excitante ale simpaticului. Toate se întrebuințează sub forma de colire și au acțiune pur locală (asupra terminațiilor simpatice și parasimpatice din iris).

SCHEMA AFECȚIUNILOR IRIENE

I. Inflamațiuni (irite)	Infecțioase	Endogene	Sifilis, tuberculoză, reumatism, blenoragie, gripă, pneumonie, lepră, febră recurentă, herpes, infecții dentare, infecții amigdaliene, infecții diverse, generale și de focar, etc.
		Exogene	consecutive plăgilor corneene perforate și ulcerelor perforate
	In boli de nutriție		diabet, gută
	zise simpatice (în realitate infecțioase)		Oftalmie simpatică
	toxice		In urma keratitelor ulceroase hipopionul), rupturilor cristalicniene, tumorile intra-oculare, cisticercului intra-ocular, etc.
II. Traumatisme	Irido-dializă Rupturi radiare Corpi străini Plăgi		
III. Tumori	Benigne		Kiste ce pot fi: perlate, dermoide, seroase, cu entozoari, angioame, granuloame, limfoame
	Maligne		Sarcoame, mai ales melanice
IV. Anomalii Congenitale	Membrana pupilară Colobome Ectopie pupilară Aniridie		
V. Turburări de motilitate (Modificări ale reflexelor)			

INFLAMAȚIILE IRISULUI (IRITE)

Iritele sînt boli importante prin frecvența lor, prin urmările lor care pot fi pierderea vederei și pentru diagnosticul stării generale a bolnavului deoarece cele mai multe dintre ele sînt datorite unei infecțiuni organice, generale sau de focar.

Rare ori întîlnim o simplă irită, datorită continuității anatomice cu corpul ciliar și vascularizației comune; de cele mai multe ori și corpul ciliar participă la inflamațiune, în realitate fiind vorba de o iridociclită. Noi etichetăm boala ca irită sau ciclită după predominența leziunilor iriene sau ciliare, dar aproape întotdeauna ne aflăm în fața unei irido-ciclite.

SIMPTOMATOLOGIE

Irita se manifestă prin simptome subiective și obiective.

Simptome subiective sînt: dureri oculare și perioculare, uneori violente, lăcrămare, ușoară fotofobie și scăderea acuității vizuale, care poate fi foarte mare cînd exudatul irian ocupă pupila.

Simptomele obiective sînt datorite celor 2 factori patologici: hiperemia și exudația, factori ce se dezvoltă intens în inflamația unui organ cu o vasculizare bogată. Hiperemia se traduce prin decolorarea irisului care își pierde luciul normal și aspectul și se omogenizează. Cînd hiperemia e de grad mare vasele se pot rupe, producîndu-se hemoragii vizibile pe suprafața irisului. Pupila devine miotică iar reacțiunile ei sînt lenește.

Un alt simptom ce rezultă din hiperemia irisului este injecția perikeratică. Conjunctiva bulbară din jurul limbului

sclero-corneean apare injectată căci vascularizaţia ei comunică cu vascularizaţia iriană prin ciliarele anterioare ce perforează sclera.

Exudaţia exagerează mai mult modificările produse de hiperemie, irisul apărînd turbure, decolorat, omogen, cu aspectul unei cîrpe murdare, mioza fiind şi mai pronunţată iar reacţiile pupilare putînd fi chiar abolite.

Exudatul se depune pe iris sau în vecinătate. (fig. 44). Cînd el e abundent şi depus pe faţa anterioară a irisului dă acestuia o culoare cenuşie albicioasă în porţiunile în care e depus. In cazul cînd exudatul e purulent, pe iris apar zone galbene.

Fig. 44

Irită: produse inflamatorii la suprafaţa irisului, în camera anterioară, pe faţa posterioară a corneei, a irisului şi în pupilă.

Exudatul depus pe faţa posterioară a irisului, adică între acesta şi cristaloida anterioară, lipseşte irisul de cristaloidă şi determină neregularitatea pupilei, care se pune în evidenţă prin instilaţii de atropină (fig. 45). Atropina dilată pupila în porţiunile unde irisul nu e aderent şi nu se poate dilata în punctele de aderenţă, rezultînd astfel deformarea cercului pupilar. Cînd aderenţa e slabă se poate rupe în urma instilaţiei demidriatice, dar pe cristaloidă rămîn puncte pigmentare (celulele din epiteliul posterior irian) care apar ca pete negre şi vor fi toată viaţa mărturie că bolnavul a avut o irită. Aderenţele între iris şi cristaloidă se numesc sinechii posterioare în opoziţie cu cele care se formează între iris şi cornee, adică sinechiile anterioare.

Exudatul se poate depune şi pe faţa posterioară a corneei de care se lipeşte apărînd ca puncte albe grisat de regulă la nivelul jumătăţei inferioare a ei, punctele avînd uneori o dispoziţie triunghiulară.

Exudatul depus în camera anterioară turbură omoarea apoase irisul apărînd prin el ca acoperit de un voal şi vederea fiind scăzută. Cînd exudatul din camera anterioară e abundent şi purulent, celulele ce îl formează cad în partea declivă a camerei unde se sedimentează constituind hipopionul.

Pupila neregulată în irită

Fig. 45

In fine exudatul se mai poate depune în pupilă. In acest caz pupila pierde culoarea neagră devenind albicioasă grisată sau chiar galbenă, după cum exudatul e fibrinos, purulent, etc. Cînd el ocupă toată pupila, constituie leziunea numită ocluziopupilare. Pupila fiind astupată de exudat, care e opac, vederea e suprimată. Se mai poate ca exudatul să se depună numai în jurul cercului pupilar determinînd atunci alipirea marginei pupilare de cristaloidă în întregime. In acest caz comunicaţia dintre camera anterioară şi cea posterioară este suprimată şi umorul apos produs de procesele ciliare în camera posterioară nu mai poate trece în camera anterioară spre a ajunge la căile prin care el iese din ochi (spaţiile lui Fontana şi canalul lui Schlemm). Această întrerupere a comunicaţiei face ca presiunea endoculară să crească constituindu-se glaucomul secundar cu grave urmări pentru vedere, iar irisul să ia aspectul de iris în pătlăgea. Alipirea întregei margini pupilare a irisului de cristaloidă poartă numele de secluzio-pupilae (fig. 46).

In iritele intense întîlnim fenomene reacţionale ca edem palpebral, chemosis.

Diagnosticul diferenţial

Se bazează pe următoarele simptome: injecţie perikeratică, decolorarea şi omogenizarea irisului, mioză, neregularitatea pupilei, prezenţa exudatului şi scăderea acuităţei vizuale.

O irită se poate confunda cu o conjunctivită sau cu un glaucom inflamator (iritativ), în ambele leziuni globul apărînd roşu din cauza hiperemiei conjunctivale.

Diagnosticul diferențial cu conjunctivita se face cercetînd cu atenție caracterele hiperemiei, care e de tip conjunctival în conjunctivite și de tip perikeratic în irite; apoi vederea ei intactă în conjunctivite și scăzută în irite, iar secreția care nu se găsește în irite e totdeauna prezentă în conjunctivite.

In glaucomul inflamator avem hiperemie perikeratică și scăderea vederei ca și în iritâ. Diagnosticul se face cercetînd mărimea pupilei, în iritâ fiind miotică și neregulată iar în glaucom midriatică, precum și gradul tensiunei intraoculare care e normală sau subnormală în iritâ si totdeauna crescută în glaucomul inflamator. Acest diagnostic diferențial e foarte important, deoarece tratamentele sînt cu totul diferite; atropina care e indispensabilă în iritâ e dăunătoare în glaucom și pilocarpina care e medicamentul glaucomului, e dăunătoare în iritâ.

Secluzia și ocluzia pupilei în urma iritei

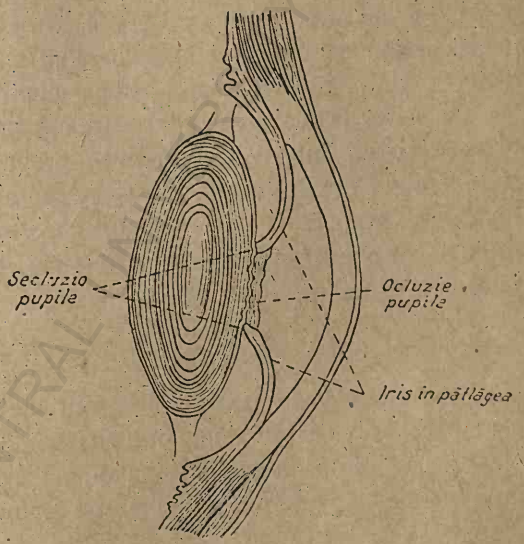

Fig. 46

Evoluția.

Iritele sînt în general afecțiuni acute cu durată de cîteva săptămîni, recidivînd adeseori. Ele pot fi unilaterale sau bilaterale, mai rar concomitent. Sînt și irite cu o evoluție subacută, irite torpide cu evoluție lungă, cîteva luni sau mai mult și fără manifestațiuni inflamatorii accentuate.

O iritâ lasă întotdeauna urme. Cînd procesul inflamator a fost intens rămîne atrofie iriană, irisul apărînd subțire, decolorat

și neregularitatea pupilei. O irită netratată sau insuficient tratată, poate lăsa urme mai serioase ca ocluzia și secluzia pupilei, leziuni ce am descris, Cînd irita a fost ușoară și tratamentul cu atropină s-a aplicat de la început, se poate ca rămășițele ei să fie minime, consistînd numai în mici puncte negre sau brune în pupilă datorite depozitelor pigmentare provenite din epiteliul posterior irian în punctele unde au fost ușoare sinechii ce au fost rupte prin dilatația atropinică (fig. 47).

Prognosticul.

Depinde de forma iritei, intensitatea exudațiunei și tratament. Se pot întîlni irite ușoare a căror rămășițe sînt minime neinfluențînd acuitatea vizuală, precum și irite cu exudat abundent ce se poate organiza, astupa pupila, ducînd la cecitate. De asemenea iritele cu exudat purulent pot avea un prognostic grav, procesul infecțios putîndu-se propaga la restul globului și determina supurațiunea lui (panoftalmie). Un factor important în prognostic este tratamentul cu atropină deoarece neinstilîndu-se atropină, pupila care e miotică va fi foarte ușor astupată de exudat rezultînd ocluzia pupilare.

Forme clinice.

Din punctul de vedere al evoluțiunei putem distinge irite acute evoluînd cu simptome inflamatorii accentuate și irite torpide cu evoluțiune lungă și simptome reacționale foarte reduse; între aceste două forme extreme sînt numeroase forme intermediare.

Din punct de vedere al localizării procesului patologic în iris distingem: 1). irite difuze, procesul inflamator răspîndit difuz în tot țesutul irian — 2). irite localizate în care procesul inflamator formează focare circumscrise, constituind adevărați noduli.

1). Forma difuză prezintă varietățile.

a). plastică (fibroasă);

b). purulentă;

c. hemoragică;

d). seroasă (cu precipitate corneene).

Formele difuze sînt cele care se întîlnesc mai frecvent.

a) Forma plastică sau fibrinoasă se caracterizează printr-un exudat fibrinos abundent care se depune pe iris, în pupilă și în vecinătate. In această formă se produc frecvent sinechii, ocluzio și secluzio pupilare, este deci o irită cu prognostic serios. Irita sifilitică se prezintă de obicei sub această formă.

Rămășițele iritei
(Sinechie posterioară ruptă lăsînd puncte negre pe cristaloidă)

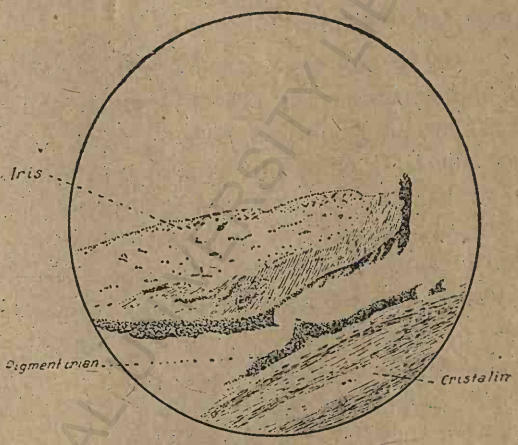

Fig. 47

b) Forma purulentă. Exudatul purulent poate ocupa suprafața irisului, pupila, camera anterioară (nipopion). In această formă întîlnim fenomene reacționale intense; chemosis, edem palpebral, precum și dureri accentuate. Forma purulentă o întîlnim în irita diabetului și în iritele post traumatice, infecțiunea făcîndu-se prin piogeni intrați prin plagă. Irite purulente se mai pot produce în cursul septicemiilor cu piogeni (febră puerperală, septicemii cu stafilococ sau pneumococ, etc.). Iritele purulente pot duce la panoftalmie prin propagarea infecției la conținutul globului.

c). Forma hemoragică e caracterizată prin producerea de hemoragii în urma intensei hiperemii iriene. Sîngele se împrăștie în țesutul irian și trece în camera anterioară, sedimentîndu-se în partea ei declivă (hipema). Această formă se întîlnește mai ales la bătrîni, arterioscleroși și persoane hipertensive.

d). Forma seroasă. In această formă exudatul e seros, prea puțină fibrină și puține celule ce prin mișcarea umorului apos

sînt proectate şi alipite pe faţa posterioară a corneei, constituind precipitatele corneene. Ele se prezintă sub forma unor puncte albe dispuse în formă de triunghi în jumătatea inferioară a corneei. In forma seroasă se întîlneşte deseori hipertonie intraoculară datorită măririi cantităţii lichidelor intraoculare prin adăugarea exudatului seros. Această hipertonie contraindică tratamentul de bază al iritei, atropina. Irita tuberculoasă, uneori şi cea reumatismală se prezintă sub această formă.

2). Forma localizată are următoarele variante: papuloasă, gomoasă, cu tuberculi miliari.

a). Forma papuloasă, numită şi impropriu condilomatoasă, e caracterizată prin prezenţa unuia sau mai multor noduli de mărimea unui bob de mei sau cînepă, de culoare roşiatică, foarte vascularizaţi cînd sînt recenţi, roz gălbui cînd sînt vechi. Aceşti noduli sînt papule iriene avînd localizarea pe marginea liberă a irisului. Irita papuloasă de cele mai multe ori este expresiunea unei irite sifilitice secundare, coincizînd cu erupţia papuloasă de pe tegumente (fig. 48).

b). Forma gomoasă. In această formă întîlnim mari neoformaţiuni, ca un bob de porumb sau de fasole, de culoare grisatră, gălbuie, albicioasă, care merg la ramoliţie şi pot determina perforaţia globului (gome). Gomele se localizează, spre deosebire de papule, la marginea aderentă a irisului ele avînd în realitate origina în corpul ciliar. Irita gomoasă poate fi datorită sifilisului şi tuberculozei. Gomele iriene ţinînd de sifilis se pot întîlni chiar la finele perioadei secundare.

c). Forma cu tuberculi miliari. Suprafaţa irisului prezintă mici nodozităţi cenuşii. Această formă e produsă mai ales de tuberculoză, întîlnind-o fie în granulie, fie în iritele tuberculoase ce întîlnim curent în clinică.

Anatomie patologică.

Irisul apare puternic hiperemiat, vasele sînt dilatate, uneori cu rupturi vasculare şi infiltraţii sanguine în stromă.

La suprafaţa irisului se găsesc depozite fibrinoase.

Exudatul constituit mai ales din fibrină şi un mare număr de leucocite, număr în raport cu intensitatea inflamaţiunei, o-

cupă țesutul irian, leucocitele îngrămădindu-se în special în jurul vaselor sau formînd mici nodozități circumscrise. Acest exudat se depune, după cum am văzut, în camerele ochiului, pe fața posterioară a corneei sau pe cristaloida anterioară. Calitatea exudatului: fibrinos, purulent, seros, marchează forma clinică a iritei, el fiind în raport în primul rînd cu natura procesului infecțios.

Irită nodulară

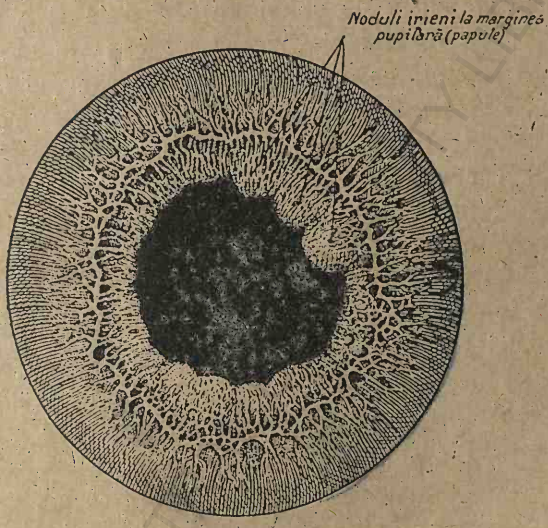

Fig. 50 50

Complicațiuni.

Procesul inflamator irian poate trece și la cornee și scleră ărita asociindu-se cu o keratită și sclerită. El se poate extinde la corpul ciliar și coroidă, determinînd o ciclită și coroidită. In fine, infecțiunea primitiv iriană, apoi ciliară și coroidiană, dacă are forma purulentă, poate da naștere unui flegmon al globului (panoftalmie).

Etiologie.

Cele mai multe irite sînt de natură infecțioasă endo sau exogenă.

A). Dintre iritele infecțioase endogene care sînt cele mai frecvente și importante și care sînt expresiunea unei infecții generale sau de focar a organismului, vom descrie:

1). Irita sifilitică este printre cele frecvente. Se poate întîlni și în heredo-sifilisul precoce și tardiv, în acesta asociat cu keratita, și în sifilisul terțiar, dar ea este mult mai frecvent o manifestație de sifilis secundar, constituind una din cele mai expresive manifestațiuni oculare a acestei perioade. Irita sifilisului secundar, apare de obicei între a treia și a șasea lună a infecției, dupa rozeolă și concomitent cu erupția papuloasă. Clinicește se prezintă ca o irită acută intensă avînd forma plastică, papuloasă și mai rar gomoasă.

Diagnosticul etiologic se face și pe baza aspectului clinic (fibrinoasă) dar mai ales pe baza manifestațiilor generale de secundarism (erupții cutanate, plăci mucoase, etc.) și a seroreacției B. W. care e intens pozitivă în sînge și de cele mai multe ori și în lichidul cefalo-rahidian.

Natura infecțioasă a iritei sifilitice e dovedită prin constatarea prezenței treponemelor în țesutul irian, prin posibilitatea de a produce experimental, inoculînd în camera anterioară a iepurilor lichid din glanglioni sifilitici ai perioadei secundare.

Prognosticul iritei sifilisului secundar e serios și din punctul de vedere ocular, căci netratată determină pierderea vederei prin ocluzia sau secluzia pupilară exudatul ei fiind fibrinos și din punctul de vedere general, căci mulți dintre sifiliticii ce au avut o irită în perioada secundară, evoluiează spre tabes sau paralizie generală. Tratamentul local e acel care îl vom indica la tratamentul general al iritelor și a cărui bază o formează atropina. Tratamentul general este cel anti-sifilitic al perioadei secundare, tratament intens, în care pe lîngă cianur Hg și bismut nu trebuie să lipsească neosalvarsanul.

Profilaxia iritei sifilitice consistă în tratamentul infecțiunei sifilitice din peroada primară.

2) Irita tuberculoasă întrece în frecvență irita sifilisului. Se poate întîlni în cursul granuliei, precum și la tineri și adulți ce prezintă o tuberculoză ușoară, latentă, cu leziuni discrete, în parte cicatrizate și mai ales cu leziuni ganglionare hilare. Ex-

cepțional, în afară de granulie, se poate întîlni în tuberculozele evolutive.

Formele clinice sub care se prezintă irita tuberculoasă sînt formele plastice și seroase din cele difuze și forma cu tuberculi miliari sau forma gomoasă, dintre cele localizate. Ele depind în mare parte de starea de imunitate a organismului. Forma cu tuberculi miliari o întîlnim în granulie, iar forma gomoasă la copii. La adulți după 40 de ani întîlnim nu rare ori forme cu evoluții torpide, în care lipsesc fenomenele reacționale. Formele exudative (plastice, seroase) cu sau fără mici tuberculi vizibili le întîlnim mai ales la tineri (20—40 ani).

Diagnosticul etiologic se face prin eliminarea sifilisului, constatarea leziunilor pleuro-pulmonare discrete (adenopatii hilare, aderențe pleurale, leziuni pulmonare cicatrizate, etc) și căutarea reacțiunei la tuberculină. Dacă pozitivitatea cuti sau intradermoreacției are o valoare cu totul relativă, producerea unei reacții de focar după injecțiune subcutanată cu tuberculină sau după cuti sau intradermo-reacția are o mare valoare diagnostică. Exagerarea manifestațiunilor oculare, (hiperemie, exudațiune) după tuberculină, ne face să afirmăm natura tuberculoasă a iritei.

Prognosticul iritei tuberculoase e variabil, el poate fi serios în formele cu exudație fibrinoasă și în cele recidivante. Prognosticul general trebuie considerat favorabil deoarece am văzut că în afară de cazul special al granuliei în care acest prognostic e foarte grav, irita tuberculoasă este manifestațiunea unui proces tuberculos latent, în mare parte vindecat și nu evolutiv.

Tratamentul e local și general. Tratamentul local este cel obișnuit al iritei. Tratamentul general consistă în primul rînd în tuberculino-terapie. Injecțiunile de tuberculină subcutanate trebuiesc făcute începîndu-se cu doze foarte mici, care se măresc progresiv evitîndu-se reacțiunile generale (febră) și cele de focar. În cazul producerii unora din aceste reacțiuni se va reduce imediat doza. Există numeroase feluri de tuberculine. Dintre cele mai maniabile, și care nu determină reacțiuni, citäm: antigenul metilic (Boquet și Négre) care se prepară și la noi și tuberculina japoneză A. O. preparate cu care am avut rezultate destul de bune. Se mai recomandă aplicarea principiilor generale tera-

peutice ale tuberculozei; alimentația adecvată, viața la munte, tonice, etc.

Streptomicina intramuscular sau subconjunctival își găsește indicațiunea în toate cazurile de leziuni tuberculoase iriene, în special în formele exudative. Pas. Rimifon.

Fototerapia prin aparate speciale (lampa lui Koeppe) favorizează rapida rezorbție a nodulilor irieni.

Tratamentul cu raze X a dat de asemenea în numeroase cazuri rezultate bune.

3) Irita reumatismală apare uneori după reumatismul acut dar se întîlnește mai ales în cel cronic luînd de multe ori forma seroasă sau fibrinoasă și recidivînd frecvent. Prognosticul uneori benign exudatul seros neavînd tendința la organizare și nedeterminînd astuparea pupilei, poate fi uneori serios prin multiple recidive și exudațiunea fibrinoasă.

Tratamentul local e acel al iritei cu condițiunea de a se supraveghea tensiunea intraoculară care în forma seroasă poate fi uneori urcată, caz în care atropina trebuiește suprimată sau înlocuită prin scopolamină.

Tratamentul general e acel obișnuit al reumatismului (salicilat, etc.)

4) Irita blenoragică e caracterizată prin simptome acute, dureri pronunțate și exudațiune abundentă fibrinoasă, totuși prognosticul e favorabil.

Diagnosticul se face prin eliminarea celorlalte cauze etiologice și prezența unei infecții blenoragice de regulă cronice.

Tratamentul local e cel obișnuit al iritei, iar cel general consistă în tratarea focarului infecțios blenoragic prin sulfamidoterapie, penicilină și vaccinoterapie antigonococică.

5) Irita leproasă se prezintă și ca o irită difuză, dar și ca una localizată, formă în care apar pe suprafața irisului nodozități conținînd în mare număr bacili lui Hansen (leproame). Prognosticul ei e serios.

6) Infecțiuni generale diverse, pot produce irite cu forme clinice variate, mai des difuze și acute. Uneori se produc irite purulente procesul inflamator supurativ interesînd și celelalte părți ale tunicei medii, așa dar fiind o iridociclo-coroidită (uveită)

care duce la supurațiunea întregului glob (panoftalmie). Dintre aceste infecțiuni citâm: gripa, pneumonia, febra recurentă, diverse septicemii (febră puerperală, stafilococii etc). Prognosticul acestor irite infecțioase e de regulă serios. Tratamentul e cel antiinfecțios prin sulfamide și penicilină. Local atropină.

7) Focare infecțioase diverse pot fi cauza inflamațiunilor iriene, așa focare dentare, amigdaliene, prostatice, etc. Clinicește aceste irite sunt acute, difuze, fibrinoase sau purulente. Tratamentul consistă în primul rînd în suprimarea focarului de unde a plecat infecțiunea, apoi tratament antiinfecțios general prin suifamide, penicilină, local atropină.

B) Iritele infecțioase exogene, sînt consecutive unei leziuni a corneei. Așa infecțiunea de regulă cu piogeni, ajunge în iris prin perforațiunea unui ulcer corneean, sau printr-o plagă corneeană perforantă. Ele sînt uneori fibrinoase, dar de cele mai multe ori purulente, putînd evolua la panoftalmie. Cele fibrinoase cînd inflamațiunea este irido-ciliară pot produce oftalmia simpatică. După cum vedem, prognosticul lor e foarte serios.

Tratamentul e general și local, primul consistînd în sulfamidoterapie, penicilină iar secundul în atropinizare și tratamentul leziunei corneene.

II) Iritele bolilor de nutriție. Menționăm irita diabetică și irita gutoasă.

1) Irita diabetică se prezintă ca o irită torpidă luînd forma seroasă, fibrinoasă sau purulentă. Recidivează frecvent și se poate complica cu o keratită. Tratamentul local e cel obișnuit al iritelor iar general acel al diabetului (regim, insulină, etc.).

2) Irita gutoasă se pare că e datorită depozitelor de acid uric și urați în iris. Este o irită foarte dureroasă, cu crize nocturne și tendință la recidivă. Diagnosticul se face prin eliminarea cauzelor curente ale iritelor și constatarea acidului uric crescut în sînge. Tratamentul e cel local al iritelor și cel general antigutos.

III. Irita simpatică, în care e vorba de un proces inflamator special, desigur tot infecțios, ce se dezvoltă în urma unui traumatism perforant al celuilalt ochi. Descripțiunea se va face la capitolul oftalmiei simpatice.

IV. Irite toxice. Sînt inflamaţiuni iriene care apar în urma unei irite toxice. Toxinele sînt elaborate de microbii din ulcer, tere la toxine ; sînt cunoscute şi sub numele de irite secundare. Între acestea avem irita care însoţeşte keratitele supurative. Am arătat că ulcerele corneene, cum este ulcerul pneumococic, se însoţesc de hipopion. Hipopionul care e steril este expresiunea unei irite toxice. Toxinele sunt elaborate de microbii din ulcer. ele trec prin membrana lui Descemet şi ajung în iris, pe cînd microbii nu pot trece. Alte exemple de irite toxice sînt iritele care se produc în urma rupturilor cristaliniene într-o contuzie a globului, deci unde nu e în joc o infecţiune, şi iritele unor bolnavi cu tumori sau cisticere intra-ocular.

Tratamentul iritelor.

Tratamentul iritelor este general şi local.

1) Tratamentul general este cel etiologic şi a fost arătat la principalele irite.

Vom adăuga încă necesitatea de a se practica, în formele acute, în special în cele cu exudaţiune abundentă şi fenomene reacţionale, proteinoterapia prin injecţiuni de lapte sterilizat intramuscular, 5—10 ctmc. la 2 zile. Injecţiunile determină febră, leucocitoză şi o scădere manifestă a inflamaţiunii oculare.

In caz de etiologie infecţioasă ce nu a putut fi determinată, se pot încerca antibiotice. Penicilină şi sulfamide.

Se va recurge la radioterapie în toate cazurile de irite acute sau cronice, în care inflamaţiunea nu cedează la terapeutica locală.

2) Tratamentul local. Baza acestui tratament este instilaţia de midriatice, midriaticul de întrebuinţare curentă fiind atropina, care se prescrie sub forma de sulfat de atropină soluţie 1% (sulfat neutru de atropină 0,10 ctgr. apă destilată 10 gr.). Se instilează în ochi odată sau de două ori pe zi, cîte 2—3 picături. În caz de întrebuinţare mai lungă se va cerceta dacă nu se produc fenomene de intoxicaţie, ce se întîmplă mai des la copii şi bătrîni primul simptom fiind uscăciunea gîtului, în care caz atropina trebuieşte întreruptă. Atropina este un paralizant al parasimpaticului, ea paralizează terminaţiunile motorului ocular comun din sfincterul irian şi dilată astfel pupila.

Dilatația pupilară are unul din cele mai favorabile efecte asupra procesului irian. In adevăr pupila dilatîndu-se se micșorează suprafața iriană și astfel irisul se descongestionează. Dilatația pupilei rupe sinechiile posterioare și evită producerea altora deoarece irisul fiind împins la periferie, distanța dintre el și cristalin e mult mai mare și aderența nu mai e posibilă. Atropina paralizînd sfincterul irian pune în repaos irisul, el nu se mai mișcă la diverși excitanți (lumină, distanță) și astfel creiază o condițiune favorabilă vindecării. Dar cea mai importantă acțiune a atropinei este că dilatînd pupila face imposibilă sau în orice caz foarte grea, astuparea ei de exudat, căci o pupilă miotică, cazul curent în irită, se astupă foarte ușor fiind nevoie de exudat prea puțin, pe cînd pentru a se astupa o pupilă midriatică e nevoie de exudat mult, ceeace este greu să se producă. Am văzut că ocluzio pupilae este leziunea care produce cel mai des pierderea vererei în urma unei irite, ea este urmarea iritelor în care nu s-a recurs la atropină.

In iritele ce evoluează cu hipertonie intra-oculară cum e cazul iritelor seroase sau iritelor asociate cu ciclite, întrebuințarea atropinei trebuie să se facă prudent sau chiar să se suprime deoarece atropina produce hipertonie și deci exagerează o tensiune deja urcată, fapt ce poate avea urmări grave.

Alte midriatice mult mai puțin întrebuințate sînt diverși derivați ai atropinei și scopolamina. Scopolamina care se întrebuințează în instilație de soluție 0,50% este mult mai toxică ca atropina, ea e indicată în cazurile de irite cu hipertonie și întrebuințarea ei trebuie să se facă cu prudență și evitarea fenomenelor toxice, în special la copii și bătrîni.

In irite se mai recurge și la instilații de dionină soluție 2% care calmează durerile, produce vasodilatație și favorizează rezorbția.

In cazurile cu hiperemie iriană intensă și dureri violente se aplică o ventuză scarificată în regiunea temporală spre a determina o descongestionare a regiunei orbito-oculare și se administrează bolnavului un purgativ drastic spre a scădea tensiunea generală, de asemenea preparate de salicilat 4—6 gr. pe zi, aspirină, etc. Calmarea durerilor, cînd sînt intense, se obține prin-

tr-o injecție retrobulbară cu alcool 40—60% un ctmc. după prealabilă anestezie cu 1 ctmc. novocaină 4% injectată retrobulbar

TUMORILE IRISULUI

Tumorile benigne și maligne care se pot dezvolta în iris se găsesc menționate în tabloul patologiei iriene; ele au caracterele acelora întîlnite în patologia generală.

ANOMALII CONGENITALE

1) Membrană pupilară. Membrana lui Wachendorf care astupă pupila în timpul vieței fetale dispărînd înainte de naștere. poate persista parțial sau în totalitate. In acest caz se constată prezența unei membrane care astupă pupila sau numai părți din ea și care e fixată prin filamente la suprafața irisului.

2) Coloboma iriană este lipsa unei porțiuni de iris, așa că pupila nu mai are forma rotundă prelungindu-se în zona colobomei. Coloboma iriană poate fi congenitală fiind datorită neînchiderii fantei oculare, în acest caz e plasată întotdeauna jos. Ea poate fi provocată prin ruptura traumatică a irisului sau poate fi de cauză operatorie făcută printr-o iridectomie în scop terapeutic.

3) Aniridia sau lipsa irisului. In acest caz pupila are dimensiunile corneei. Vederea este scăzută, această anomalie fiind asociată cu alte defecte congenitale. Lumina produce o jenă puternică în ochii cu aniridie.

4) Ectopie pupilară. Pupila nu mai ocupă poziția ei centrală, fiind situată excentric.

TURBURĂRI DE MOTILITATE ALE IRISULUI ȘI ALE PUPILEI

Sînt turburările reflexelor pupilare, turburări foarte importante atît în studiul fizio-patologiei ochiului și a întregului analizor vizual cît și în fiziopatologia generală și în special a sistemului nervos.

Aceste turburări au fost cuprinse în tabloul următor.

TURBURĂRI DE MOTILITATE ALE IRISULUI ŞI PUPILEI

A. Modificări de Formă	Congenitale		Lipsa unei porţiuni din iris (colobomă). Lipsa completă a irisului (Aniridie). Pupila excentrică (Corectopie). Lipsa pupilei (Acorie). Pupile multiple (Policorie).
	Căpătate		Traumatice Inflamatorii (irite)
B. Modificări de culoare			Albicioasă, grisă: în cataractă, exudat irian. Verzue: în glaucom. Galbenă: în panoftalmie, gliom retinian. Roşie: chiag de sînge (hemoragii iriene).
C. Modificări ale Diametrului	Privind diametrul relativ	Inegalitate pupilară (anisocorie)	Congenitală Căpătată	Perzistentă Tranzitorie	Toate cauzele miozisului şi midriazei unilaterale arătate mai jos. In meningite, epilepsie.
	Privind diametrul absolut	Mioza (prin spasm sau paralizie)	1. Medicamentoasă (pilocarpină ezerină). 2. Iritaţii corneene sau iriene, în irită. 3. Leziune destructivă (paralizie) a simpaticului sau a trigemenului.	Leziuni cerebrale a centrilor simpatici (tumori), encefalite, sifilis, leziuni vasculare (etc.). Leziuni medulare (mielite tabes, morbul Pott, scleroza în plăci, siringomielie, traumatisme etc. Tuberculoza pulmonară Pleurita vîrfului. Anevrismut aortei.. Pneumonia. Tumori mediastinale, esofagiene. Amigdalita flegmonoasă. Leziuni ale ganglionului Gasser sau trigemenuiui (sifilis, tumori). Fractura craniului sau rachisului.
		4. Meningite		Leziuni orbitare

	5. Leziuni iritative ale motorului ocular comun	(A se vedea cauzele la punctul 4) dela midriază prin paralizia per. III
	6. Toxice: opiu, cloral, nicotină, muscarină etc.	
	7. Supresiunea activităţii cerebrale (somn, comă, sincopă)	
C. Modificări ale Diametrului privind diametrul absolut	1. Cecitate	
	2. Medicamentoasă (atropină şi derivatele sale, scopolamină, cocaină, adrenalină)	
	3. Glaucom	
Midriază (prin spasm sau paralizie)	4. Paralizia motorului ocular comun (per. III)	Neurosifilis. Leziuni vasculare (în nucleu), leziuni meningiale (bazilare), în special sifilis. Tumori cerebrale sau orbitare. Fractura bazei craniului, leziunl a le fantei sfenoidale.
	5. Meningite	
	6. Leziuni iritative ale simpaticului sau trigemenului, aceleaşi cu cele menţionate la punctul 3 dela mioză	
	7. Traumatisme oculare determinînd paralizia stincterului irian sau rupturi radiare iriene	
	8. Intoxicaţii: solanee, ciuperci, toxina botulinică.	

PATOLOGIA CORPULUI CILIAR

Iată cîteva date anatomice asupra corpului ciliar:

Anatomie

Corpul ciliar este partea mijlocie a tunicei medii, deci cuprins între iris şi coroidă. Tunica medie începînd de la marea circonferinţă a irisului se îngroaşe constituind corpul ciliar. Topograficeşte corpul ciliar e situat sub scleră, în jurul limbului, începînd de la limb pînă la 6—7 mm de el.

Pe o secţiune sagitală, corpul ciliar are o formă triunghiulară şi e constituit din 2 porţiuni: una internă, procesul ciliar, format dintr-o aglomeraţiune de vase şi alta externă musculoasă, musculatura netedă cu fibre circulare şi longitudinale, consti-

tuind mușchiul ciliar. Fața antero-externă a corpului ciliar: e în contact cu sclerotica de care o separă un țesut constituit din lamele conjunctive, numit lama fusca. Fața posterioară a triunghiului corespunde vitrosului, avînd la suprafață un epiteliu constituit din două rînduri de celule din care rîndul extern e pigmentar și care nu e de cît continuarea retinei redusă la aceste două straie și inexcitabilă. Fața posterioară e formată din două segmente : anterior prevăzut cu creste radiare în număr de 70—80, procesele ciliare, care formează o coroană în jurul cristalinului, și altul posterior constituind partea plană a corpului ciliar care se termină la 6—7 mm de limb, la ora serata, de unde începe coroida.

Partea mijlocie a corpului ciliar e constituită dintr-o stromă formată de un țesut conjunctiv lax, avînd celule conjunctive, celule pigmentare și numeroase vase sanguine. Această stromă se întinde și în părțile posterioare devenind foarte abundentă la nivelul proceselor ciliare. Intre stromă și epiteliu există o lamă vitroasă care e continuarea lamei vitroase a coroidei.

Baza triunghiului ciliar corespunde unghiului camerei anterioare (unghiul irido-sclero-corneean) și dă inserție rădăcinei irisului. Vîrful corespunde orei serate, care reprezintă continuarea cu coroida.

In rezumat, corpul ciliar conține din afară înăuntru următoarele 5 strate : 1) lamina fusca ; 2) mușchiul ciliar ; 3) stroma ciliară ; 4) membrana vitroasă ; 5) epiteliul.

Vascularizația. Corpul ciliar conține foarte numeroase vase, vascularizația lui fiind comună cu aceea a irisului. Artele provin din cele 2 artere ciliare lungi posterioare și ciliare anterioare care concură la formarea marelui cerc arterial al irisului. Venele împreună cu cele provenite din iris, merg în venele vorticinoase și prin ciliarele anterioare în venele musculare. Vase limfatice nu întîlnim în corpul ciliar, limfa circulînd în spațiile stromei și pe tecile peri-vasculare.

Inervația. Nervii motori pentru mușchiul ciliar vin pe calea oculo-motorului comun (per. III), fiind fibre vegetative, de ase-

menea şi ramurile motoare destinate vaselor. Cei sensitivi provin din trigemen.

EMBRIOLOGIE

Pe cînd epiteliul ciliar e de origină ectodermică, muşchiul şi stroma sînt mezodermice.

FIZIOLOGIE

Muşchiul ciliar este motorul acomodaţiei ; prin contracţiunea lui modifică curbura cristalinului aşa că imaginea unui obiect situat la orice distanţă să se facă pe retină.

Procesul ciliar prin bogata sa vascularizaţiune asigură nutriţiunea părţilor anterioare ale globului, în special a celor ce nu au vase (cornee, cristalin). El este considerat ca principalul organ producător de umor apos sau limfă endo-oculară. Destrucţiunea corpului ciliar determină atrofia globului în special a părţilor sale anterioare.

SCHEMA AFECŢIUNILOR CORPULUI CILIAR

I. Inflamaţiuni (Ciclite)

II. Traumatisme
- Contuzii
- Plăgi perforante

III. Tumori
- Sarcoame (Melanice, Albe)
- Epitelioame

INFLAMAŢIILE CORPULUI CILIAR
(Ciclitele)

Continuitatea anatomică între corpul ciliar şi iris şi vascularizaţiunea lor comună fac ca procesul inflamator să intereseze

de regulă ambele membrane, așa dar o irido-ciclită, denumirea de ciclită corespunzînd cazurilor în care predomină inflamația corpului ciliar.

Vom arăta simptomele proprii ale ciclitei menționînd că de cele mai multe ori vom întîlni totodată și simptomele iritei, fiind vorba după cum spuneam de o irido-ciclită.

Simptome.

Obiective: exudatul care variază de la seros pînă la purulent, mai des fiind fibrinos se depune mai ales în părțile posterioare, așa în camera posterioară alipind fața posterioasă a irisului de cristaloida anterioară, ceea ce determină o mărire a camerei anterioare sau poate trece în corpul vitros, formînd flocoane vitreene, vizibile la oftalmoscop. De asemenea el se poate depune și pe fața posterioară a cristalinului. În ciclite constatăm prezența precipitatelor pe fața posterioară a corneei ce se prezintă ca mici puncte albe sau pigmentare situate în jumătatea ei inferioară.

De asemenea în ciclită se întîlnesc frecvent modificări ale tensiunei intra-oculare. În prima perioadă a boalei leziunile iritative măresc producerea de umor apos și tensiunea se urcă, în ultimele perioade leziunile destructive determină atrofia corpului ciliar și hipotonie.

Inflamația corpului ciliar se însoțește de fenomene reacționale pronunțate; injecția perikeratică e intensă, există edem palpebral și chemosis.

Simptomele subiective, sînt de regulă accentuate; durerile pot fi violente, dureri spontane, cefalalgii precum și provocate prin presiunea pe zona ciliară. Vederea e mult scăzută prin depunerea exudatului nu numai în părțile anterioare ca în irită, ci și retro-cristalinian. Cînd exudatul e depus numai înapoi, pupila apare neagră, dar vederea e mult scăzută.

Evoluție — Prognostic.

Ca și iritele, ciclitele pot fi acute, subacute sau torpide. Prognosticul ciclitelor e grav putînd duce la atrofia corpului ciliar căreia îi urmează atrofia globului, așa dar putînd rezulta cecitatea.

Simptomele atrofiei globului sunt: micșorarea de volum, uneori cu deformare, hipotonia și suprimarea funcțiunilor vizuale.

Unele ciclite sînt recidivante.

Formele clinice ale ciclitei pot fi:

1) Forma supraacută, supurativă, ducînd la panoftalmie. Panoftalmia sau flegmonul globului ocular este urmarea unei iridociclo-coroidite supurative, procesul supurativ invadînd tot conținutul lui.

Clinicește se manifestă prin edem palpebral intens, edem de tip inflamator, chemosis accentuat, corneea turbure edematiată), exudat purulent în camera anterioară care maschează irisul și pupila sau face ca ele să fie prea puțin vizibile. Globul e hiperton și bolnavul acuză dureri puternice și cefalalgii.

2) Forma torpidă (cronică) avînd manifestațiuni reacționale reduse și caracterizîndu-se prin precipitate corneene, turburări vitrene, hipertonie.

3) Forma plastică cu sinechii posterioare ce pot fi totale.

4. Forma gomoasă, în care întîlnim mari nodozități albe gălbui ce merg la ramoliție, care apar în camera anterioară la marginea aderentă a irisului sau pot perfora globul. Corpul ciliar e sediul de predilecție al gomelor ce pot fi sifilitice sau tuberculoase.

Complicațiile pot interesa corneea (keratita), sclera, determinînd ectazii sclerale, cristalinul care se poate opacifia consecutiv denutriției (cataractă), retina care se deslipește prin retracțiunea exudatelor posterioare organizate și în fine atrofia globului. Mai mult încă, o ciclită urmare a unui traumatism perforant, se poate propaga și la celălalt ochi, provocînd oftalmia simpatică.

Inflamaţia corpului ciliar se poate transmite prin continuitate şi la porţiunea posterioară a tunicei medii determinînd o coroidită.

Etiologie

Este aceeaşi cu a iritelor.

Tratamentul general şi local e acelaşi cu al iritelor. Cum multe ciclite pot evolua cu hipertonie trebuie să fim foarte precauţi în tratamentul cu atropină înlocuind-o, cînd tensiunea se urcă, cu scopolamină şi cînd rămîn mult şi constant urcată vom recurge chiar la pilocarpină.

In cazul ciclitelor supurative ce au evoluat la panoftalmie, e indicată evisceraţia globului ocular.

Ciclitele plastice, post-traumatice ce au dus la dezorganizarea globului şi care pot provoca oftalmia simpatică, reclamă enucleaţia globului.

TUMORI

Dintre tumorile corpului ciliar mai frecvent sînt sarcoamele şi mai ales sarcoamele melanice. Tumoarea la un oarecare grad al dezvoltării sale poate apărea în unghiul camerei anterioare fiind vizibilă sub forma unei proeminenţe brune sau negre, sau poate fi vizibilă cu oftalmoscopul. Tumora determină hipertonie intra-oculară şi atunci ochiul devine dureros. Prognosticul sarcomului melanic ciliar, este extrem de grav, căci pe lîngă distrugerea globului şi recidivele ce provoacă, el poate invada orbita şi da naştere frecvent la metastaze mai ales în ficat. Tratamentul consistă în enuclearea precoce a globului ocular, iar în cazul cînd tumoarea a perforat sclera în evisceraţia orbitei.

CHOROIDA

Este adevărata membrană vasculară a ochiului. Cuprinde cea mai mare parte a uveei. Ia numele de choroidă. Incepe de la ora serrata şi căptuşeşte sclera pînă la nervul optic, în dreptul căruia choroida este întreruptă ca şi sclera pentru a permite

fibrelor nervului optic de a părăsi ochiul sub forma unui cordon.

Choroida nu este lipită de scleră de cît la nivelul nervului optic, care se îndreaptă înapoi spre vîrful orbitei.

Între scleră şi choroidă există un spaţiu virtual numit spaţiul suprachoroidian care se poate mări atunci cînd choroida se deslipeşte de scleră (în traumatisme, după operaţii, etc.) În acest spaţiu se găsesc cîteva lamele elastice aşezate în reţea, căptuşite cu celule endoteliale şi celule cromatofore puternic pigmentate. Se mai găsesc şi celule ganglionare ale sistemului vegetativ.

Choroida are o grosime de 0,08 mm şi este compusă din 3 straturi vasculare, care sînt de la scleră la retină:

a) un strat de vase mari, în special vene, între care se găsesc celule pigmentare şi ţesut elastic;

b) un strat de vase mijlocii mai puţin pigmentate;

c) un strat de vase capilare (choriocapilare) constituind o reţea foarte bogată.

Choroida este separată de retină printr-o membrană vitroasă, care se întrerupe la ora serrata, acolo unde se termină şi choroida. Pe această membrană vitroasă este fixat epiteliul pigmentar al retinei, care protejează stratul neuroepitelial al ei. Atunci cînd retina se deslipeşte de choroidă, stratul pigmentar rămîne ataşat de membrana vitroasă.

Arterele choroidei sînt ramuri din artera oftalmiei. Ele pătrund în ochi în partea lui posterioară, în apropierea nervului optic. Sînt 6—8 ramuri arteriale care se divid imediat ce au pătruns în ochi, iar ramurile rezultate se anastomozează între ele formînd o reţea vasculară foarte bogată. Acestea se numesc artere ciliare posterioare scurte. La intrarea lor în scleră ele pot trimite ramuri care se anastomozează cu ramuri din artera centrală a retinei: artere cilio-retiniene, care au un rol redus în nutriţia porţiunei respective a retinei.

Alte 4 artere trec între scleră şi choroidă prin spaţiul suprachoroidian: se numesc artere ciliare posterioare lungi. Ele se divid în apropierea inserţiei muşchiului ciliar.

Ramurile se anastomozează cu ramurile la fel ale celorlate

artere ciliare posterioare lungi, contribuind împreună cu ramurile perforante ale arterelor ciliare anterioare (vezi anatomia irisului) la formarea marelui cerc arterial al irisului. De asemenea ele trimit ramuri înapoi spre choroidă, care se anastomozează cu arterele din plexul provenit din arterele ciliare posterioare scurte.

În acest fel choroida primește sîngele în special din arterele ciliare posterioare scurte, în timp ce irisul și corpul ciliar primesc sîngele în special din arterele ciliare posterioare lungi. Acest fapt este foarte important din punctul de vedere al manifestărilor patologice infecțioase, leziunile inflamatorii ale choroidei rămînînd deseori localizate numai la această porțiune a uveei.

Venele choroide se strîng, în cîteva trunchiuri mari care părăsesc sclera perforînd-o la nivelul ecuatorului. Ele se varsă în venele orbitare și în special în vena oftalmică superioară.

Limfaticele sînt reprezentate de spațiile dintre vase.

Fiziologia choroidei

Prin pigmentul care ocupă spațiile intervasculare choroida contribuie ca să realizeze camera neagră a ochiului împiedecînd difuzarea luminei prin pereții ochiului.

Prin bogăția plexului vascular și prin modificarea calibrului arteriolelor și capilarelor sub influiența reflexelor nervoase, boli pre care se va vorbi la glaucom, choroida asigură reglementarea tensiunei intraoculare.

Stratul choriocapilar asigură nutriția neuroepiteliului retinei lipsit de vase. Schimburile nutritive se fac prin osmoză.

Stările patologice ale uveei

La nivelul uveei găsim turburări inflamatorii, degenerescențe, tumori și leziuni traumatice, ca și la celelalte membrane ale ochiului.

Stările inflamatorii ale uveei. Etiologie generală

Bogăția în vase a uveei și mai ales dispoziția în plexuri capilare foarte bogate, mai ales în procesele ciliare și în choroidă, fac ca curentul sanguin să fie încetinit. Din acest motiv se pot localiza la acest nivel diferiți germeni circulanți în cursul unor infecții localizate sau cu caracter septicemic, care dau diseminări microbiene ca: amigdalite, gonoree, tifos exantematic, febră recurentă, furunculoză, oreillon, septicemie puerperală, boli gastro-intestinale, inflamații apicale la dinți, dar mai ales sifilisul și tuberculoza. Spre deosebire de leziunile inflamatorii ale corneei sau conjunctivei în care agenții patogeni au origină exogenă, în leziunile inflamatorii ale uveei, deci, agenții patogeni au origine endogenă. Dar pe lîngă agenți infecțioși, la nivelul uveei pot apare o serie de manifestări patologice datorite unor alte cauze tot endogene ca: guta, diabetul. Iată dece pentru diagnosticul stărilor patologice ale uveei, o anamenză riguros făcută și un examen general corect și aprofundat sînt de cea mai mare importanță.

In studiul modificărilor patologice care se petrec la nivelul uveei vom privi izolat cele trei porțiuni ale sale, de oarece cu toate că aparțin aceleași membrane ele au structură histologică și funcțiuni deosebite; iar modificările patologice se manifestă cu caractere care permit să se localizeze obiectiv și subiectiv leziunea.

Leziunile inflamatorii ale irisului și ale corpului ciliar sînt însă cel mai adesea asociate, au un sistem vascular comun, așa încît vorbim de obicei despre iridociclite. Totuși unele simptome traduc cîte odată predominența sau chiar leziunea izolată a uneia din aceste două porțiuni, așa încît putem vorbi despre irite sau despre ciclite.

Leziunile inflamatorii ale choroidei în schimb pot apare și evolua fără să intereseze celelalte porțiuni ale uveei, datorită dispoziției teritoriului vascular, care apare într-o măsură individualizat pentru choroidă. De altă parte rapoartele intime pe care le are choroida cu retina fac ca aceste leziuni să intereseze și retina. Cele mai multe choroidite sînt de fapt chorioretinite.

Vom descrie leziunile care interesează în primul rînd choroida şi care apar ca leziuni tipice ale acestei membrane vasculare rămînînd ca să fie discutate celelalte manifestări chorioretiniene la studiul patologiei retinei.

Simptomatologia generală a inflamaţiilor choroidei

Din punct de vedere obiectiv choroiditele, atunci cînd apar izolat, fără a interesa corpul ciliar şi irisul, se pot diagnostica numai cu ajutorul examenului oftalmoscopic, care permite să se vadă pe fundul de ochi, apărînd zone congestive, edematiate, uneori reliefate, formînd adesea mase tumorale sau supurative.

Corpul vitros este uneori fin tulburat de exudatele din choroidă, însă cel mai adesea cînd apar flocoane mari este vorba şi de o atingere a corpului ciliar.

Subiectiv, se produc senzaţii luminoase, (fosfene) datorită excitării celulelor senzitive din retină, şi scădere de vedere, mai ales dacă leziunea choroidiană se dezvoltă în vecinătatea regiunei maculare.

Atunci cînd se produce un proces acut inflamator cu tendinţă supurativă, pot apare şi reacţii de vecinătate prin reacţia sistemului circulator al orbitei care poate fi direct datorită vehiculării de germeni infecţioşi plecaţi din ochi prin venele vorticoase şi limfatice (chemozis, edem al pleoapelor). In aceste cazuri apar şi dureri, care lipsesc în leziunea limitată la choroidă.

Vom descrie:

Choroidita acută şi choroidita cronică

Choroidita acută este provocată de o metastază cu piogeni care provin dintr-o febră puerperală, apendicită, furunculoză, osteo-mielită, etc.

Cel mai adesea se ajunge la formarea unui adevărat abces în ochi care cuprinde toate membranele, constituind o endoftalmită.

La debut se poate vedea focarul pe fundul de ochi sub forma unor regiuni edematiate cu exudate care acoperă retina, formînd un adevărat dop de puroi. Acest stadiu este repede depășit. Corpul vitros se turbură și apar fenomene inflamatorii intense datorite interesării irisului și corpului ciliar (injecție perikeratică, chemozis), precum și un edem al țesutului orbitar, care provoacă o ușoară exoftalmie și edem al pleoapelor.

Cîte odată peretele ochiului este distrus într-o regiune a lui și puroiul se evacuiază spontan. Cel mai adesea este necesar să procedăm la o golire a conținutului ochiului pentru ca să facem să înceteze durerile și starea de rău general. Se face o evisceratie. Enucleația este periculoasă, de oarece deschiderea vaselor din orbită ar putea vehicula germeni septici spre meninge.

În evisceratie se deschide globul detașînd corneea de scleră. Conținutul ochiului este eliminat cu chiureta.

Cîte odată procesul supurativ se liniștește, mai ales de cînd putem interveni cu antibiotice. Pe fundul de ochi se organizează o masă cicatricială în care apar vase de neoformație. Mai des însă după încetarea manifestărilor acute globul ocular suferă un proces de atrofie care duce la micșorarea și deformarea lui. (ftizia globului).

Tratamentul se bazează pe întrebuințarea generală și subconjunctivală a antibioticelor, totuși supurația odată pornită, este greu de oprit.

Choroidita cronică. Leziunile sînt mult mai discrete. Ele pot interesa izolat choroida însă interesînd și retina (chorioretinite) iar uneori procesul se propagă la corpul ciliar și iris, realizînd o irido-ciclo-choroidită sau uveită.

Simptomatologia choroiditei sau a chorioretinitei, nu se manifestă zgomotos, cel puțin la început. Ceea ce aduce pacientul la medic sînt turburările de vedere. Cel mai adesea este vorba de leziunii tuberculoase rare ori este vorba de sifilis și cu totul excepțional alți agenți infecțioși sau de reumatism.

Baccilul Koch ajunge la nivelul choroidei din circulația generală în perioade de bacilemie. Este interesantă observația

celor mai mulţi autori care au constatat că aceste leziuni apar la pacienţi fără leziuni pulmonare sau cu cicatrici vechi şi discrete.

Examenele făcute cu atenţie arată totuşi existenţa pachetelor ganglionare mărite la nivelul hilurilor pulmonare, iar la vîrfurile plămînilor apar fini noduli de diseminare (Simon), care ne permit să încriminăm tuberculoza în etiologia acestor choroidite.

Dar baccilul Koch poate pleca şi din altă parte a organismului cum ar fi o leziune intestinală sau renală.

Cunoaştem o formă diseminată şi apariţia de tuberculi în choroidă.

Forma diseminată

Forma diseminată este datorită cel mai deseori tuberculozei are aspecte şi evoluţie deosebită la copii şi la adulţi.

Choroidita tuberculoasă a copilului

Forma cea mai obişnuită este tuberculul choroidian pe care îl întîlnim în granulie şi în meningita tuberculoasă.

Pe fundul de ochi se vede unul sau mai multe focare de dimensiuni variate însă în general mai mici ca diametrul unei papile, de culoare cenuşiu roşietică, cu marginile şterse şi cu suprafaţa edematiată.

Dacă copilul rămîne în viaţă, după 2—3 săptămîni, focarul se rezoarbe şi în locul lui rămîne o zonă atrofică, pigmentată sau albă, cu pigment pe margini.

Apariţia tuberculului choroidian confirmă diagnosticul de tuberculoză miliară, iar apariţia lui în cursul unei meningite TBC, anunţă diseminarea miliară.

Înainte de epoca streptomicinei şi a celorlalte antibiotice şi chimioterapice cu acţiune asupra bacilului Koch descoperirea tuberculului choroidian pe fundul de ochi însemna confirmarea unui diagnostic cu prognostic letal.

La copii poate apare în choroidă de asemeni un tubercul

conglomerat mare care să distrugă conținutul ochiului prin evoluția sa, ducînd la atrofia globului.

Choroidita tuberculoasă a adultului

Poate apare de asemeni sub o *formă diseminată*.

Se văd pe fundul de ochi zone întinse cu contur neregulat, de culoare gălbuie care prin edem de vecinătate șterge desenul retinei. Mai tîrziu edemul se retrage iar zona choroidiană inflamată suferă un proces de atrofie, lăsînd să se vadă în locul ei o pată albă cu pete pigmentare. Asemenea pete pot fi uneori răspîndite neregulat pe tot fundul de ochi. Vederea este scăzută dacă focarul ocupă regiunea maculară și mai ales foveea centrală.

Nodulul proemină de obicei în corpul vitros. Deseori se cicatrizează și în locul lui apare un țesut conjunctiv organizat care poate simula o masă tumorală.

Forma de *tubercul conglomerat* poate fi întîlnită și la adulți.

Prognosticul acestor leziuni nu este în general sumbru, deoarece grație tratamentului adecuat, cel mai adesea leziunea se cicatrizează, iar dacă focarul se găsește localizat la periferie, vederea poate să nu sufere.

Tratamentul local: injecții subconjunctivale cu streptomicină.

General se aplică tratamentul cu antibiotice obișnuit la care se adaogă roborante ca vitamina C și calciu.

Choroidita sifilitică

Se întîlnește azi mult mai rar.

La copii este vorba de o manifestare heredo-sifilitică. Fundul de ochi are un aspect caracteristic. Apare cu desenul fărămițat, ca stropit cu sare și piper, adică cu zone fine de atrofie choroidiană și de diseminare fină pigmentară.

La adulți întîlnim pete de choroidită diseminată ca și la choroidita tuberculoasă iar diagnosticul etiologic diferențial nu poate fi pus numai după aspectul clinic, ci bazat pe probe de laborator.

Tratamentul este acela al luesului.

Se pot întîlni de asemeni choroidite pe care nu le putem eticheta din punct de vedere etiologic. Tendința este de a fi considerate de natură turberculoasă, totuși s-ar putea să fie în cauză alte mecanisme patogenice pe care azi nu le cunoaștem (infecția de focar, fenomene alergice, reumatism, etc.)

Degenerescențele choroidei

Ocupă un capitol destul de important în patologia acestei membrane.

În primul rînd alterațiile vasculare, în special la bătrîni duc la astuparea arterelor și la atrofierea choroidei. Pe fundul de ochi apar pete albe atrofice, cu diferite caractere oftalmoscopice mai ales în regiunea centrală a retinei, care de asemeni se atrofiază prin lipsă de nutriție (stratul retinian neuroepitelial este nutrit de choriocapilare).

Întîlnim asemenea pete atrofice la miopiile mari, datorite întinderii choroidei prin creșterea globului. Mai des întîlnim o zonă atrofică care înconjoară papila, uneori numai sub formă de semilună (conusul miopic). Dacă atrofia ocupă centrul fundului de ochi, se pierde vederea.

Tumorile choroidei

Sînt de obicei maligne: melanosarcomul. Oftalmoscopic se vede o masă de culoare cenușiu-negru care ridică retina. Apare o deslipire de retină însă fixă, cu vase nemodificate.

Prognosticul este foarte grav.

Ochiul trebuie enucleat pentru a se împiedeca diseminări sau perforarea globului și invadarea orbitei și a cutiei craniene.

Traumatisme

Vezi traumatismele globului ocular.

Corpul vitros umple cea mai mare parte a conținutului ochiului, este o masă lichidă compusă 98—99% din apă (umor apos), cuprinsă în ochiurile unui reticol foarte fin, care se condensează spre periferie, formînd hialoida vitrosului. Hialoida căptușește retina și papila, procesele ciliare și fața posterioară a cristalinului fiind numai într-o oarecare măsură fixată în jurul papilei nervului optic și la nivelul orei serrata.

Existența unei structuri a vitrosului este contestată de unii autori care consideră întreaga masă ca un coloid. Corpul vitros nu conține vase, nici nervi; iar celulele care se pot întîlni sînt le natură migratorie. Pierderea de corp vitros se înlocuiește cu umor apos, vitrosul neputîndu-se regenera.

În viața intrauterină corpul vitros cuprinde vase, care provin dintr-o ramură a arterei centrale a retinei: artera hialoidiană, și care dispare în cursul vieții embrionare. Uneori pot rămîne resturi vizibile la examen, sau pe care pacienții le simt uneori ca „muște zburătoare" înaintea ochilor.

Stările patologice care interesează *primar* corpul vitros sînt exclusiv modificări de structură și deslipiri de țesuturile din interiorul ochiului pe care le acoperă. În corpul vitros găsim cel mai des elemente care provin din țesuturile învecinate în urma proceselor patologice care le interesează, ca: leucocite, hematii, țesut conjunctiv cu sau fără vase de neoformație, formațiuni tumorale, paraziți (cisticerc) sau corpi străini pătrunși printr-o plagă perforată a peretelui ochiului.

Corpul vitros este perfect transparent, atîta timp cît își păstrează structura sa. Orice modificare în structură sau orice element străin, care intercepteză lumina în drumul ei spre retină este perceput de examinator ca opacități cel mai adesea, mobile: praf, flocoane opace hemoragii, și tumori, în masa lichidă a vitrosului; iar de pacient ca opacități mobile în cîmpul vizual care apar atunci cînd sînt de dimensiuni mici ca muște zburătoare vizibile mai ales pe un fond luminos iar atunci cînd sînt mari, reducînd efectiv acuitatea vizuală.

Modificările de structură se datoresc în primul rînd degenerescenței de vîrstă. Apar ca puncte izolate sau ca fire de păianjen. Aceste modificări nu fac să scadă acuitatea vizuală. Ele neliniștesc în special pacientul, care le urmărește și le provoacă apariția intenționat în cîmpul vizual. Asemenea degenerescențe pot apărea la miopii mari și deseori ele premerg o deslipire de retină. Deslipirile vitrosului sînt mai rare, tot ca o degenerescență de vîrstă. La miopi ele pot apărea înaintea unei deslipiri de retină.

Modificările datorite unor stări patologice a țesuturilor din vecinătate sînt cele mai frecvente.

In inflamațiile corpului ciliar se produc exudate care pătrund în corpul vitros reducînd uneori complet transparența sa, la fel se întîmplă în hemoragii la hipertensivi, diabetici sau după traumatisme.

Mase opace mari formează tumorile (melano-sarcoame ale coroidei sau corpului ciliar) hemoragiile mari sau paraziți (cisticerc). In deslipirile de retină porțiunea desprinsă de coroidă poate fi văzută în vitros. Este recunoscută însă după aspectul ei. In corpul vitros întîlnim uneori resturi ale arterei hialoide din viața embrionară.

Tratamentul opacităților în corpul vitros se adresează în primul rînd afecțiunilor care le-a provocat: ciclite, diabet, hipertensiune arterială, miopii mari etc. Local se pot face injecții subconjunctivale cu clorură de sodiu 5% care activează circulația și în acest fel grăbește rezorbția opacităților.

PATOLOGIA CRISTALINULUI

Mai întîi, cîteva noțiuni anatomice.

ANATOMIA

Cristalinul, principalul mediu refringent al ochiului este o lentilă biconvexă situată înapoia irisului, înaintea corpului vitros într-o depresiune a acestuia numită fosa patelaris, fiind menți-

nut în poziţiune, printr-un sistem de fibrile ce-l fixează la zona ciliară (zonula lui Zinn).

Cristalinul prezintă două feţe, doi poli şi ecuatorul.

Polul anterior e centrul feţei anterioare, iar polul posterior e centrul feţei posterioare.

Ecuatorul e circonferinţa lentilei, el dă inserţie zonulei lui Zinn.

Faţa anterioară convexă, e acoperită în periferia ei de iris, fiind însă despărţită de el prin camera posterioară plină de umor apos, aşa dar periferia feţei anterioare a cristalinului constituie peretele posterior al camerei posterioare. Partea centrală a feţei anterioare corespunde pupilei şi constituie o parte a peretelui posterior al camerei anterioare. Aşa fiind, rezultă că numai partea centrală a cristalinului e vizibilă prin pupilă, şi deci accesibilă examenului. De aceea, pentru a examina complect cristalinul el trebuie descoperit de iris prin dilatarea pupilei ceea ce se obţine instilînd 2—3 picături dintr-o soluţie de Homatropină, 1%, dilataţia fiind completă după jumătate de oră. In lipsa homatropinei se poate instila atropină (dar aceasta are numeroase desavantaje) sau cocaină 4%.

Faţa posterioară de asemenea convexă e în raport cu corpul vitros (fosa patelaris).

Dimensiunile cristalinului; diametrul vertical e de 9—10 mm cel antero-posterior în jurul a 5 mm variind în raport cu acomodaţia. Greutatea cristalinului e de 25 ctgr.

Compoziţia chimică: materii albuminoase coagulate (cristaline) 38%, apă 62%.

Structura. Deosebim cristalinului următoarele formaţiuni:

1. O capsulă, cristaloidă, ce e o membrană subţire, elastică şi transparentă. Partea care învelesţe faţa anterioară a cristalinului constituie cristaloida anterioară, aceea care învelesţe faţa posterioară e cristaloida posterioară, ambele fuzionîndu-se la nivelul ecuatorului unde dau inserţiune fibrelor zonulei lui Zinn.

2. Epiteliul, format dintr-un singur strat de celule cubice, căptuşeşte faţa posterioară a cristaloidei anterioare.

3. Substanța amorfă, care constituie scheletul cristalinului e un ciment în formă de stea cu axul în diametrul antero-posterior și cu razele spre ecuator, stea pe care se înseră fibrele cristaliniene.

4. Fibrele cristaliniene. Ele formează tuburi alungite cu secțiunea transversală hexagonală ce se dispun în pachete cu dispoziție regulată, luînd inserțiune pe razele stelei cristaliene. Fibrele centrale ale cristalinului nu au nucleu, pe cînd cele din vecinătatea ecuatorului au nucleu; ele sînt fibre tinere ce devin din alungirea celulelor epiteliului cristalinian. Fibrele sînt formate dintr-o substanță albuminoasă, cristalina, lichidă în interiorul fibrei și condensată la suprafață formînd pereții tubului.

Cristalinul nu are vase sanguine, nici limfatice, nici nervi: boalele lui nu sînt dureroase și nu întîlnim la cristalin procese inflamatorii.

Evoluția cristalinului în raport cu vîrsta

Cristalinul e perfect transparent și elastic. Datorită transparenței sale, razele trec prin el mergînd spre retină, fiind totdeodată răsfrînte. Datorită elasticității, el își mărește curbura prin contracțiunea mușchiului ciliar (acomodație) pentru ca ochiul să poată vedea în apropiere, revenind apoi la curbura sa anterioară (repaos acomodativ).

La copii cristalinul e incolor. Cu cît înaintăm în vîrstă cristalinul crește în mărime prin transformarea celulelor în fibre, el ia o colorațiune grisată-gălbuie la bătrîni.

Elasticitatea cristalinului scade progresiv cu vîrsta și totodată și amplitudinea acomodativă. Pe la 30 ani, părțile centrale ale cristalinului sînt densificate constituind un simbure nucleul central. Această scădere a elasticității cristaliniene e fiziologică și e datorită pierderii apei ce determină o scleroză progresivă a lui. Rezultatul acestei pierderi a elasticității este presbiția care apare la 47 ani și crește încontinuu. La 70 de ani densificarea cuprinde tot cristalinul care devine un bloc de elasticitate suprimată și amplitudinea acomodativă nulă.

În acest proces fiziologic de densificare a cristalinului, transparența lui rămîne intactă, deci orice alterare a transparenței e patologică.

Cristalinul fiind un important mediu refringent al ochiului, răsfrînge razele luminoase şi le reuneşte în ochiul emetrop pe retină; mai mult, graţie elasticităţei sale el îşi poate mări refringenţa ca ochiul să vadă la orice distanţă (acomodaţia).

Nutriţiunea lui se face printr-un proces de endosmoză, lichidele nutritive (umorul apos) provenind din vasele corpului ciliar.

SCHEMA AFECŢIUNILOR CRISTALINULUI

Opacităţi Cataracte	Cataracta senilă			
	Cataracta traumatică	Directă		
		Indirectă		
	Cataracta patologică	de cauză generală	diabetică	tetanie miotonie distrofică rahitism
			endocrină	idioţenie mongoloidă sclerodermie etc.
			toxică	pelagroasă, ergotinică, naftalinică
		de cauză locală		în urma iridociclitei miopiei glaucomului coroiditei deslipirei de retină etc. etc.
	Cataracta congenitală	lenticulară		zonulară centrală punctată totală
		Capsulară		polară anterioară polară posterioară
	Cataracta secundară			
II. Luxaţii	Subluxaţii			
	Luxaţii totale	înainte (camera anterioară) înapoi (în vitros) Sub-conjuctivale.		

OPACITĂȚILE CRISTALINULUI

(Cataractele)

Prin cataractă se înțelege opacifierea parțială sau totală a cristalinului. După condițiunile diferite în care se produc aceste opacifieri deosebim mai multe feluri de cataracte dintre care cea mai importantă prin frecvența ei și prin rezultatele terapeutice impresionante, căci prin intervenție chirurgicală se redă vederea pierdută, este cataracta ce întîlnim la persoane în etate, cataracta senilă.

CATARACTA SENILĂ

Prin cataracta senilă înțelegem opacificare progresivă a cristalinului la o persoană în etate, într-un ochi sănătos și care astăzi nu se poate atribui precis unei cauze locale sau generale, bine determinată. Ea apare după 50 de ani, interesînd succesiv la scurt interval întotdeauna ambii ochi.

Ori ce cataractă care rămîne unilaterală timp îndelungat e suspectă de a fi datorită altor cauze.

Etiologie.

Numai senilitatea nu poate constituie o cauză a opacifierei cristalinului, deoarece se găsesc oameni foarte bătrîni fără cataractă și alții în jurul a 40 ani, cu cataractă care prezintă toate caracterele celei senile.

Cataracta senilă a fost considerată de unii cercetători de cauză toxică, ei sprijinindu-se pe posibilitatea de a produce cataracta prin intoxicație cu naftalină. Alții au considerat că ar fi rezultatul unei autointoxicațiuni interne, la oameni bătrîni întîlnindu-se de regulă deficiențe renale. S-au incriminat leziunile ateromatoase ale carotidei, leziuni ce se pot întîlni la bătrîni. S-a mai atribuit opacifierea unei turburări în procesul fiziologic de densificare a cristalinului, adică unei cauze locale. Cînd această densificare, care trebuie să se facă treptat și progresiv de la centru la periferie, s-ar produce brusc, în zona centrală apar fisuri în periferia cristalinului în care se depun substanțe străine

(grase) iar fibrele se hidratează, degenerează şi devin opace.

Studiul detaliat al caracterelor indiscutabil endocrine (cataracta tetaniei), precum şi anumite cercetări experimentale tind a arăta că şi cataracta senilă, ar fi rezultatul unor turburări endocrine, posibil în domeniul paratiroidelor şi glandei genitale, turburări ce au drept rezultat perturbaţiuni în chimismul umorilor, în special o hipocalcemie ce ar determina pierderea transparenţii cristalinului.

Anatomie patologică.

Porţiunea subcapsulară a cristalinului prezintă fisuri, fibrele cristaliene sînt degenerate, deformate, hidropice, între ele se depun substanţe grase (corpusculi lui Morgagni). Epiteliul capsular prezintă şi el leziuni degenerative.

Simptome şi evoluţie.

Cataracta senilă, întotdeauna bilaterală, evoluează în mod progresiv şi tipic în decurs de ani, timp ce poate varia de la caz la caz. Se consideră cataractei senile 5 faze evolutive.

1) Cataracta incipientă e caracterizată prin apariţia primelor puncte de opacifiere în cristalin determinînd turburări vizuale mici care variază în raport cu sediul punctelor opace. Aşa unii bolnavi acuză prezenţa de puncte negre fixe în cîmpul vizual ei asemănîndu-le cu o muscă sau un paianjen imobil, puncte ce reprezintă exteriorizarea părţilor opace din cristalin şi care împiedică trecerea razelor luminoase. Alte ori bolnavii prezintă o uşoară miopie care nu exista înainte şi care face ca aceste persoane ce erau presbite şi citeau cu ochelari să nu mai aibe nevoie de lentile convergente pentru citit. Această miopie e datorită unei desificări a cristalinului, densificare premergătoare opacifierei, care face ca cristalinul să devie o lentilă mai puternică şi astfel ochelarii să fie inutili. Alţi bolnavi acuză poliopie, adica vederea unui obiect (de exemplu un bec electric) în mai multe exemplare, fenomen datorit astigmatismului cristalin, rezultat a mai multor zone densificate, fiecare zonă jucînd rolul unui cris-

talin. Scăderea acuității vizuale e variabilă cu întinderea și poziția opacităților față de pupilă, precum și cu intensitatea luminei. Astfel, o opacitate centrală împiedică mai mult vederea ca una periferică și mai ales la lumină, ziua pupila fiind mică. Seara cînd se întunecă pupila se dilată și bolnavul vede mult mai bine prin părțile periferice ale cristalinului, încă transparente. În cazul opacităților periferice este invers, bolnavul vede bine ziua cînd pupila e miotică și vede mai rău seara cînd se dilată.

Obiectiv, constatăm la examenul cristalinului prezența opacităților care apar la lumina diurnă sau la luminatul lateral ca mici zone albe pe fondul negru al pupilei și la oftalmoscop ca zone negre pe fondul roșu al pupilei. Pentru a ne da seama de toate părțile opace din cristalin e necesară dilatarea prealabilă a pupilei cu homatropină.

2) Cataracta intumescentă. După cîteva luni sau mai mult, chiar ani, opacifierea progresînd cristalinul ia o culoare gri-albicioasă. El se îmbibă cu apă, își mărește volumul împingînd înainte irisul și micșorînd camera anterioară. Acuitatea vizuală e acum mult scăzută bolnavul neputînd percepe decît vag formele, mișcarea mîinei, percepția luminoasă rămînînd însă intactă. Pe cînd la lumina zilei sau luminatul lateral pupila apare cenușie albicioasă, la examenul cu oftalmoscopul nu se mai luminează, apărînd neagră.

3) Cataracta matură. După alte cîteva luni sau ani apa care îmbiba cristalinul rezorbindu-se el revine la mărimea normală. însă opaciefierea e acum completă ne mai avînd la suprafață porțiuni cu o transparență relativă ca în perioada intumescentă. Cataracta a trecut în cel de al treilea stadiu, zis de maturitate. Cristalinul apare la lumina zilei și la luminatul lateral grisatru-argintiu, avînd un reflex metalic iar la oftalmoscop pupila neagră. Camera anterioară a revenit la dimensiunile ei normale. vederea e complet nulă, percepția și proecția luminoasă intacte. În această perioadă cristalinul e complect opac, perioada de maturitate fiind stadiul de elecție a intervenției operatorii

4) Cataracta hipermatură. După mai mulți ani de la stadiul de maturitate, zonele subcapsulare ale cristalinului se lichefiază iar sîmburele central scăldat în lichid cade în partea declivă a sacului capsular. Bolnavul începe să vadă vag formele. Pupila la lumina zilei nu mai are aspectul argintiu al perioadei de maturitate ci se prezintă cenușie albicioasă, colorația ei fiind uniformă.

5) Cataracta membranoasă. Procesul de lichefiere a cristalinului continuînd, după alți cîțiva ani cataracta se reduce la un lichid cuprins într-un sac capsular îngroșat. Bolnavul își recapătă atunci o oarecare vedere. Practic stadiul acesta de vindecare spontană a cataractei nu se întîlnește deoarece bolnavul trebuie să ajungă la o vîrstă extrem de înaintată dacă socotim etatea la care a început cataracta și anii de evoluție, așa dar zeci de ani bolnavul să fi fost orb.

În toată această lungă evoluție, care e tipică și progresivă nu întîlnim niciodată vreun simptom de tip inflamator ca: hiperemie, dureri, etc.

Diagnosticul diferențial

Se bazează pe următoarele caractere ale cataractei senile: 1) Opacifierea cristalinului, cu evoluție lungă, tipică și progresivă.

2) bilateralitate

3) etate înaintată

4) nicio leziune oculară sau generală care ar putea avea ca urmare opacifierea cristalinului.

5) niciun simptom inflamator sau dureros.

Diagnosticul diferențial trebuie făcut în diferitele stadii evolutive. In cataracta incipientă în care punctele opace la oftalmoscop apar ca pete negre pe fondul roșu al pupilei, confuzia se poate face cu puncte opace în alte medii transparente (cornee. vitros), care se prezintă în același fel. Opacitățile corneene se văd că țin de cornee la luminatul lateral, cele vitreene nu sînt vizibile, dar la oftalmoscop ele apar mobile, în opoziție cu cele cristaliniene care sînt fixe.

Mai importante sînt confuziile care se pot face între cataracta incipientă şi mai ales intumescentă şi matură cu alte leziuni oculare. Aşa în aceste faze cataracta se poate confunda cu un exudat organizat în pupilă (ocluzio pupilae), urmarea unui proces inflamator irian stins sau cu glaucomul cronic simplu. Şi într-o ocluzio pupilae şi într-o cataractă intumescentă sau matură pupila apare gri-albicioasă şi vederea e scăzută sau nulă, precum în ambele leziuni lipsesc durerile şi manifestaţiile inflamatorii. Diagnosticul se face cercetînd cu atenţie la luminatul lateral, pupila, care în cazul exudatului organizat provenit dintr-o irită va avea neregularităţi, se vor găsi sinechii iriene şi pigment pe membrana exudativă, opacitatea albicioasă fiind situată chiar în planul pupilar, pe cînd într-o cataractă pupila e perfect normală, rotundă cu reacţii normale iar opacitatea fiind în cristalin e înapoia planului irian.

Confuzia cu glaucomul cronic poate avea urmări grave pentru bolnav. Confuzia e posibilă deoarece şi cataracta şi glaucomul cronic ating persoane în etate, în ambele lipsesc fenomene inflamatorii şi scăderea vederei se produce lent şi progresiv, mai mult încă în unele cazuri de glaucom cronic, în pupilă se poate vedea un reflex albicios verzui care poate fi luat drept opacifiere a cristalinului. Cercetînd cu atenţie ochiul bolnavului, vom constata pupila dilatată în glaucom şi normală în cataractă, tensiunea intra oculară mărită în glaucom şi normală în cataractă, iar examenul oftalmoscopic va arăta prezenţa opacităţilor în cataractă, lipsa opacităţilor cristaliniene şi leziuni din partea nervului (excavaţia papilei) în glaucom. Gravitatea urmărilor pentru bolnav a acestei confuzii consistă că în cazul cînd bolnavul avea glaucom cronic şi s-a diagnosticat greşit cataractă, dacă el mai avea oarecare vedere, este sfătuit să aştepte pînă cînd vederea va fi complet nulă, adică cînd prezumata cataractă va fi matură şi atunci va reveni pentru operaţie. Vederea complet nulă în cazul glaucomului înseamnă atrofia totală a nervului optic şi cecitate iremediabilă. Această gravă eroare de diagnostic o întîlnim destul de frecvent

Prognostic

Prognosticul cataractei senile e bun deoarece prin operaţiune chirurgicală se poate reda vederea bolnavului.

Tratament

Tratamentul cataractei senile este chirurgical consistînd în extracţia cristalinului opac şi corecţie optică prin lentile care înlocuiesc cristalinul ce lipseşte.

Tratamentele medicale ce s-au preconizat ca insiltaţii de iodur de sodiu 1% sau administrarea de extracte glandulare, dacă pot încetini uneori evoluţia cataractei nu o pot opri, nici reda transparenţa cristalinului.

Pentru ca operaţia de cataractă să poată da rezultate bune trebuiesc îndeplinite oarecare condiţiuni.

1) Operaţiunea trebuie să se practice în stadiul de maturitate, cînd cristalinul e opacificat în totalitate şi poate fi extras în întregime. Extracţia lui înainte de maturitate face ca părţi transparente din el să nu poată fi extrase şi ele să se opacifieze secundar producîndu-se o nouă cataractă, cataracta secundară. În practică, totuşi sîntem uneori forţaţi de împrejurări să intervenim înainte de faza maturităţii cum ar fi în cazul unei cataracte bilaterale, care progresează foarte încet.

2) Percepţia luminoasă trebuie să fie normală, iar proecţia luminei să fie percepută de la 5 metri, acestea fiind dovada integrităţii fundului (retină, nerv) pe care nu-l putem vedea din cauza opacităţii cristaliene. O altă dovadă de integritatea fundului ne-o dă existenţa reflexului fotomotor cu caracterele sale normale.

3) Lipsa de focare inflamatorii în vecinătatea ochiului, focare ce pot face ca infecţiunea de aci să se transmtiă la plaga operatorie. Aceste focare pot fi în pleoape (furuncul), pe conjunctivă (conjunctivite) şi mai ales în sacul lacrimal (dacriocistite). Trebuiesc cercetate cu atenţie toate aceste regiuni. Este necesar să se facă un frotiu de pe conjunctivă cercetîndu-se dacă

se găsesc sau nu agenți microbieni și ce agenți. În cazul constatării de asemenea focare infecțioase sau microbi pe conjunctivă, se vor trata acele focare și numai după stingerea inflamației se va practica operația.

4) Examenul stării generale pentru a se vedea dacă nu există vre-o contra-indicațiune pentru operație sau dacă nu e necesar de a se recurge mai înainte la anumite măsuri.

Se înțelege că stările infecțioase generale contraindică pentru moment operațiunea, dar și focare infecțioase ascunse pot determina complicațiuni post-operatorii. De aceea în cazul existenței unui asemenea focar care poate fi situat în orice parte a organismului ; rinofaringe, dinți, amigdală, organe genitale, etc. focar ce trebuie căutat și descoperit, se vor lua toate măsurile spre a obține suprimarea lui înainte de operație.

Unele din bolile cronice generale care pot da naștere la complicațiuni post-operatorii și pe care le putem întîlni la persoanele cu cataractă, cum sînt diabetul, hipertensiunea arterială, trebuie și ele căutate și tratate. În cazul diabetului trebuie administrată insulina preoperator și postoperator, iar operația să se practie în plin tratament insulinic. Hipertensivii de grad mare trebuiesc de asemenea tratați preoperator urmărindu-se scăderea tensiunii, iar dacă se menține foarte urcată, se va practica o flebotomie înainte de operație cu o jumătate de oră.

Operația consistă în extracția cristalinului. Anestezia se face cu cocaină 4% în instilațiuni. Avem următorii timpi operatori :

1) incizia corneei care se face sus la nivelul limbului.

2) iridectomia adică excizia unei porțiuni de iris.

3) capsulectomia, adică smulgerea capsulei anterioare cu o pensetă.

4) expulzia cristalinului prin presiune pe jumătatea inferioară a corneei, ceea ce face ca cristalinul să iasă prin plagă.

5) repunerea irisului cu o spatulă ; irisul care a prolabat prin plagă împins de cristalin e readus la locul său. Așa cum am prezentat operația, ar fi procedeul la care se recurge în mod curent, dar sînt și procedee prin care extracția se poate face fără

iridectomie (extracție simplă) sau cristalinul se scoate în capsulă, adică fără a se deschide sacul capsular (procedeul Stănculeanu).

După operație se aplică un pansament care se menține 8 zile, schimbîndu-se la fiecare două zile.

Rezultatele operației de cataractă senilă sînt din cele mai bune recuperîndu-se o vedere bună în peste 95% din cazuri.

Complicațiunile care pot determina un rezultat slab sau a-l compromite definitiv sînt cele infecțioase și cele hemoragice.

Infecțiunile postoperatorii sînt excepționale dacă cercetăm în prealabil existența focarelor de infecție în vecinătatea ochiului sau în organism și luăm măsurile necesare pentru tratarea lor, înainte de operație. Aceste complicații infecțioase sînt de diferite grade, de la o ușoară iridociclită care se poate vindeca fără urmări, prin atropinizare, pînă la supurații totale ale globului (panoftalmii) prin care vederea este definitiv pierdută, globul trebuind a fi eviscerat. Tratamentul infecțiilor postoperatorii este acel indicat la irite și ciclite.

Hemoragiile de diferite grade, de la cele minime pînă la cele expulsive prin care conținutul globului e vidat în pansament pot fi datorite stării generale (hipertensiune arterială, scleroza vasculară) sau indocilității bolnavului care nu păstrează liniștea necesară și se traumatizează. Hemoragiile de grad mic sau mijlociu se rezorb fără urmă neinfluiențînd rezultatul operatoriu decît prin întîrzierea vindecării; cele mari, în special expulsivele compromit definitiv acest rezultat.

Ochiul operat de cataractă este un ochiu afac (fără cristalin). Lipsind din el un mediu refringent de 10 dioptrii (refringența cristalinului) a devenit un ochi hipermetrop de 10 dioptrii în cazul cînd înainte de operație el era emetrop. Mai mult, ochiul operat e lipsit de acomodație ne mai avînd organul esențial al acestei funcțiuni, cristalinul. Totodată el mai prezintă și un astigmatism datorit modificărilor curburei corneei prin retracțiune cicatricială a plăgii operatorii.

Pentru a putea vedea departe vom prescrie bolnavului o lentilă biconvexă de 10 dioptrii care va corecta ipermetropia; pentru aproape îi trebuie lentile mai tari, în raport cu distanța

la care voieşte a vedea, deoarece el, după cum am spus, nu mai are acomodaţie. Practic îi prescriem + 14 dioptrii, adică la ochiul făcut emetrop prin + 10 D. am adăugat + 4 D. atît cît şi-ar adăuga cristalinului (acomodaţia) pentru ca ochiul să poată vedea clar la 0,25 cm. distanţa pentru citit, scris şi toate lucrările ce se execută în apropiere. Astigmatismul postoperator nu trebuie corectat mai de vreme de o lună de la operaţie deoarece în acest timp el se poate modifica.

Ochelarii de + 10 D. pentru departe şi + 14 D. pentru aproape reprezintă corecţia ochiului emetrop; în cazul unei ametropii trebuie să adăugăm sau să scădem lentila corectoare a ametropiei (adăugare la hipermetropi, scădere la miopi). Miopul de 10 dioptrii operat de cataractă va vedea la depărtare fără ochelari şi în apropiere cu +4 D.

CATARACTA TRAUMATICĂ

Este opacifierea cristalinului în urma unui traumatism. Deosebim cataracta traumatică directă şi cataracta traumatică indirectă.

1) Cataracta traumatică directă.

Este opacifierea cristalinului printr-un traumatism în care agentul vulnerant pătrunde în el. Aşa ar fi cataracta produsă de o înţepătură cu cuţitul, foarfecele, un cui, etc. sau o schijă metalică care s-a detaşat dintr-o daltă, ciocan sau o bucată de fier şi a pătruns în cristalin. Cataracta traumatică directă implică deci existenţa unei plăgi perforante a globului, pe unde agentul vulnerabil a trecut spre cristalin.

Patogenia acestei cataracte ar fi imbibarea cristalinului cu umor apos intrat prin perforaţia cristaloidei. Această cataractă traumatică poate fi însoţită şi de alte leziuni concomitente endoglobulare; plăgi iriene, ciliare, leziuni ale membranelor interne, hemoragii, etc. Ea este însoţită dese ori şi de procese inflamatorii iridociliare datorită faptului că agentul vulnerant a fost septic. Iridociclita poate fi plastică cu numeroase sinechii şi urmată de oftalmie simpatică; alte ori ea poate fi supurativă

evoluînd către panoftalmie. De aci vedem că prognosticul cataractei traumatice directe e serios, nu prin leziunea cristaliniană ci prin celelalte leziuni şi complicaţiuni care o însoţesc de cele mai multe ori.

2) Cataracta traumatică indirectă.

Este opacifierea cristalinului printr-o contuziune a globului sau a masivelor osoase ale feţei, cum ar fi rebordul orbitar superior sau masivul malar. Probabil că şi în aceste cazuri se produce o leziune a cristaloidei care devine permeabilă umorului apos şi astfel cristalinul invadat de lichid se opacifiază. Deşi cataracta traumatică indirectă nu se insoţeşte de leziuni infecţioase endoglobulare, în multe cazuri prognosticul ei e rezervat deoarece pot coexista şi alte leziuni traumatice ca rupturi coriorctiniene, iriene, deslipiri de retină, luxaţii de cristalin, etc. datorite aceluiaşi traumatism.

Tratamentul. Principial trebuie să procedăm la extracţia cristalinului urmată de corecţie optică ca şi în cazul cataractei senile. Totuşi, în cataracta traumatică directă, trebuie mai întîi tratată plaga perforantă şi procesul infecţios însoţitor şi numai tîrziu, după stingerea completă a inflamaţiunei se va putea practica extracţia cristalinului, dacă ea nu este contra indicată de prezenţa altor leziuni traumatice endoglobulare iar în cazul cataractei indirecte trebuie aşteptat cu operaţiunea pînă la liniştirea completă a ochiului traumatizat şi rezorbţia hemoragiilor.

CATARACTA PATOLOGICA

Opacifierea cristalinului este datorită unui proces patologic general sau local.

Cataracta patologică de cauză generală.

Se poate întîlni în unele boli generale sau în stări de intoxicaţie a organismului, la adulţi, tineri şi copii.

Dintre bolile generale în cursul cărora se produce opacifierea cristalinului, menţionăm diabetul şi unele boli endocrine.

Cataracta diabetică la diabetici tineri, e bilaterală şi evoleazâ repede. Prognosticul ei e serios din punctul de vedere

al cataractei, fiind cunoscut faptul că diabeticii sînt expuşi la infecţiuni postoperatorii. dar mai ales din punctul de vedere general, apariţia ei la un diabetic indicînd un diabet grav cu ameninţarea vieţii prin complicaţiile cunoscute. Diagnosticul se face pe baza caracterelor ce am arătat, a glicemiei şi a simptomelor generale ale diabetului.

Patogenia nu e precizată; s-a incriminat prezenţa zahărului în umorul apos, dar mai probabil cauza trebuie căutată într-o turburare endocrină pancreatică.

Cataractele endocrine. Sînt cunoscute mai multe boli endocrine în cursul cărora se opacifiază cristalinul, menţionăm: tetania, miotonia distrofică, rachitismul, idioţia mongoloidă, sclerodermia, etc. cea mai frecvent întîlnită şi importantă dintre cataractele endocrine fiind cataracta tetaniei care se poate produce şi experimental la şoareci prin extirparea paratiroidelor. Unele cataracte congenitale şi juvenile recunosc natura endocrină (tetanie, rachitism, etc.).

Cataracte toxice. Tipul acestor cataracte e cataracta naftalinică care poate fi produsă experimental la iepuri, în urma introducerei în stomac, cu sonda, a naftalinei. Se mai cunoaşte cataracta ergotinică ce se întîlneşte la persoane ce consumă pîine de secară în cazul cînd secara este atacată de o boală parazitară.

CATARACTELE PATOLOGICE DE CAUZA LOCALĂ

Cristalinul se poate opacifia în urma unor leziuni intraoculare ce duc la atrofia corpului ciliar. Această cataractă ar fi în realitate o cataractă prin denutriţie, corpul ciliar fiind organul care furnizează materialul nutritiv cristalinului. Asemenea cataracte putem întîlni în urma iridociclitelor intense, în atrofia globului ocular, în miopia progresivă în care distensiunea continuă a globului poate determina atrofia corpului ciliar, în glaucom unde atrofia corpului ciliar e rezultatul comprimării şi ischemiei lui prin hipertonia intra-oculară. Este deci vorba de o cataractă care apare ca o complicaţie a unei afecţiuni oculare interioare.

Mai corect ar fi s-o numim *cataractă complicată,* rezervînd numele de cataractă patologică pentru acelea de cauză generală.

Diagnosticul cataractei de cauză locală se face prin constatarea celorlalte leziuni ale globului care o determină. Leziunile interesînd polul anterior se pun în evidență ușor prin luminatul lateral, acele ale polului posterior nu pot fi văzute cristalinul opac făcînd imposibil examenul oftalmoscopic. In acest caz vom cerceta percepția luminoasă și reflexul fotomotor precum și proecția luminoasă care dacă sînt normale, conchidem că fundul ochiului e sănătos, iar dacă sînt alterate sau suprimate vom conchide la leziuni de fund.

Prognosticul acestor cataracte patologice trebuie să fie întotdeauna foarte rezervat.

Tratamentul, care trebuie să urmărească extracția cristalinului e condiționat de felul și intensitatea celorlalte leziuni intraoculare. Extracțiunea cristalinului e mai grea ca în cataracta senilă și poate fi urmată dese ori de complicațiuni postoperatorii.

CATARACTA CONGENITALA

Copilul se naște cu cataractă ea fiind rezultatul unui proces patologic din viața intrauterină, proces datorit unei cauze generale. Copiii rachitici prezintă deseori această cataractă care este bilaterală.

Cataracta congenitală poate fi totală, dar mult mai frecvent e parțială interesînd numai unele porțiuni din cristalin; de asemenea foarte frecvent e staționară. Opacitatea poate interesa cristalinul sau capsula, în primul caz numindu-se cataractă lenticulară, în cel de al doilea cataractă capsulară.

Tratamentul cataractei congenitale e operator în unele forme. iar în altele vederea fiind parțial păstrată, nu este nevoie de nici un tratamendt. Tratamentul operator poate fi extracție, discizia capsulei sau o simplă iridectomie. Cum la copil cristalinul este moale, de cele mai multe ori suficientă deschiderea capsulei (discizia) ceea ce determină rezorbția maselor cristaliniene, nefiind necesară extracțiunea lor.

CATARACTA SECUNDARĂ

Este opacifierea capsulei anterioare şi a părţilor din cristalin ce au rămas pe loc în urma unei operaţiuni de cataractă. Aceasta se întîmplă cînd operaţiunea s-a practicat înainte de stadiul de maturitate, opacifierea nefiind întinsă la tot cristalinul părţile încă transparente fiind invizibile nu au putut fi extrase şi s-au opacifiat secundar, iar capsula nu a fost extrasă. Prin formarea cataractei secundare, vederea obţinută în urma operaţiei devine din nou insuficientă.

Tratamentul consistă în discizia capsulei care, prin elasticitatea ei, fiind tăiată dă naştere unei pupile libere.

LUXAŢIILE CRISTALINULUI

In urma rupturii ligamentului suspensor al cristalinului (zonula lui Zinn) se produc deplasări. Poate fi o subluxaţie corespunzînd la o uşoară deplasare a cristalinului, care ocupă încă cîmpul pupilar şi se traduce prin tremurături ale irisului la mişcările globului (iridodonezis), sau o luxaţie completă, cristalinul fiind deplasat fie înainte în camera anterioară, fie înapoi în corpul vitros, fie sub conjunctivă el ieşind din glob printr-o plagă scleralâ.

Luxaţiile cristalinului cele mai frecvente sînt de cauză traumatică, ele mai pot fi congenitale sau în urma destinderei globului ca în unele miopii progresive.

Turburările vizuale rezultate în urma luxaţiei cristalinului variază în raport cu poziţia ce el ocupă ; în cazul cînd a părăsit complet regiunea pupilară ochiul e în situaţia unui ochi afac, adică hipermetrop de 10 dioptrii.

Luxaţiile cristalinului pot determina complicaţiuni, dintre care cea mai frecventă este glaucomul secundar.

Tratamentul consistă în extracţia cristalinului luxat, operaţiune care uneori e foarte dificilă, cristalinul luxat fiind mobil şi fiind necesară fixarea lui cu un ac.

TRAUMATISMELE OCHIULUI

Cu toate că ochiul e relativ apărat prin poziția ce ocupă, totuși rănirile lui sînt destul de frecvente. Ele se întîlnesc în proporție de 5—10% din leziunile oculare. Ele sînt foarte importante, prognosticul fiind deseori serios și putînd periclita și celălalt ochi prin oftalmie simpatică.

După etiologia lor deosebim:

1) răniri de muncă: în metalurgii, fabrici, la pietrari, electricieni, muncitori agricoli, etc.;

2) răniri în viața obișnuită, mai dese la copii, cu cuțit, furculiță, sticlă, explozie, jucării, etc.;

3) răniri de război, datorite numeroșilor și variațiilor agenți vulneranți direcți și indirecți (arme de foc, arme albe, explozii, piatră, presiunea aerului, etc.);

4) răniri în scop de simulație.

Vom prezenta: I. Traumatismele globului:

II. Traumatismele anexelor.

I. TRAUMATISMELE GLOBULUI

Avem: 1) Contuzii (lovituri);
2) Plăgi;
3) Arsuri;
4) Leziuni produse de frig (degerături);
5) Leziuni produse de raze sau electricitate.

Contuziile globului

Ele pot fi:

A. Simple;

B. Cu rupturi intraoculare.

Contuzii simple. întîlnim:

1. Contuziunile corneei care se traduc prin turburarea acesteia prin, edem. Corneea are aspectul unui geam aburit. Turbu-

rarea (edemul) dispare în 4—5 zile. Ajutăm rezorbția printr-un pansament protector. O contuzie mai poate produce leziuni epiteliale ale corneei.

2. Din partea irisului în urma unei contuzii putem avem:

a) ruperea irisului de la inserție (iridodializa).

b) rupturi radiare ale sfincterului (producîndu-se midriza traumatică).

c) ruperi de vase ce fac ca sîngele să se reverse în camera anterioară (hipema) iar bolnavul să nu mai vadă bine din cauza turburării din mediile transparente. Sîngele în general se rezoarbe în 10—15 zile și vederea revine.

3. Leziuni ale corpului ciliar, organul nutritiv al mediilor transparente, pot duce la atrofia lui rezultînd apoi atrofia întregului glob și pierderea vederei.

4. Cristalinul contuzionat se opacifiază (cataracta traumatică) în urma rupturilor cristaloidei ce devine permeabilă umorului apos. În fine, cristalinul însuși poate fi rupt cînd mase cristaliniene libere trec în camera anterioară, sau luxat.

5. Contuzia globului mai poate determina rupturi coroidiene, grave prin hemoragiile ce ocazionează și prin repercusiunea asupra retinei, coroida fiind membrana nutritivă a stratelor externe ale retinei. Sîngele, cînd provine din rupturile membranelor posterioare inundă vitrosul în care caz fundul ochiului nu se mai poate vedea. Vederea dispărută poate reveni după rezorbția sîngelui.

6. Rupturile retiniene produc suprimarea vederii la acel nivel iar la oftalmoscop se văd pete hemoragice. O contuzie poate produce numai un simplu edem localizat al retinei care dispare, sau deslipirea retinei.

7. Nervul optic se poate atrofia în urma unei fracturi a bazei craniului care interesează canalul optic sau printr-un hematom în teaca sa care îl comprimă. El mai poate fi smuls de la papilă. În toate aceste cazuri vederea e suprimată.

B) *Contuzii cu rupturi intraoculare:*

O contuziune puternică poate produce ruptura pereților globului, ruptură care interesează de regulă sclera. În acest caz

se vede prin transparența conjunctivei ruptura sclerală în care coroida apare ca o dungă neagră. Odată cu ruptura, cristalinul poate fi luxat în vitros sau sub conjunctivă, el ieșind din glob prin ruptura peretelui. Un simptom constant al rupturei pereților globului e hipotonia de grad mare. Mai rar se rupe și conjunctiva și atunci corpul vitros se scurge în afară (aspect gelatinos). Rupturile se pot vindeca spontan dar frecvent se produce o ciclită traumatică, mai ales cînd ruptura interesează zona ciliară și atunci urmează atrofia globului.

In urma unei contuzii a globului se poate produce prin edemul țesuturilor intraoculare o urcare a tonusului adică accidente glaucomatoase (glaucom secundar traumatic). Această hipertonie post-traumatică e de obicei trecătoare.

Tratamentul contuziilor consistă în expectativă ochiul fiind sub pansament protector spre a aștepta rezorbția hemoragiilor, cicatrizarea rupturilor și restabilirea, dacă e posibil, a vederei. In caz de cataractă traumatică sau luxație a cristalinului e necesară uneori intervenția chirurgicală. Cînd pereții globului sînt rupți și conjunctiva ruptă, se suturează buzele rupturei conjunctivale iar tunica pigmentară ce herniază se excizează. Idealul e sutura sclerală cu catgut. In primul rînd însă ori de cîte ori avem rupturi de pereți se face pansament cu pomandă iodoformată pînă la operație și se administrează penicilină și sulfamide. In contuziuni foarte puternice ale globului avînd ca rezultat rupturi foarte mari, globul poate fi zdrobit și deseori trebuie enucleat. Nu trebuie însă enucleat imediat după traumatism ci se așteaptă cîteva zile cu un pansament căci globul își poate reveni ca formă și chiar dacă vederea e suprimată, el poate fi păstrat fără pericol dacă își reia forma și tensiunea și nu prezintă complicațiuni inflamatorii. Numai în urmă se va vedea dacă trebuie enucleat sau nu. In nici un caz nu trebuie să ne grăbim, pericolul oftalmiei simpatice neputînd amenința de cît după minimum 10 zile de la rănire. In cazul glaucomului traumatic se va instila pilocarpină 2%.

Sînt soluţii de continuitate a pereţilor globului, putînd fi produse de corpi tăioşi sau arme de foc. Exemple de corpi tăioşi avem: cuţit, cuie, schije metalice provenind din ciocan sau daltă, etc. Cele mai multe din plăgile ochiului sînt accidente de muncă.

Plăgile pot fi: 1) perforante; 2) neperforante.

Ele mai pot fi: a) urmate de infecţie; b) neurmate de infecţie.

In fine: 1) cu corp străin provenit din daltă, ciocan, etc. ce intră foarte uşor în ochiu antrenat de forţa de transmisiune şi care rămîne de regulă în glob; 2) plăgi fără corp străin. Prezenţa corpilor străini impune o conduită specială şi agravează mult prognosticul.

a)) *Plăgile corneei*

Cele mai frecvente sînt ca rezultat ale accidentelor de muncă, sau la copii. Ele pot fi perforante şi neperforante. In primul caz irisul herniază prin perforaţiune şi în urma cicatrizării rămîne o sinechie anterioară (leucom aderent), în cel de al doilea cicatricea nu va conţine iris. Plăgile corneene se pot infecta în caz marginile lor se înfiltrează, apar fenomene reacţionale determinînd o iridociclită supurativă şi evoluînd ca aceasta. Cele perforante se însoţesc dese ori de corpi intraoculari, cînd ele au fost produse de particule metalice ce s-au detaşat şi au sărit în ochi.

Radiografia va preciza existenţa şi sediul corpului străin. Plăgile infectate se însoţesc frecvent de iridociclită ceea ce agravează prognosticul lor şi care poate fi urmată şi de oftalmia simpatică.

Tratamentul consistă în curăţirea plăgii prin spălături cu ser fiziologic şi apoi aplicarea unui pansament cu pomadă antiseptică (iodoform 3%, xeroform 3%, sulfamidă 10%). — Dacă plaga e perforantă şi irisul prolabează prin ea, se excizează irisul şi se acoperă plaga printr-un lambou de conjunctivă bulbară din

vecinătate, disecată, trasă peste plagă și fixată cu fire la conjunctiva bulbară. Plăgile infectate se tratează ca orice keratită supurativă (vezi tratamentul ulcerelor corneei).

b) *Plăgile sclerei*

Cînd sînt perforante se însoțesc de hernie a tunicei medii și pierdere de vitros. Ele trebuiesc închise prin suturâ scleralâ. În urma lor se produc frecvent stafiloame sclerale

c) *Plăgile irisului*

Rezultă prin ajungerea în iris a unui agent vulnerant ascuțit, tăios. Ele se însoțesc de hemoragii în camera anterioară și aproape constant de cataractă traumatică.

Diferiți agenți vulneranți care au perforat corneea pot rămîne înfiați în iris, fiind vizibile la luminatul lateral.

Ei pot determina o irită și deci trebuiesc extrași. Atunci cînd sînt magnetici se poate întrebuința electromagnetul. Uneori este necesar să se practice o iridectomie, pentru a putea îndepărta porțiunea de corp străin înfipt în iris.

d) *Plăgile corpului ciliar*

Plăgile perforante ale corpului ciliar pot determina hemoragii intraoculare precum și o ciclită traumatică care atunci cînd este intensă, poate duce la atrofia globului.

Plăgile corpului ciliar sînt de un prognostiv foarte grav, fiind urmate de multe ori de o ciclită ce poate determina apariția oftalmiei simpatice.

Tratamentul este medical și chirurgical, constînd în antibiotice (penicilină, sulfamidă) și sutura plăgii sclerale după ce s-au refăcut țesuturile herniate, sau s-a făcut acoperire conjunctivală.

În cazul panoftalmiei este indicată evisceratia, iar în cazul evoluției spre atrofie și pericol de oftalmie simpatică se va practica enucleația globului.

e) *Plăgile cristalinului*

A se vedea capitolul Cataracte traumatice directe.

Se însoțesc de hemoragii intraoculare și pot fi urmate de deslipirea retinei.

f) *Plăgile corio-retinei*

Duc la atrofia lui.

Corpi străini intraoculari

Plăgile oculare pot fi însoțite de corpi străini intra-oculari. Așa corpi metalici, sticlă, piatră etc. care au perforat globul rămîn deobicei în interiorul său. Uneori ei pot fi tolerați, alte ori ei ocazionează o inflamațiune iridociliară care poate fi supurativă sau fibrinoasă, putînd produce și oftalmie simpatică. Prezența corpilor străini metalici în ochi dă naștere la fenomene chimice; în contact cu lichidele intraoculare se produc transformări chimice ale metalelor, substanțele rezultate impregnează țesuturile ochiului și le distrug. Această impregnare chimică cu săruri de fier constituie sideroza oculară, iar cu săruri de cupru calcoza.

Față de un bolnav cu o plagă perforantă a ochiului, pe care o cunoaștem că e perforantă după prezența țesutului pigmentar în plagă și hipotonie cînd ea nu s-a închis încă, trebuie să ne punem întrebarea dacă are sau nu un corp străin intraocular. În 90% din cazuri cînd plaga perforantă e datorită unui corp ce a sărit, detașîndu-se din daltă, ciocan sau o bucată metalică care a fost lovită, precum și în cazul unei explozii, corpul vulnerant rămîne în ochi. Excepțional se poate ca el să străbată ochiul și producînd o a doua perforațiune să treacă înapoi, în orbită. În acest caz prognosticul e mai bun, sideroza nemai putîndu-se produce, iar inflamațiile iridociliare fiind mai rare.

Diagnosticul prezenței unui corp străin în ochi se face prin radiografie. În fața unei plăgi perforante a globului prin corp metalic ce s-a detașat, radiografia își găsește indicația absolută. Prin radiografie, uzîndu-se de procedee speciale, se poate

preciza şi sediul corpului străin. Prin radioscopie se poate stabili dacă corpul străin este în glob sau în orbită, căci deplasînd ochiul, corpul străin intra-ocular se mişcă, pe cînd cel orbitar rămîne fix.

Tratamentul plăgilor oculare însoţite de corpi străini metalici consistă în extracţia corpilor străini cu electromagnetul şi închiderea plăgii, fie prin sutură scleralâ, fie prin acoperirea cu conjunctiva învecinată plăgii, precum şi tratament anti-infecţios prin penicilină şi sulfamide. Extracţia coruplui străin se face, după prealabila lui localizare prin radiografie, fie prin plagă, fie printr-o incizie a globului, incizie de regulă scleralâ. In apropierea sediului corpului străin, evitîndu-se zona ciliară. Se apropie apoi polul electro-magnetului şi stabilindu-se curentul electric, corpul străin e atras şi extras. După extracţie se excizează ţesuturile ce herniază şi se închide plaga aplicîndu-se un pansament cu pomada xeroformată 5%.

Extracţia corpilor străini metalici trebuie făcută cît mai repede după accident, deoarece prezenţa corpului în ochi determină şi întreţine fenomene inflamatorii care pot avea cele mai grave urmări şi pentru ochiul rănit şi pentru celălalt ochi. Se înţelege că numai corpii străini metalici ce sînt totdeodată şi magnetici ca fierul, oţelul, pot fi extraşi cu electro-magnetul. Corpii străini nemagnetici ca plumbul, cuprul, fonta, precum şi corpii străini, nemetalici ca piatra, sticla, etc. sînt foarte greu de extras. Extracţia lor nu ar fi posibilă decît cînd ei sînt vizibili, ceea ce e mai rar, astfel aceşti ochi foarte deseori trebuiesc enucleati.

In unele cazuri chiar cînd corpul străin a fost extras, evoluţia ulterioară a iridociclitei, perzistenţa fenomenelor inflamatorii şi instalarea hipotoniei, indică necesitatea enucleaţiei spre a preveni oftalmia simpatică, aceasta cu atît mai mult cu cît starea funcţională a acestor ochi e definitiv compromisă. Tratamentul plăgilor globului fără corp străin diferă după cum ele sînt neperforante sau perforante, neinfectate sau infectate.

Plăgile neperforante se vindecă uşor sub protecţia unui pansament cu pomadă xeroformată 5%.

Cele perforante, în cazul cînd sînt infectate vor trebui tratate ca ulcerele corneene atunci cînd interesează numai peretele globului, și ca iridociclitele pentru leziunile inflamatorii intraoculare. In cazul infecțiunei întregului glob (panoftalmie) se va practica evisceraţia globului.

Plăgile care nu sînt infectate vor fi închise prin sutură sau acoperire cu lambou conjunctival, după prealabila lor desinfectare și rezecția membranelor ce herniază (vezi tratamentul plăgilor corneei la cap. Patologia corneei).

Plăgile mari, profunde, în care organul vizual e zdrobit sau complet dezorganizat, necesită enucleaţia globului, operaţiune care de regulă nu trebuie practicată înainte de cîteva zile de la rănire, pericolul oftalmiei simpatice fiind exclus în acest timp.

Arsurile

Arsurile globului sînt leziuni foarte grave datorite agenților fizici dar mai ales celor chimici; ele interesează tunica externă, cele mai importante fiind acele ale corneei. Descripţiunea lor și tratamentul au fost arătate la Patologia corneei.

Leziuni produse de frig

Corneea se turbură, se produc eroziuni, apoi necroze. Tratamentul e acel al Keratitelor ulceroase.

Leziuni produse prin raze sau electricitate

Arcurile electrice, lămpi puternice produc manifestaţiuni inflamatorii superficiale constituind oftalmia electrică a cărei simptome sînt: hiperemia conjunctivei, secreţie, lăcrămare și uneori o ușoară keratită. Tratament: repaos ocular și comprese.

Radiaţiile Röentgen și radiu pot produce leziuni similare oftalmiei electrice și leziuni ale retinei sau cristalinului.

Graţie noilor tehnici de radioterapie, azi cele mai multe din aceste accidente pot fi evitate.

La observarea eclipselor solare, fără sticlă neagră, radiațiunile solare produc leziuni serioase din partea retinei, adevărate arsuri cu urmări asupra acuității vizuale, ele interesînd macula. In fine, curenți electrici puternici si trăznetul pot produce cataracte sau leziuni retiniene.

TRAUMATISMELE ANEXELOR

Contuzii

O lovitură a pleoapei și conjunctivei produce hemoragii, determinînd echimoze ale acestor țesuturi. Echimozele dispar prin rezorbție, după cîteva zile, fără urmări și nefiind necesar vreun tratament. E important diagnosticul diferențial al echimozelor palpebro-conjunctivale datorite contuziei pleoapelor și conjunctivei cu echimozele palpebro-conjunctivale ce se produc în urma fracturii bazei craniului. Primele sînt precoce, secundele apar tardiv, la 2—3 zile de la lovitură.

Contuziunile orbitei sînt leziuni de mare importanță, ele manifestîndu-se prin hemoragii intraorbitare, care produc hematomul retrobulbar, simptomul cardinal al acestuia fiind exoftalmia. In urma unei contuziuni a orbitei se poate produce și o fractură a scheletului orbitar care se poate complica cu leziuni ale cavităților osoase învecinate, între care și fractura bazei craniului. Și nervul optic poate fi lezat într-o contuzie a orbitei fiind comprimat între fragmentele canalului optic fracturat sau de un hematom produs în teaca sa. In acest caz vederea e suprimată și cecitatea poate fi definitivă.

Tratamentul contuziilor orbitei consistă în expectativă, așteptînd rezorbția hemoragiilor, iar în cazul complicării cu fracturi ale pereților, rămîne de a stabili indicațiunile terapeutice în raport cu peretele fracturat.

Plăgi

Sînt datorite diferiților agenți vulneranți ca: arme de foc, corpi tăioși, metalici, sticlă, lemn, etc.

Plăgile pleoapei sînt foarte frecvente. Dacă pleoapele sînt secționate vertical, buzele plăgei se îndepărtează iar cicatrizarea vicioasă care urmează lasă corneea descoperită, determinînd keratita lagoftalmică. Plăgile pleoapelor sînt asociate cu plăgi ale globului sau ale orbitei. Ele lasă în urma lor deviații palpebrale (ectropion, entropion).

Tratamentul consistă în desinfecție și refacerea pleoapei prin sutură, ceea ce trebuie făcut cît de curînd după producerea lor. Dacă plaga e de cîteva zile, de regulă e infectată și refacerea prin sutură nu mai e posibilă. În acest caz trebuie să urmărim stingerea infecțiunei și cicatrizarea, urmînd ca mai tîrziu să intervenim asupra cicatricei vicioase și să refacem pleoapa, deseori fiind necesar să recurgem la o blefaroplastie.

Plăgile căilor lacrimale pot interesa canaliculii sau sacul și pot fi urmate de stenoze, fistule lacrimale sau dacriocistite.

Tratamentul e chirurgical, de obicei urmînd să fie aplicat după cicatrizare și necesitînd uneori extirparea sacului lacrimal.

Plăgile orbitei produc ca și contuziunile hematoame orbitare

Plăgile conjunctivei sînt benigne, deseori nu necesită suturarea lor dar în unele cazuri se pot produce aderențe între glob și pleoape (sinblefaron).

Ele se pot însoți de fracturi ale pereților, leziuni ale mușchilor și nervilor și se pot complica de leziuni ale cavităților învecinate, ceea ce agravează prognosticul. Plăgile orbitei pot supură, produce flegmoane ale orbitei cu toate urmările lor ca tromboflebita sinusurilor, meningită, etc. Ele se pot însoți și de corpi străini intraorbitari.

Tratamentul plăgilor orbitei consistă în desinfecția lor, pansament antiseptic și antibiotice. Supurațiunile necesită deschiderea colecției și drenaj, iar corpii străini, dacă sînt mici, metalici și aseptici pot fi lăsați pe loc fără urmări, pe cînd cei mari trebuiesc extrași prin orbitotomie. În cazul cînd plaga orbitei se complică cu o fractură a pereților, conduita terapeutică variază în raport cu peretele fracturat; fractura peretelui superior fiind o fractură a craniului, e de domeniul neuro-chirurgiei. Principial, se curăță focarul fracturi, se ridică eschilele libere și corpii străini, se aseptizează plaga și apoi se suturează. Dacă

e necesar drenajul, el se va face de preferință pe căile naturale.

Arsuri

Arsurile sînt datorite agenților fizici sau chimici, ele interesează pleoapele și conjunctiva.

Arsurile pleoapelor au toate caracterele arsurilor pielei. Prin retracțiunea cicatricială ce urmează, ele determină anomalii de poziții ale pleoapelor (ectropion, entropion) cu toate urmările lor serioase pentru cornee. Tratamentul e același cu al arsurilor tegumentului iar cicatricele vicioase se repară tardiv prin operațiuni plastice.

Arsurile conjunctivei sînt asociate de cele mai multe ori cu acele ale corneei și sînt importante prin urmările lor. Cicatricile fac să adere pleoapa de glob (sinblefaron) și chiar să suprime complet fundurile de sac. Tratamentul e același ca și pentru arsurile corneei, el a fost indicat la capitolul patologiei corneei

OFTALMIA SIMPATICĂ

Oftalmia simpatică constituie una din cele mai grave complicațiuni care se pot produce după o plagă perforantă a globului ocular.

Oftalmia simpatică este o inflamațiune a tunicei medii (uveită) a unui ochi produsă în urma unei inflamațiuni similare a celuilalt ochi, aceasta în imensa majoritate a cazurilor consecutivă unei perforațiuni a globului, de regulă traumatică, mai rar chirurgicală sau patologică. De exemplu într-un accident de muncă se produce o plagă perforantă a globului urmată de o inflamație. Procesul inflamator se localizează mai ales în tunica medie sub forma unei iridociclite; după cîtva timp, fără nici o cauză aparentă, se produce în celălalt ochi o iridociclită cu simptome și evoluție asemănătoare cu aceea a ochiului rănit. S-a zis că boala trece de la un ochi la celălalt „prin simpatie", de unde numele de oftalmie simpatică. Azi se știe că este vorba de un proces inflamator foarte probabil infecțios.

În patologia oculară se întîlnesc şi fenomene de iritaţie simpatică, care însă nu au nici patogenia, nici gravitatea oftalmiei simpatice. Astfel, o persoană cu un corp străin pe corneea unui ochi poate avea turburări din partea celuilalt: fotofobie, dureri, blefarospasm ca şi la ochiul lezat. Acestea sînt numai turburări funcţionale fără semne obiective şi fără leziuni organice. Ele sînt iritaţii simpatice traduse numai prin semne subiective, dar tot din cauza celuilalt ochi de oarece anesteziind primul ochi cu cocaină se linişteşte şi celălalt. Aceste iritaţii simpatice sînt mai exagerate la nevropaţi (histerie) şi absente la alte persoane; ele sînt probabil acte reflexe, sînt benigne şi fără importanţă.

În oftalmia simpatică e vorba de o leziune organică, progresivă, destructivă, malignă a tunicei medii, care duce la pierderea vederei şi chiar la atrofia globului. Primul ochi bolnav se numeşte simpatizant, secundul (cel îmbolnăvit în urmă) e cel simpatizat.

Împrejurările în care apare oftalmia simpatică

În marea majoritate a cazurilor (95%) oftalmia simpatică e datorită plăgilor perforante ale globului urmate de iridociclite, plăgi perforante rezultat al accidentelor, cele mai dese în cîmpul muncii. Foarte rare cazuri de iridociclite simpatizante pot fi urmarea unei plăgi chirurgicale (operaţiuni consistînd în deschiderea globului ocular), a perforării unui ulcer corneean, a unei rupturi sclerale, subconjunctivale, a unui cisticerc sau tumori intraoculare. Oftalmia simpatică e mai frecventă la copii.

Dintre plăgile globului cele mai periculoase sînt plăgile regiunei ciliare (5—6 mm de limb) şi cele însoţite de corpi străini intraoculari.

Privitor la formele clinice ale iridociclitelor simpatizante vom menţiona că cele mai periculoase sînt formele plastice (fibrinoase) precum şi acele care prin intensitatea lor duc la atrofia globului ocular. În special sînt de temut iridociclitele post traumatice cu hipotonie în care procesul inflamator nu se stinge ci persistă, se atenuiază şi apoi se redeşteaptă, globul continuînd

a fi roşu, a lăcrăma, a prezenta dureri şi fotofobie, deşi de la traumatism a trecut mult timp. Iridociclitele supurate, panoftalmia nu sînt în general simpatizante.

Incubaţia

Este în medie de 20 zile, minimum 14 zile. Aşa dar de la începutul inflamaţiunei în ochiul traumatizat trebuie să treacă 14 zile pînă să apară primele simptome inflamatorii în celălalt ochi. Oftalmia simpatică în raport cu data traumatismului poate apărea şi după un timp mai îndelungat ,chiar ani, dar de cele mai multe ori ea apare în primele luni cam pînă la 35—40 de zile.

Simptome

Oftalmia simpatică se prezintă în ambii ochi cu aceleaşi simptome care sînt acele ale iridociclocoroiditelor (uveitelor) ; simptomele iritelor şi ciclitelor au fost deja arătate, iar ale coroiditelor sînt simptome depistabile prin oftalmoscop.

Caracterul procesului inflamator este de uveită plastică (fibrinoasă) cu precipitate corneene, evoluînd cu hipotonie de durată lungă, cu alternanţe de agravare şi ameliorare, terminarea fiind de cele mai multe ori atrofia globului ocular şi cecitate.

Forme clinice

Procesul inflamator se localizează în unele cazuri mai ales în polul anterior, prezentîndu-se sub forma unei iridociclite, mai des fibrinoase cu un prognostic mai rău, mai rar seroase, de un prognostic mai bun. Alte ori polul posterior este interesat sub forma unei neuro-retinite şi coroidite, participarea polului anterior fiind mai redusă.

Anatomie patologică

Leziunile sînt similare în ambii ochi. Tunica medie apare enorm îngroşată (uneori pînă la de 10 ori) şi infiltrată. Infil

trațiunea celulară e formată din limfocite, mononucleare și cuiburi de celule epiteloide, cu celule gigante în mijloc. Tipul de infiltrațiune amintește tuberculoza în așa măsură încît unii autori au considerat oftalmia simpatică de natură tuberculoasă. Nu s-au putut pune în evidență bacilii Koch și inocularea la cobai a rămas negativă.

Prognosticul

E foarte grav. Formele de uveită plastică duc frecvent la atrofia globului.

Diagnosticul

Cînd întîlnim un proces inflamator interesînd tunica medie la un ochi iar la celălalt există o leziune traumatică urmată de iridociclită, trebuie să ne gîndim la posibilitatea oftalmiei simpatice, chiar dacă de la traumatism a trecut timp mai lung. Persistența fenomenelor inflamatorii, chiar minime în ochiul traumatizat, precum și prezența manifestațiunilor irido-ciliare, în special precipitatele pe fața posterioară a corneei și hipotonia, trebuie să întărească diagnosticul de oftalmie simpatică, cînd celălalt ochi prezintă și el manifestațiuni irido-ciliare. De sigur că trebuie să eliminăm iridociclitele medicale (sifilis, tuberculoză, reumatism, etc.) care ar putea atinge ochiul netraumatizat. Examenul histologic al ochiului traumatizat, în cazul cînd el a fost enucleat, va putea preciza diagnosticul de oftalmie simpatică.

Etiologie și patogenie

Astăzi, oftalmia simpatică e mult mai rară, după cum s-a dovedit în cursul ultimelor războaie față de numărul cazurilor de oftalmie simpatică din războaiele secolului trecut. Această scădere e datorită asepsiei plăgilor și enucleărilor preventive a ochilor pierduți în urma unui traumatism.

Cauza oftalmiei simpatice nu e cunoscută, boala e specifică omului neîntîlnindu-se la animale. Experimental Szily a izbutit a produce oftalmia simpatică la iepuri, inoculînd în corpul ci-

liar al unui ochi virus herpetic. După 14—20 zile s-a produs în celălalt ochi o irido-ciclită fibrinoasă, iar aspectul anatomo-patologic al tunicei medii era acela întîlnit în oftalmia simpatică, adică infiltrație de tip tuberculos. De asemenea s-a constatat și o infiltrație celulară de-a lungul nervilor optici și a chiasmei, arătînd calea ce a urmat procesul inflamator în trecerea de la un ochi la celălalt. Aceste cercetări experimentale, confirmate și de alți autori au dus la concluzia că agentul patogen al oftalmiei simpatice poate să fie un virus filtrabil apropiat de acel al herpesului și care s-ar transmite de la un ochi la celălalt pe calea opticilor și a chiasmei.

S-au emis numeroase teorii privind etiologia și patogenia oftalmiei simpatice, din care menționăm :

1) Teoria infecțioasă după care oftalmia simpatică ar fi produsă de un agent necunoscut, specific, care ar intra în ochiu în momentul traumatismului, ar dezvolta idido-ciclita și după cîtva timp ar trece în celălalt ochiu determinînd și în acesta o inflamațiune similară. Calea urmată de infecție ar fi nerv, chiasmă, nerv sau calea sanguină ori limfatică. Sînt cercetători care admițînd natura infecțioasă cred că agentul provocator nu ar fi exogen intrat cu traumatismul, ci endogen ; astfel, Meller crede că oftalmia simpatică e o tuberculoză uveală, traumatismul fixînd în uveea primului ochiu bacili circulînd în sînge, care deveniți aci special patogeni pentru uvee, ar trece în ochiul al doilea, determinînd procesul inflamator.

2) Teoria anafilactică după care țesutul pigmentar rezorbit ar juca rolul de antigen sensibilizînd organismul și deci și celălalt ochiu. O cauză nedeterminată iritativă, ar deslănțui șocul anafilactic.

3) Teoria toxică după care oftalmia simpatică ar recunoaște natura toxică tuberculoasă.

Schreck a cultivat din uveea și corpul vitros al ochiului simpatizant, precum și a ochiului simpatizat un germene asemănător unor riketsii pe care-l consideră agentul oftalmiei simpatice. Acest autor a reușit să reproducă boala la ochi de găină și de maimuță cu germeni, care au fost trecuți de cîteva ori prin ochi

de găină, apoi inoculați în corio-alantoida oului incubat și apoi iar la ochi de găină. Propagarea germenilor de la un ochi la altul se face, după cercetările lui Schreck, de-alungul tecilor vasculare și perivasculare prin spațiile limfatice ale nervului optic de partea ochiului simpatizant, a chiazmei și a nervului optic al ochiului simpatizat, iar de aci în uvee unde are loc reproducerea boalei.

In ceia ce privește perioada de incubație, aceasta reprezintă de fapt timpul necesar germenului ca să ajungă de la un ochi la altul.

De altă parte, propagarea germenilor specifici de la ochiul simpatizant la ochiul simpatizat nu se face mecanic ci în urma unor modificări trofice care se petrec la nivelul uveei ambilor ochi în urma excitației transmise prin interoceptori din ochiul tramatizat, centrilor subcorticali care influențează centrul trofic al ochilor.

Profilaxie

Consistă în enuclearea ochiului traumatizat, care are irido-ciclită, dacă leziunea traumatică și procesul inflamator au dus la pierderea vederii și mai ales dacă inflamațiunea nu se liniștește și apar semne ce indică evoluțiunea spre atrofie (hipotonia).

In special trebuiesc enucleați globii cu irido-ciclită în urma unei plăgi perforante, care adăpostesc un corp străin intraocular.

Un glob simpatizant e de regulă un glob atrofic, deci mai mic, hipoton și fără funcțiune, toate motive care fac ca păstrarea lui să nu mai aibă justificare.

O altă măsură preventivă este asepsia riguroasă a plăgilor perforante ale globului precum și închiderea lor prin sutură sau lambou conjunctival curînd după traumatism.

Tratamentul

Este local, al irido-ciclitei (atropină, etc.) și general.

In primul rînd se recomandă enucleația ochiului simpatizant cu toate că oftalmia simpatică odată apărută, deseori nu mai poate fi oprită în evoluțiunea ei. Se fac injecții intravenoase cu cianur de mercur și neosalvarsan și se prescrie salicitat

de sodiu în doze mari (8 gr. pe zi). Sulfamidele și penicilina nu au dat rezultate. Radioterapia în unele cazuri a avut efecte remarcabile determinînd stingerea procesului inflamator.

ENUCLEAȚIA GLOBULUI

E operația ce are de scop a extirpa globul ocular.

Indicațiuni.

1). Globi cu funcțiunea definitiv pierdută și totdeauna dureroși. Acesta ar fi cazul glaucomului absolut dureros cu fenomene de degenerescență glaucomatoasă, în cazul cînd injecția retrobulbară cu alcool 80% un cc, nu a putut suprima durerile.

2). Globi cu funcțiunea definitiv pierdută în urma unei iridociclite post traumatice (plagă perforantă), globi hipotoni ce evoluează spre atrofie și care pot fi simpatizanți.

3). Globi cu tumori maligne intra-oculare, sarcoame mai ales melanice ale tunicei medii sau glioame ale retinei. În aceste cazuri enucleația trebuie să fie precoce, chiar dacă ochii au vedere, pentru a se evita, dacă e posibil, metastazele.

4). Unii globi fără leziuni, ca în cazul cînd bolnavul prezintă o tumoare malignă intra-orbitară, enucleația fiind necesară pentru a se putea extirpa tumoarea sau proceda la evisceraţia orbitei.

5). Globi cu vederea definitiv pierdută, nedureroși dar diformi și în care se pot produce cu timpul complicațiuni ; aceasta în cazul stafilomului total.

Anestezia se face prin injecție retrobulbară cu novocaină 4% (1—1/2 cmc.) și injecția sub conjunctiva bulbară în jurul limbului cu novocaină 2%. Pe cornee se instilează soluție de cocaină 4%. Injecția retrobulbară se face cu un ac lung de 4 cm. prin partea externă a pleoapei inferioare, acul intrînd oblic dinainte înapoi și din afară înăuntru, așa încît regiunea ganglionului ciliar din care merg nervi ciliari să fie inundată de soluțiunea anestezică.

Se secționează conjunctiva bulbară în jurul limbului, la 2 mm. distanță de el, și se disecă de pe glob, ea trebuind a fi in-

tegral păstrată spre a căptuşi sacul conjunctival în care vom aşeza, după vindecare, proteza oculară.

Indepărtînd conjunctiva bulbară disecată cădem pe tendoanele celor 4 muşchi drepţi pe care le tăiem la inserţia lor sclerală, tendoanele fiind ridicate cu un croşet.

Se introduce o foarfecă curbă prin partea externă, înapoia globului şi se secţionează nervul optic, vasele, cei 2 muşchi oblici şi prelungirile capsulei lui Tenon. Prin aceste secţiuni globul nu mai are nici o legătură enucleaţiunea lui fiind terminată.

Hemoragia de regulă e minimă şi se opreşte uşor printr-un pansament compresiv. Se poate face o sutură a conjunctivei cu 3—4 fire după cum se poate lăsa şi nesuturat.

Aceasta e operaţiunea tipică şi simplă, totuşi ea poate fi modificată în scopul de a se obţine un bont pe care să se sprijine proteza şi care să aibă mobilitate. Pentru aceasta se poate implanta în orbită grăsime, cartilaj costal sau corpi anorganici (bilă de sticlă, aur, etc.). Dificultatea consistă în faptul că bontul astfel făcut deseori nu durează, deoarece corpii organici se rezorb iar cei anorganici sînt uneori eliminaţi. Pentru a crea o oarecare mobilitate a bontului se cos între ei muşchii drepţi la extremităţile secţionate. După 10 zile se aplică proteza (ochiul artificial). Cavitatea conjunctivă trebuie păstrată curată, recomandîndu-se spălături cu oxicianur de mercur 1/6000.

EVISCERAŢIA GLOBULUI

Operaţia consistă în vidarea conţinutului sclerei.

Indicaţii. In panoftalmie (flegmonul globului) în care enucleaţia e contraindicată deoarece s-au semnalat după această operaţie cazuri de propagare a infecţiunei intra-oculare la meninge.

Anestezia e aceeaşi ca pentru enucleaţie.

Se secţionează cu un cuţit de cataractă limbul sclero-cornean în jumătatea lui superioară, cu foarfecele se secţionează cealaltă jumătate (cea inferioară) şi apoi se goleşte tot conţinutul globului cu o chiuretă. E necesar ca sclera să rămînă absolut

goală, fără nicio rămăşită de ţesut pigmentar. In urma evisceraţiei rămîne un bont mobil, format de scleră, pe care se aplică după vindecare (15 zile) proteza.

FIZIOLOGIA TENSIUNEI INTRA-OCULARE

Globul ocular e un kist cu pereţi inextensibili (cel puţin la adult) şi conţinînd lichide, în parte libere, în parte îmbibînd ţesuturile intra-oculare.

Pereţii kistului sînt construiţi de membrana sclero-corneană, dură, inextensibilă, rezistentă.

Lichidele sînt umoarea apoasă sau limfa endoculară şi sîngele care intră în glob prin diferitele sale vase. Ţesuturile sînt tunica medie, cristalinul şi corpul vitros.

Acest conţinut lichid exercită asupra pereţilor o presiune sau tensiune intra-oculară care se notează cu T, se apreciază prin examenul digital şi se măsoară în milimetri de mercur cu aparate speciale numite tonometre. (vezi examenul obiectiv al ochiului.

Am spus că lichidele intra-oculare sînt umoarea apoasă şi sîngele.

Umoarea apoasă sau limfa endoculară are o compoziţie asemănătcare cu limfa organică dar are mai puţină albumină, fiind mai apropiat de lichidul cefalo-rachidian ; el provine din sînge, mecanismul producerei nefiind în mod sigur cunoscut. După unii cercetători ar proveni din iris, după alţii din corpul ciliar ceea ce e mai probabil. Partea posterioară a corpului ciliar o constituie procesul ciliar, format din ghemuri vasculare acoperite de un epiteliu. Umorul apos e considerat ca provenind din vasele corpului ciliar prin filtraţiune adică ar fi un filtrat ; alţi autori îl consideră ca un dializat sau ca un produs de secreţie al epiteliului ciliar. Ceea ce e sigur, e că umoarea apoasă provine din sînge şi anume din tunica medie, în special din părţile ei anterioare.

Produs de corpul ciliar, el se strînge în camera posterioară pe care o umple, trece prin pupilă, în camera anterioară pe care

de asemenea o umple, iar înapoi trece în vitros pe care îl imbibă.

Globul ocular nu are vase limfatice ci numai spații limfatice tapisate de endotelii. După teoria circulatorie a lui Leber și a școalei germane, astăzi aproape unanim admise. umoarea apoasă circulă, nu stagnează cum cred unii. Puncționînd corneea, umoarea apoasă se scurge, dar curînd se reface din nou umplînd iarăși camera anterioară. Umoarea apoasă circulă prin spațiile limfatice endoculare precum și prin interstițiile dintre elementele anatomice ale diferitelor părți ale globului.

Rolul umoarei apoase este de a nutri mediile transparente ale ochiului care nu au vase (cristalin, corp vitros).

Umoarea apoasă se formează încontinuu, umple cavitățile ochiului, imbibă țesuturile, le hrănește și după aceea iese din glob prin mai multe căi de excreție.

Principalele căi de excreție se găsesc la nivelul limbului în unghiul irido-sclero-cornean, ele fiind: 1) Spațiile lui Fontana, formate din grupul posterior de fibrile al membranei lui Descemet care ajunsă la nivelul limbului se resfiră spre baza irisului, constituind o zonă de spații lacunare căptușite de un endoteliu. Aceste spații ale lui Fontana pline cu umoarea apoasă constituiesc un adevărat burete în jurul camerei anterioare; 2) Canalul lui Schlemm, situat înaintea spațiilor lui Fontana, la nivelul limbului, e un canal ovalar dispus circular în jurul corneei fiind în comunicație cu aceste spații și cu plexul venos al lui Leber. 3). Plexul venos al lui Leber, comunică pe de o parte cu canalul lui Schlemm, pe de alta cu venele musculare ducînd așa dar umoarea apoasă pe canal în torentul venos.

In afară de aceste căi de excreție principale, mai există și altele secundare, și anume: a). Stomatele iriene din epiteliul anterior al irisului prin care umorul apos trece în iris și apoi prin tecile perivasculare ale venelor ar ajunge în spațiul lui Tenon. b) Calea fostului canal hialoidian prin care ajunge în nervul optic și prin tecile acestuia în meninge.

II. Sîngele e al doilea element lichid care determină tensiunea intra-oculară.

In glob sînt două sisteme circulatorii:

1) Sistemul circulației retiniene, în care artera centrală a retinei cu ramurile ei irigă membrana pînă la stratele ei externe (conuri și bastoane); de asemenea și vena centrală.

2). Sistemul circulației uveale la care participă arterele și venele ciliare posterioare lungi și scurte și ciliarele anterioare acestea irigînd tunica medie a ochiului.

Sistemul circulatoriu uveal are mult mai mare importanță pertru tensiunea intra-oculară de cît cel retinian.

Tensiunea intraoculară nu reprezintă o valoare fixă. Ea variază între 15—28 mm mercur, așa dar în medie e de 22 mm, adică mai puțin de cît tensiunea diastolică din arteriolele retinei (30—35 gr). In acest fel circulația sîngelui se poate face normal. — Dacă tensiunea este mai mare de cît 28—30 mm, arteriolele sînt turtite; iar circulația se face greu. Ori de cîte ori tensiunea este sub 15 avem hipotonie, iar peste 28 hipertonie. Tensiunea se apreciază digital, aplicînd ambele degete indicatoare pe glob peste pleoapa superioară și cercetînd fluctuația lui cum am cerceta fluctuația unui abces. Notarea în observație o facem cu litera T. la care adăugăm mai multe plusuri (+++...) sau minusuri (——) în raport cu gradul tensiunei. Rezultatul examenului digital e numai aproximativ. Măsurarea precisă a tensiunii se face cu tonometrul. Primul tonometru cu întrebuințare în practică a fost acela al lui Maklakov. Cel mai uzitat azi e tonometrul lui Schiötz. Tonometrul se așează pe cornee și indică în milimetri de mercur tensiunea intra-oculară. Aparatul poartă diferite greutăți ce se schimbă cu gradul tensiunei; el are un ac indicator care arată gradul tensiunii în grame; cu ajutorul unei tabele sînt transformate în milimetrii de mercur.

Tensiunea intra oculară variază în limitele fiziologice (15-28 mm). Tensiunea arterială generală o influențează numai într-o mică măsură. Scoțînd o cantitate mare de sînge din organism tensiunea intra-oculară scade. Mai importante și cu aplicațiuni practice în clinică, sînt variațiuni cu ora zilei. (Maklacov) Tensiunea este maximă dimineața la deșteptare, scade apoi progresiv pînă seara, crește apoi din nou în timpul nopții pentru a atinge iarăși maximum dimineața. In unele forme de glaucom,

cînd hipertonia e intermitentă, ea trebuie căutată numai dimineața la deșteptare deoarece cercetarea ei în timpul zilei, dînd cifre normale, nu ar putea duce la diagnosticul bolei.

După cum arată autorul sovietic Calfa din Odesa, reglarea tensiunei oculare se realizează prin 2 mecanisme care controlează:

1. Fluxul și refluxul umoarei apoase.

2. Irigația sanghină a vaselor tractusului uveal.

Factorul care coordonează aceste funcțiuni este activitatea sistemului nervos a cărui influență se manifestă atît în modificarea de lumen a vaselor tractusului uveal cît și în modificarea permeabilității pereților vasculari de care depinde cantitatea de umoare apoasă produsă. Această funcțiune de reglare a tensiunei oculare, o îndeplinește un aparat reflector constituit din 4 verigi care se închid în diferite etaje ale sistemului nervos:

Prima dintre verigi își are centrul în celulele ganglionare ale rețelei nervoase dispuse în tractul uveal și suprachoroidian, a doua în măduvă, a treia în regiunea hipotalamică, a patra în scoarța cerebrală. Posibilitatea de a obține reflexe condiționate care modifică tensiunea oculară și ridicarea tensiunei oculare, provocată de emoții puternice, fac dovada acestor influențe.

Aparatul reflector reacționează în raport cu excitațiile pe care le trimit baroreceptorii din cornee și scleră și angioreceptorii din retină. Atunci cînd sub influența modificărilor în componența sîngelui sau în irigația tractusului uveal, se produce prea multă umoare apoasă sau crește conținutul globului ocular prin umplerea cu sînge a vaselor coroidiene.

Sclera are o elasticitate redusă la vîrsta adultă: ca urmare tensiunea intraoculară crește. Baroreceptorii din pereții ochiului și angioreceptorii retinei sînt impresionați și se declanșează mecanismul reflex, care reglează tensiunea intraoculară fie prin acțiunea verigii locale aparatului reflector, fie prin acțiunea verigelor suprapuse: permeabilitatea pereților vasului scade pentru filtrarea și crește pentru rezorbția umoarei apoase (sub acțiunea nervilor trofici din pereții vaselor); arteriolele din coroidă se contractă (sub acțiunea inervației simpatice) iar tensiunea intraoculară se reglementează ajungînd la valori care să nu îm-

piedice comprimarea arterelor retiniene şi la întreruperea circulaţiei şi a nutriţiei retinei.

După cum arată Calfa, la orice nivel al aparatului reflector, în scoarţă, în subcortex, în măduvă sau în ochiul propriu zis, pot lua naştere impulsuri patogene, turburînd mecanismul tensiunei intraoculare şi să provoace hipertensiunea oculară sau glaucomul.

SCHEMA MODIFICARILOR PATOLOGICE ALE TENSIUNII INTRAOCULARE

I. Hipertonie (glaucom)	Primitiv	Al adulţilor	Inflamator	Prodromic (acut)	
				Evolutiv sau cronic	
				Absolut	
			Cronic simplu	Cu hipertonie constantă	Absolut
				Cu hipertonie intermitentă	
	Secundar			Infantil (hidroftalmie)	
II. Hipotonie	Prin exces de scurgere		Plăgi perforante Cicatrice filtrante		
	Prin micşorarea secreţiei		Ciclite Atrofii ale globului		
	Prin cauze necunoscute		In coma diabetică In intoxicaţii cu barbiturice		

GLAUCOMUL

Se reuneşte sub denumirea comună de glaucom, un număr de stări patologice care toate prezintă un caracter comun, mărirea tensiunii intra-oculare.

Așa dar, glaucomul e un sindrom consistînd în totalitatea modificărilor produse în glob prin mărirea tensiunii intra-oculare.

Leziunile ce se pot constata în ochiul glaucomatos sînt rezultatul hipertoniei și terapeutica anti-glaucomatoasă se adresează tot hipertoniei. Hipertonia intra-oculară este simptomul cardinal al glaucomului, ea nu lipsește în imensa majoritate a cazurilor și din punctul de vedere practic, noțiunea de glaucom este sinonimă cu aceea de hipertonie intra-oculară.

Vom descrie 2 principale forme de glaucom: primitiv și secundar.

Glaucomul primitiv e acela în care producerea hipertoniei nu poate fi explicată prin cele găsite la examenul ochiului bolnav: i se constată prezența precum și efectele, dar cauza apariției ei nu poate fi stabilită.

Glaucomul secundar, e acela în care găsim în glob leziuni sau se pot pune în evidență cauze care să ne poată explica producerea hipertoniei. Astfel, o secluzie a pupilei determină între ruperea comunicației dintre camera posterioară și cea anterioară, ceea ce face ca umoarea apoasă produsă de corpul ciliar și aglomerată în camera posterioară, să nu mai poată trece spre principalele căi de excreție (spațiile lui Fontana și canalul lui Schlemm) spre a ieși din glob. Așa dar, producîndu-se umoarea apoasă și neputînd ieși din glob tensiunea se va urca. O tumoare intraoculară mărește conținutul globului prin dezvoltarea ei, astupă căile de excreție și determină astfel hipertonie. Un traumatism urcă tonusul prin edemul ce provoacă. Tromboza venei centrale a retinei oprește scurgerea sîngelui venos din glob, determinînd hipertonia etc. etc.

Noțiunile de glaucom primitiv și glaucom secundar pot fi asemuite acelora de epilepsie esențială și epilepsie jaksoniană, în sensul că în prima nu avem nicio explicațiune a producerii turburărilor, pe cînd în cea de a doua le putem explica prin constatarea leziunilor zonei motorii.

Important prin frecvența lui, prin gravele lui urmări și terapeutica la care se recurge este glaucomul primitiv.

Apare mai des la persoane în etate de 50—60 de ani, foarte rar la tineri, mai frecvent la femei ca la bărbați. La femei apare uneori la epoca menopauzei, epocă în care se produc turburări circulatorii. E mai frecvent în ochii hipermetropi. Uneori e hereditar. Glaucomul se întîlnește mai des la atritici, gutoși, endocrini, frecvent la nevropați anxioși, emotivi. Cauzele favorizante ale apariției accesului, glaucomatos (forma de glaucom congestiv) pot fi o supărare, emoțiile, stări de excitație cerebrală, o masă copioasă precum și alte împrejurări care produc o bruscă urcare a tensiunii arteriale; am văzut producerea de atacuri de glaucom în cursul alarmelor aeriene. Aceste constatări confirmă influența scoarței cerebrale asupra tensiunei intraoculare.

Glaucomul primitiv, e întotdeauna bilateral, al doilea ochi fiind atins după un interval variabil.

Anatomie patologică

Leziunile ce se întîlnesc în ochii glaucomatoși sînt de două tipuri, edematoase și atrofice, în raport cu timpul cît a acționat hipertonia.

Primele leziuni sînt leziunile edematoase, urmare a întreruperii circulației de întoarcere, ele manifestîndu-se prin hiperemie, stază sanguină, edem și le întîlnim la toate părțile constitutive ale globului, mai expresive fiind la cornee și la tunica medie. Corneea edematiată apare turbure ca un geam aburit, datorită stazei limfatice. În țesutul cornean edemul se găsește în special subepitelial și intraepitelial. Irisul apare edematiat, decolorat, turbure, tumefiat, de asemenea și celelalte părți ale tunicei medii, corpul ciliar și coroida.

Mai tîrziu, cînd hipertonia a persistat timp mai îndelungat determinînd jenă și întrerupere a circulației arteriale, se produc leziunile de tip atrofic, urmări ale ischemiei. Așa sclera suferă o degenerescență grasă, irisul se atrofiază devenind subțire, vasele lui se sclerozează și nervii se distrug. El e împins înainte și rădăcina lui se lipește de unghiul irido-sclero-corneean. Corpul

ciliar şi coroida suferă de asemenea un proces de atrofie, iar cristalinul se poate opacifia.

Leziunile cele mai importante atrofice se produc în retină, circulaţia acestei membrane fiind de tip terminal. Atrofia retinei şi nervului optic produc cecitate glaucomatoasă. La nivelul retinei se constată o atrofie, mai pronunţată în stratul de fibre optice şi de celule ganglionare, iar nervul optic e redus la elementele conjunctive şi nevroglice. Papila optică, e înfundată, excavată iar vasele centrale fac mari coturi pentru a trece pe retină

Dintre toate aceste leziuni întîlnite în glaucom 2 sînt cele caracteristice, şi anume :

1. Alipirea bazei irisului de unghiul irido-sclero-corneean.

2. Excavaţia papilei optice.

Alipirea bazei irisului (Sudura lui Knies)

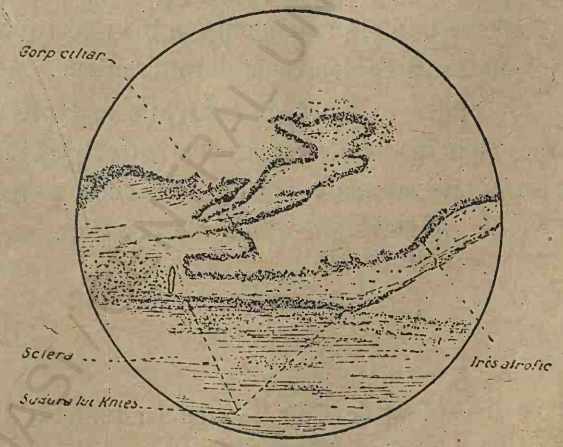

Fig. 49

1. Alipirea bazei irisului de unghiul irido-sclero-corneean numită şi sudura lui Knies închide drumul umoarei apoase spre principalele ei căi de ieşire din ochi şi astfel exagerează hiper-

tonia. Această alipire se produce în urma împingerei bazei irisului înainte prin tensiunea urcată, ea este așa dar efectul hipertoniei pe care o permanetizează (fig. 49).

2. Excavația papilei, lipsește în primele faze ale glaucomului, întîlnindu-se constant în formele mai vechi și în cele cronice: ea nu depinde de intensitatea fenomenelor glaucomatoase, ci de lunga durată a hipertoniei. Papila se excavează în urma hipertoniei, deoarece la nivelul ei e rezistența cea mai mică a peretelui extern al globului. În adevăr, la locul de pătrundere a nervului optic în ochi, jumătatea externă a sclerei se resfrînge pe nerv constituindu-i teaca durală și în dreptul papilei nu rămîne de cît jumătatea internă a sclerei, care e găurită (lama criblată) pentru a da trecere fibrelor nervului optic. Se înțelege că hipertonia exercitîndu-se egal pe toate părțile globului, va împinge înapoi regiunea cu o rezistență mai mică (fig. 50).

Excavația papilei este leziunea caracteristică a hipertoniei intra-oculare, după cum leziunea contrarie, staza papilară în care papila apare edematiată și proeminentă în interiorul globului, este caracteristică de mărirea tensiunei intra-craniene.

Dar papila optică în afară de excavație mai prezintă și aspectul atrofic, culoarea ei devenind albă grisatră. Fibrele nervoase sînt dispărute în mare parte și înlocuite prin țesut conjunctiv iar vasele prezintă alterațiuni ale pereților.

Patogenia

Pe cît de ușor este de a se explica leziunile și simptomele întîlnite în glaucom prin existența hipertoniei, pe atît e de greu de a explica dezvoltarea acestui factor esențial al procesului glaucomatos, adică a hipertoniei.

Presiunea intra-oculară depinde de raportul care există între capacitatea învelișurilor globului și volumul conținutului. Dacă capacitatea învelișurilor diminuă sau volumul conținutului se mă-

reşte, presiunea creşte. Micşorarea capacităţii învelişului nu poate fi în cauză, deoarece la adult sclera e inextensibilă şi nereductibilă, rămîne deci de luat în considerare numai mărirea de volum a conţinutului. Această mărire de volum a conţinutului, lăsînd la o parte cazurile de glaucom secundar în care modalitatea producerii hipertoniei poate fi pusă în evidenţă şi referindu-ne numai la cazurile de glaucom primitiv, s-ar putea realiza în 2 feluri:

1. Prin exces de producţie de lichide endoculare.

2. Prin jenă în excreţia lor.

Excavaţia glaucomatoasă

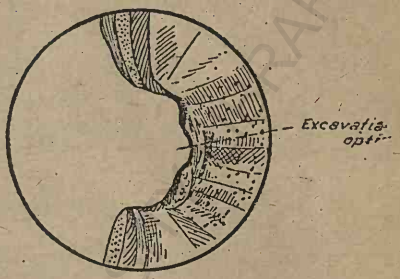

Fig. 50

Aşa dar, la baza producerii hipertoniei ar fi ruperea echilibrului dintre intrarea şi ieşirea lichidelor din glob.

Pe aceste 2 premize se bazează teoriile ce caută să explice patogenia hipertoniei.

1). Teoria excesului de producere de lichide.

Lichidele (umoarea apoasă) se produc în cantităţi mai mari datorită unui proces inflamator al tunicei medii, ipoteză neprobabilă deoarece anatomia patologică nu confirmă existenţa procesului inflamator.

Alţi cercetători cred că o turburare a inervaţiei simpatice determină stază în vasele globului prin perturbaţiuni vaso-motorii, ceea ce face să se mărească producerea de umor apos prin exces de filtraţiune şi deci hipertonie; după cum ar fi posibil ca excesul producerei de lichide să fie subordonat unor turburări endocrine, care modifică cantităţile de săruri din sînge şi deci permeabilitatea vaselor.

Magitot atribuie procesul glaucomatos unor turburări a centrilor vegetativi diencefalici (din hipotalamus). Procesul glaucomatos trebuie privit ca o criză vasculară care are la

bază spasmul arterial ocular cu modificări biochimice, acestea provocînd edem și consecutiv creșterea tensiunei intraoculare. Mai tîrziu repetarea spasmelor duce la alterarea pereților vasculari și a mecanismelor vegetative locale. Așa dar punctul de plecare al turburărilor tensionale ar fi centri vegetativi hipotalamici.

Pe lîngă aceasta intervine și un factor umoral, glanda hipofizară fiind sinergică cu acești centri vegetativi și cînd ei sînt desechilibrați armonia secrețiilor hipofizare suferă iar turburarea acestei glande atrage și turburarea celoralte glande endocrine.

Atît leziunea diencefalică cît și factorul umoral sînt încă necunoscuți.

Hipertensiunea arterială generală nu determină hipertonie glaucomatoasă, tensiunea intra-oculară fiind influențată numai într-o prea mică măsură de tensiunea generală.

2). Teoria retenției (obstacol în excreție). Experimental s-a putut produce hipertonie prin injecție de untdelemn în camera anterioară în regiunea unghiului irido-sclero--corneean blocîndu-se astfel căie de excrețiune a umorului apos. De asemenea constatarea leziunei anatomo-patologice care constituie sudura lui Knies a sprijinit această teorie. Obiecțiunea ce se aduce este că sudura care se întîlnește numai în ochii glaucomatosi în care hipertonia a fost prezentă un timp îndelungat, este efectul hipertoniei și nu cauza ei.

Această concepție caută să explice apariția glaucomului fie ca leziune locală la nivelul ochiului sau sub influența unor factori de ordin general (factor humoral) : iar unii autori vorbesc de paralizia la nivelul centrilor subcorticali (Magitot) care ar turbura echilibrul neuro-vegetativ. Acestea sînt concepții idealiste. Ele nu țin seama de integritatea organismului, de unitatea mediului extern și intern și de rolul conducător al scoarței cerebrale.

Școala sovietică studiind patogenia glaucomului în lumina pavlovistă a pus la baza cercetărilor, ca fir conducător, ideia nervismului ; a făcut analiza experimentală a mecanismului care reglează tensiunea intraoculară (Calfa) ; a stabilit caracterul

reflex al reglării tensiunei intraoculare şi rolul capital al reflexelor condiţionate în rezolvarea lor. Ei au arătat importanţa turburărilor acestor reflexe în patogenia glaucomului, stabilind că glaucomul primar reprezintă un exemplu al patologiei corticoviscerale, alături de boala hipertensivă, ulcerul gastric etc. După cum arată Vilenchina, în glaucom ca şi în boala hipertensivă procesul pleacă de la traumatizarea şi supraîncordarea activităţii scoarţei cerebrale, care duce la scăderea funcţiunei ei. In felul acesta este turburată acţiunea de corectare şi de frînare a scoarţei cerebrale asupra centrilor subcorticali care pot funcţiona astfel anarhic şi nu mai reglementează tensiunea intraoculară în raport cu necesităţile fiziologice.

Rolul emoţiilor a fost demonstrat de experienţele făcute pe pisici de Sevalov. El a utilizat ca excitant apropierea unui cîine furios. In toate cazurile s-a observat o urcare însemnată a tensiunii intraoculare, care coboară repede pînă la normal, după înlăturarea excitantului.

Dobomislov a cercetat rolul sistemului nervos central asupra permeabilităţii vaselor oculare. După excitaţia mecanică a ochiului el a obţinut o hipertonie reactivă şi o creştere bruscă a cantităţii de albumină şi umoarea apoasă, (de la 0,02—0,04% la 1%). Repetînd experienţa la animale narcotizate cantitatea de albumină din camera anterioară a rămas neschimbată. Aceasta confirmă rolul reglator al etajelor superioare ale sistemului nervos asupra stării de permeabilitate a capilarelor şi în funcţie de aceasta şi asupra tensiunei intraoculare. La începutul boalei turburările sînt numai funcţionale, iar mai tîrziu apar turburări trofice caracteristice în vasele retiniene. In arterele uveei, arteriole şi capilare se constată îngroşarea pereţilor care se omogenizează, ajung săraci în nuclei, lumenul se îngustează şi se produce o degenerescenţă a fibrelor argintofile şi o distrugere a ţesutului nervos al organului vizual. In stadiul funcţional, neurogen, se poate produce echilibrarea tensiunei intraoculare, însă atunci cînd au apărut leziunile trofice din vase şi din ţesuturile proprii ale ochiului boala ia caracter definitiv şi duce uneori la orbire, chiar sub acţiunea tratamentului local sau general.

Glaucomul primitiv. Glaucomul primitiv al adulţilor se în-

tîlnește la adulți și infinit mai rar la copii. El constituie azi unul din principalele cauze ale orbirii.

Clasic glaucomul primitiv al adulților este împărțit în :

I. Forma numită impropriu glaucom inflamator sau iritativ la care predomină fenomenele de stază circulatorie și nu un proces inflamator. Simptomalagia amintește însă inflamația. Hipertonia apare foarte brusc, fiind de grad mare. Ochiul neobișnuit cu tensiune urcată, reacționează prin fenomene acute de stază. Glaucomul inflamator iritativ sau congestiv poate avea caracter acut sau cronic în raport cu gradul hipertoniei, bruscheța și persistența ei, fenomele congestive și reacționale ce le determină.

II. Forme de glaucom cronic simplu, la care tensiunea crește progresiv, încet, creșterea fiind de grad mic, așa că ochiul se obișnuește în parte cu această hipertonie și nu reacționează prin fenomene de tip inflamator (congestiv), totuși compresiunea îndelungată a pereților ochiului duc la leziuni trofice ireversibile ; retina și nervul optic se atrofiază ducînd la orbire.

Glaucomul primitiv infantil, apare în prima copilărie cînd sclera nu are încă rezistență ; globul ocular se mărește prin hipertonia exercitată asupra unor pereți sclerali extensibili, ceea ce nu se întîmplă niciodată în glaucomul adulților. Această mărire a globului a făcut ca glaucomul infantil să fie numit și buftalmie, (ochi de bou), sau hidroftalmie, (ochi mărit prin acumulare de apă).

Această clasificare nu ia în considerație decît aspectele simptomatice ale boalei, fără a căuta să stabilească o legătură patogenică între diferite forme descrise, pe care le consideră izolat reținînd ca simptom care le reunește în același capitol al patologiei oculare, numai existența hipertoniei oculare. Școala sovietică bazată pe concepția asupra patogeniei glaucomului, după care această boală reprezintă o turburare a relațiilor cortico-viscerale privind ochiul, consideră diferitele stadii clinice, descrise clasic izolat, ca aspecte deosebite în evoluția aceleași boale în raport cu gradul de compensare sau decompensare a tensiunei intraoculare, patologice (adică dacă procesul este oprit sau nu la un moment dat).

Clasificarea propusă de Poliac şi admisă de autorii sovietici rezultă din lucrările şcoalei lui Filatov de la Odesa (Calfa, Erscovici, Rosovscaia). Ea ţine seama de trei criterii în stabilirea diagnosticului:

1. forma clinică;
2. stadiul;
3. gradul de compensare.

1. Forma clinică după aspectul clinic al ochiului.

1. Glaucom simplu.
2. Glaucom congestiv.

1. Stadiul după gradul de pierdere a funcţiunei.

1. Iniţial
2. Evoluat
3. Progresat
4. Aproape absolut
5. Absolut.

Gradul de compensare este în raport cu stadiul de compensare a tensiunei.

1. Compensat
2. Subcompensat
3. Necompensat
4. Decompensat sau atacul acut.

Diferitele asociaţii ale acestor trei factori permit să se oglindească diagnosticul fiecărui caz cu particularităţile clinice şi dinamice ale procesului. Deasemeni delimitează net stadiul iniţial al glaucomului uşurînd diagnosticul precoce. Noţiunea de compensare şi decompensare indică dacă tratamentul şi regimul aplicat sînt sau nu eficace şi dacă trebuie să se treacă la o intervenţie mai activă.

Vom descrie formele de glaucom aşa cum se obişnuieşte clasic pentru delimitarea mai clară a diferitelor forme, căutînd să le încadrăm în clasificarea sovietică.

Concluziuni:

Patogenia glaucomului primitiv e necunoscută, mai probabilă ar fi explicaţiunea producerei ei prin mărirea volumului

conținutului endoglobular printr-o hipersecreție de lichide, aceasta datorită unei perturbațiuni în sistemul vegetativ privind inervațiunea vasomotorie și al căror sediu ar fi diencefalic.

Simptomele glaucomului adulților.

La adulți și bătrîni întîlnim două forme de glaucom primitiv: glaucomul inflamator (iritativ) care poate fi acut sau cronic simplu. Aceste două forme cardinale au o simptomatologie diferită și între ele putem întîlni numeroase forme intermediare ce împrumută simptomatologia ambelor.

1). Glaucomul inflamator e mai bine să-l numim iritativ deoarece după cum am spus, nu e vorba de nicio inflamație ci numai de o simptomatologie asemănătoare proceselor inflamatorii. Tot din cauza acestei simptomatologii se mai spune și glaucom roșu sau necompensat, în opoziție cu glaucomul cronic simplu, care ar fi glaucomul alb sau compensat. In această formă de glaucom hipertonia survenind brusc într-un ochi care nu a cunoscut această tensiune și nu s-a acomodat ei, reacționează prin fenomene congestive, stază sanguină și stază limfatică, asemănătoare cu cele dintr-un proces inflamator.

Glaucomul inflamator sau iritativ (decompensat).

Se manifestă prin trei faze evolutive; prodromic, evolutiv și absolut.

a) Faza prodromică e caracterizată prin accese de hipertonie numite accese prodromice sau mici atacuri, constituind glaucomul acut.

Un acces prodromic se prezintă în modul următor: o persoană în vîrstă de 50—60 ani, în plină sănătate oculară, uneori fără nici o cauză, alte ori după o supărare sau o masă copioasă, de cele mai multe ori spre seară, prezintă următoarele simptome subiective: vederea se încețează, obiectele apărînd ca învelite în fum, are cefalalgii și dureri peri-oculare, mai des frontale, iar seara vede în jurul izvoarelor de lumină (lampă, bec electric) cercuri concentrice colorate ca un curcubeu, fenomen similar cu cercurile colorate ce se văd în jurul felinarelor

sau farurilor automobilelor în serile cu ceață mare. Acest simptom e caracteristic de hipertonie intraoculară și se explică prin descompunerea luminii albe a lămpii în culorile spectrului cînd razele trec prin corneea edematiată în urma hipertoniei. Aceste turburări vizuale durează una sau mai multe ore, în general dispar în timpul somnului așa că dimineața la deșteptare vederea e iarăș normală. Accesul se repetă peste cîteva zile sau mai tîrziu, în același mod și cu timpul accesele devin tot mai frecvente.

Examinînd ochiul în timpul accesului se constată: corneea turbure apărînd ca un geam aburit prin edemul cornean datorit stazei limfatice, pupila dilatată cu reflexele leneșe sau abolite, camera anterioară micșorată, o ușoară injecție perikeratică iar ochiul tare, tonusul urcîndu-se la 40—60 mm. de mercur. In intervalul accesclor, aceste simptome dispar pentru a reveni la accesul următor.

Toate simptomele ce prezintă bolnavul sînt datorite bruscei ridicări a tonusului. Durerea e rezultatul presiunei nervilor sensitivi, vederea încețată e produsă de edemul corneei lichidul limfatic staționînd în membrană din cauza hipertoniei, irizațiunile sau cercurile colorate sînt datorite descompunerii luminii la trecerea ei prin corneea edematiată, iar injecția perikeratică stazei sanguine din iris, stază mecanică urmare a hipertoniei.

Aceste accese prodromice repetîndu-se tot mai des, se ajunge la instalarea permanentă a hipertoniei în ochi, ceea ce constituie faza a doua a glaucomului, faza de glaucom evolutiv.

Uneori, trecerea glaucomului din faza prodromică în faza de glaucom evolutiv, se face printr-un atac mare de glaucom care nu este decît un acces prodromic foarte intens, exagerat, datorit unei urcări a tensiunii la grade foarte mari.

In marele atac de glaucom care survine tot brusc, bolnavul acuză dureri violente oculare, perioculare și mai ales cefalalgii. Vederea e foarte scăzută putînd fi suprimată, persistînd numai o percepție luminoasă redusă. Obiectiv se constată corneea edematiată prezentîndu-se ca un geam mat, insensibilă, pupila dilatată la maximum fără reflexe, injecție perikeratică intensă, edem palpebral, chemosis. Tensiunea e foarte mare 80—100,

chiar peste 100, ochiul tare ca piatra. Fundul ochiului nu se luminează, examenul oftalmoscopic fiind imposibil din cauza turburării mediilor (edem). Pe lîngă aceste simptome oculare se mai întîlnesc şi manifestaţiuni generale ca vărsături şi bradicardie ce sînt datorite unui reflex trigemino-vagal, adică oculo-gastric şi oculo-cardiac.

După cîteva zile durerile şi celelalte turburări diminuă, manifestaţiunile generale dispar, dar ochiul nu mai revine la normal, tensiunea rămînînd urcată. Sîntem acum în faza de glaucom evolutiv.

b) *Glaucomul evolutiv sdu cronic iritativ* reprezintă forma congestivă subcompensată, care poate evolua spre necompensare sau decompensare, iar valoarea funcţională se pierde în acest caz, ajungînd pînă la glaucomul absolut, e caracterizat prin instalarea definitivă a hipertoniei, ochiul prezentînd simptome care permit de a diagnostica în orice moment boala ; el prezintă aşa zisul habitus glaucomatos. Această fază de glaucom evolutiv constituie forma de glaucom cronic iritativ sau inflamator. Acuitatea vizuală e scăzută, uneori chiar nulă în urma unui mare atac, cîmpul vizual e diminuat în partea nazală, apar scotome. Dureri propriu zise nu mai are bolnavul, totuşi acuză uneori nevralgii peri-oculare. Obiectiv, prezintă uşoară injecţie perikeratică, corneea e foarte uşor înceţată, camera anterioară mică, pupila dilatată avînd uneori o coloraţiune verzuie-grisatră, de la care vine numele boalei (glaucom adică verde), zone de atrofie iriană. Examenul oftalmoscopic arată excavaţia papilei optice şi decolorarea ei. Din cauza hipertoniei permanente se produce o ischemie a retinei în urma căreia zilnic se distrug celule retiniene şi consecutiv fibre optice, boala evoluînd astfel progresiv la atrofia retinei şi nervului optic şi cecitate definitivă. Odată cecitatea instalată, glaucomul a trecut în faza 3-a, faza de glucom absolut.

c) *Glaucomul absolut.* Este stadiul final al procesului glaumatos. Această fază e caracterizată prin atrofia retinei şi nervului optic, excavaţia totală a papilei optice şi cecitate completă şi definitivă. Vederea e nulă dispărînd şi percepţia luminoasă.

Obiectiv constatăm: uşoară înceţare a corneei, uneori corneea poate fi limpede căci nu se mai produce stază limfatică ochiul fiind adaptat la hipertonie, pupila mult dilatată, imobilă şi cu reflex verzui, camera anterioară mică, irisul subţiat şi decolorat (atrofic), uneori un uşor cerc perikeratic, iar sclera ia un aspect asemănător porţelanului prezentînd vene sclerale dilatate ce predomină la suprafaţa ei. La oftalmoscop papila apare excavată, excavaţiune totală în deget de mănuşe, vasele retiniene făcînd mari coturi. Ea are o coloraţiune albă sau griză (atrofie optică) fiind vizibilă lama ciuruită. Ochiul e tare, tensiunea depăşind normalul.

In glaucoamele absolute vechi, întîlnim nu rare ori şi alte simptome: simptome de degenerescenţă glaucomatoasă, ulceraţii corneene, cataractă, stafiloame sclerale, etc.

Evoluţiunea glaucomului inflamator de la primele simptome pînă la stadiul de cecitate glaucomatoasă (glaucom absolut) se face într-un timp variabil în raport cu diverşi factori ca gradul tensiunei, tensiunea generală ,etc., timp ce e de regulă lung putînd fi mai mulţi ani. Numai în urma marilor atacuri de glaucom cînd tensiunea atinge grade foarte mari şi cînd nu se intervine, stadiul de glalucom absolut se poate instala mult mai repede, chiar după o lună, în acest caz din faza de glaucom acut sau descompensat glaucomul trece aproape direct în faza de glaucom absolut.

2). **Glaucomul cronic simplu.**

In această formă hipertonia e de grad mic, mult timp putînd fi intermitentă, urcarea ei se face treptat, progresiv, ochiul se acomodează hipertoniei şi nu reacţionează prin fenomene congestive. Totuşi, hipertonia acţionînd timp îndelungat, retina şi nervul sînt ischemiate prin compresiunea vaselor şi rezultatul e tot atrofia optică şi cecitate. Această formă de glaucom e poate mai gravă ca cealaltă, de oarece bolnavul neavînd nici un simptom care să-i atragă atenţiunea asupra boalei, cum e cazul în glaucomul inflamator, nu reclamă îngrijirea medicală de cît tîrziu cînd vederea a scăzut considerabil şi definitiv prin procesul de atrofie.

Simptomele subiective se reduc la strîmtorarea nazală a cîmpului vizual şi precocitatea presbiţiei.

Cîmpul vizual se reduce treptat concentric, dar mai ales şi mai pronunţat în partea internă, reducerea nazală, care e caracteristică de glaucom. Explicaţiunea reducerii cîmpului vizual intern este că jumătatea externă a retinei care corespunde cîmpului intern, e irigată de artere cu un traect mult mai lung acel al arterelor care irigă jumătatea internă a retinei, şi căreia îi corespunde cîmpul vizual extern. Această dispoziţie anatomică privind arterele retiniene, e datorită faptului că artera centrală intră în glob cu nervul optic nu în polul său posterior ci la 3 mm în partea lui internă. Se înţelege că efectul presiunei pe vase se va resimţi mai repede pe vasele cu un traect mai lung, decît pe cele cu un traect mai scurt, adică în primul rînd vor suferi arterele temporale care irigă retina căreia îi corespunde cîmpul vizual nazal. Această porţiune a retinei se va ischemia şi atrofia mai întîi, determinînd supresiunea cîmpului vizual corespondent.

Vederea centrală e de regulă mult timp păstrată cu toate că reducerea cîmpului vizual continuă a se face progresiv. În unele cazuri ea poate fi scăzută prin apariţiunea de scotoame arciforme în jurul centrului sau chiar acoperind centrul. Cînd procesul de atrofie optică a înaintat mult, dispare şi vederea centrală, apoi şi percepţia luminoasă, glaucomul ajungînd în stadiul de glaucom absolut.

Presbiţia în unele cazuri apare înaintea etăţii la care ea trebuie să se producă şi înaintează mult mai repede. Aceasta datorită unei atrofii a muşchiului ciliar comprimat de tonusul urcat. Vederea de aproape e turbure şi bolnavii trebuiesc să recurgă la sticle convexe pentru citit.

Culorile pot fi percepute bine mult timp de la apariţia boalei în opoziţie cu ce se întîmplă în alte atrofii optice (atrofia tabetică) în care întîlnim de la început turburări ale simţului cromatic.

Simţul luminos şi în special adaptaţia sînt interesate.

Simptome obiective. Polul anterior de regulă se prezintă normal, există uneori o uşoară dilataţie a pupilei. Tensiunea de

cele mai multe ori e mărită, hipertonia fiind de grade moderate (30—45), uneori însă ea poate fi normală, urcarea ei producîndu-se în mod intermitent și numai la anumite ore ale zilei, mai ales dimineața la deșteptare. De aci rezultă următoarele forme de glaucom cronic simplu: a) cu hipertonie constantă; b) cu hipertonie intermitentă.

Mai expresive sînt modificările întîlnite din partea fundului ochiului depistabile prin examen oftalmoscopic, astfel avem:

a) Puls în artera centrală a retinei. Normal, artera centrală a retinei nu pulsează, deoarece atît minima cît și maxima întrec tensiunea intra-oculară și deci artera e în continuu întinsă. In cazul glaucomului cronic simplu, cînd tensiunea intra-oculară e urcată de exemplu 40 mm ea întrerupe artera în timpul diastolei cînd tensiulnea arterială e 30—35 (minima), pe cînd în sistolă tensiunea arterială devenind 70 (maximă) artera se umple de sînge și astfel apare fenomenul de puls. Se înțelege că în cazul cînd tensiunea intra-oculară e foarte urcată depășind maxima arterială de 70. pulsul nu se mai poate percepe, artera fiind complet închisă prin compresiune. Prezența pulsului în artera centrală a retinei e simptomatică de hipertonie intra-oculară, în afară de cazul insuficienței aortice unde de asemenea artera centrală pulsează, datorită faptului că minima e foarte joasă fiind depășită de tensiunea intra-oculară.

b) Halou glaucomatos care se prezintă ca un inel gri albicios sau gălbui în jurul papilei datorit atrofiei coroidei prin presiunea urcată.

c) Excavația papilei, constituie cel mai important simptom al glaucomului simplu, ea mărturisește existența unei hipertonii care s-a exercitat în ochi timp mai îndelungat. Excavațiunea e totală, mergînd pînă la marginea papilei, în deget de mănușe, vasele retiniene făcînd mari coturi ca din profunzimea excavației să treacă pe retină.

d) Atrofia optică. Papila e albă grisatră, bine limitată, lamaciuruită fiind dese ori vizibilă datorită dispariției fibrelor optice.

Evoluție.

Glaucomul cronic simplu evoluiază încet spre faza de glaucom absolut, adică cecitate glaucomatoasă. Această evoluțiune

se face în decurs de ani, durata fiind în raport cu gradul tensiunei intra-oculare și a tensiunei generale. Bolnavii cu o tensiune generală urcată păstrează mai mult vederea, retina putînd fi irigată cînd hipertonia intra-oculară e de grad mic. In această formă decompesarea se face cu încetul. Nu apar fenomene congestive, însă evoluția merge deasemeni, pe măsură ce se pierde vederea, de la stadiul inițial la stadiul absolut.

In stadiul de glaucom absolut derivată din forma de glaucom simplu, polul anterior se prezintă aproape normal, numai pupila e dilatată iar oftalmoscopic papila e atrofiată cu excavație totală. Vederea e nulă, percepția luminoasă suprimată. Ochiul hiperton de grad moderat.

Prognosticul glaucomului primitiv

Atît în forma de glaucom inflamator (iritativ) cît și în forma de glaucom cronic simplu, prognosticul e foarte serios; lăsat la evoluțiunea lui naturală duce fatal mai curînd sau mai tîrziu la atrofia nervului optic și a retinei și cecitate. Am arătat la ambele forme de glaucom care sînt factorii care grăbesc sau încetinează evoluțiunea glaucomului și producerea cecității.

Diagnosticul glaucomului e foarte important de a fi făcut cît mai de vreme, deoarece dacă în forma lui acută se poate recupera vederea printr-o intervenție chirurgicală practicată în timp util, în glaucomul cronic, fie că el este inflamator sau cronic simplu, tratamentul medical și chirurgical nu poate readuce vederea pierdută ci numai menține pe aceea existentă în momentul cînd se intervine.

Diagnosticul glaucomului e mult ușurat de cînd se uzează de tonometre, căci simptomul său cardinal, hipertonia, nu putea fi constatat în mod sigur prin examenul digital, cînd era de grad mic.

Diagnosticul diferențial al glaucomului primitiv

El se bazează pentru forma de glaucom inflamator, pe hipertonie, injecție perikeratică, edem corneean, pupila dilatată,

iar pentru forma cronic simplu pe strîmtoarea nazală a cîmpului vizual, excavația papilei și hipertonie, în cazul cînd ea e prezentă. În cazurile de glaucom cronic simplu, cu tensiune intermitentă, hipertonia trebuie căutată dimineața la deșteptare sau după anumite probe de provocare a hipertoniei. Așa după o ședere în pat de cîteva zile sau de cîteva ore la întunerec, administrarea de cafeină sau o cantitate mai mare de apă.

Diagnosticul diferențial al glaucomului inflamator (iritativ) trebuie făcut cu irita. În ambele afecțiuni există cerc perikeratic, dureri și acuitatea vizuală scăzută. Diferențierea se face prin cercetarea pupilei care e dilatată în glaucom și miotică cu neregularități în irită, precum și a tensiunei intra-oculare care e urcată în glaucom, normală sau scăzută în irită. Confuziunea între aceste boale are urmări grave, deoarece medicațiunea uneia din ele e dăunătoare celeilalte; mioticele scad tensiunea intraoculară dar exagerează irita favorizînd astuparea pupilei, pe cînd midriaticele, medicamentele de elecție ale iritei, urcă tensiunea intra-oculară.

Diagnosticul diferențial al glaucomului cronic simplu trebuie făcut în primul rînd cu cataracta. Confuzia se face frecvent deoarece ambele boale survin la etatea înaintată, vederea scade progresiv, lipsesc fenomenele inflamatorii și pupila nu mai e neagră ci albicioasă grisatră în cataractă, verzuie-grisatră în glaucom. Eroarea de diagnostic face ca bolnavul care are glaucom să fie sfătuit să aștepte rămînînd să fie operat mai tîrziu cînd prezumata cataractă ar fi matură, ori această întîrziere duce la atrofia optică și glaucom absolut. Diagnosticul se face constatînd pupilla dilatată, hipertonia, și excavația papilei în glaucomul simplu, pe cînd în cataractă pupila e de dimensiuni normale, tensiunea intra-oculară normală iar fundul ochiului nu poate fi văzut din cauza opacității cristalinului.

Diagnosticul diferențial al glaucomului cronic simplu trebuie uneori făcut cu atrofia optică simplă care se întîlnește în tabesul dorsal. Și în aceasta vederea scade progresiv și papila e excavată. Deosebirea se face cercetînd cu atenție caracterele excavației care nu e nici totală, nici nu are profunzimea celei

glaucomatoase, deşi papila se prezintă tot albă. Apoi nu întîlnim hipertonie ca în glaucom şi avem turburări în percepţia culorilor care lipsesc în glaucom, iar cîmpul vizual e strîmtorat concentric în atrofie şi strîmtorat nazal în glaucom.

Tratamentul glaucomului

Tratamentul este medical şi chirurgical, indicaţiunile unuia sau altuia fiind date în primul rînd de forma glaucomului. Prin tratament nu se obţine propriu zis o vindecare a boalei ci ajungîndu-se la normalizarea tensiunei pentru un oarecare timp sau definitiv, se pune la adăpost nervul şi retina de urmările hipertoniei şi se izbuteşte astfel de a se păstra vederea.

Tratamentul medical consistă în administrarea de miotice care au o acţiune hipotonizantă manifestă în ochiul glaucomatos. Cel mai întrebuinţat şi mai important este pilocarpina care se prescrie sub forma de nitrat sau clorhidrat de pilocarpină soluţie 1 sau 2%, în instilaţiuni de 3 sau mai multe ori pe zi, 2—3 picături. Un alt medicament miotic la care se recurge este ezerina sub formă de sulfat sau salicilat de ezerină, de asemenea în instilaţiuni în soluţie de 0,50—1%. Ezerina e mai activă ca pilocarpina dar e mult mai toxică. În fine, se mai recurge uneori la ginergen (tartrat de ergotamină), care se administrează fie în injecţiuni, fie în comprimate a 1 mlgr per os. Mai menţionăm că şi adrenalina care e un midriatic produce hipotensiune, putîndu-se întrebuinţa fie în instilaţiuni, fie în injecţiuni subconjunctivale.

Dintre medicamentele mai noi citărm derivaţii colinici.

În mod practic, aproape întotdeauna întrebuinţăm numai pilocarpina 2%.

Magitot recomandă în special în formele acute administrarea prelungită de luminal 0,05 ctgr zilnic medicament ce acţionează asupra diencefalului. Şcoala sovietică pune acentul pe tratamentele calmante care acţionează asupra scoarţei cerebrale reducîndu-i excitabilitatea (brom). — În formele incipiente s-au obţinut rezultate bune cu somnoterapie şi de asemenea este indicată histoterapia.

Tratamentul medical e indicat în toate formele de glaucom pilocarpina trebuind a fi prescrisă de îndată ce s-a diagnosticat glaucomul, rămînînd ca apoi să se stabilească dacă e necesară și o intervenție chirurgicală. Tratamentul medical poate constitui tratamentul exclusiv al boalei în unele forme de glaucom cronic simplu, în special la bătrîni sau cînd există anumite contra indicații pentru un tratament chirurgical. Pentru ca tratamentul medical să poată constitui singurul tratament al glaucomului e necesar să ne convingem de efectul lui hipotonizant cercetînd un număr de zile cu tonometrul tensiunea intraoculară înainte de pilocarpină și la o oră după pilocarpină, de oarece pot fi cazuri în care pilocarpina să nu scadă tensiunea. Se înțelege că în aceste cazuri tratamentul exclusiv cu pilocarpină nu poate fi aplicat și trebuie recurs la operațiune. Scăderea tensiunei prin pilocarpină trebuie să fie sub 28, adică tensiunea trebuie să ajungă în limitele normale. De asemenea trebuie ținut seama ca pilocarpina să fie instilată în ochi la intervale regulate, adică la fiecare 4 ore, ceeace face de 4—5 ori pe zi, de oarece efectul ei hipotonizant nu durează de cît cîteva ore (3—5 ore).

Tratamentul acesta trebuie aplicat foarte strict și urmat toată viața. Din timp în timp, bolnavii care urmează acest unic tratament trebuiesc controlați prin tonometru spre a vedea dacă acțiunea hipotonizantă a pilocarpinei are încă loc și dacă funcțiunile vizuale se mențin.

Se mai recurge la o terapeutică medicală în glaucoamele absolute ce sînt dureroase cu scopul de a obține suprimarea durerilor, evitîndu-se astfel enucleația. Se practică o injecție retrobulbară de alcool 80% un cmc după ce în prealabil s-a injectat în scop anestezic novocaină 4%, tot un cmc. Alcoolul îmbăind ganglionul oftalmic și nervii ciliari, produce o întrerupere a acestor căi nervoase și astfel oprește durerile.

Tratamentul chirurgical are scopul de a realiza o scădere a tensiunei definitivă sau în orice caz durabilă. El e indicat în toate formele de glaucom cronic iritativ, în afară de cel absolut, precum și în forma cronic simplu cînd pilocarpina nu scade

suficient tensiunea, sau cînd bolnavii nu au posibilitatea de a urma tratamentul medical în condițiunile arătate mai sus.

Procedeele operatorii la care s-a recurs sînt numeroase, vom arăta numai pe cele mai importante, acelea la care se recurge în practica curentă.

I). Iridectomia. Cea mai veche operațiune anti-glaucomatoasă datorită lui Graefe, datînd din 1856, operațiune grație căreia într-o boală incurabilă care ducea în totdeauna la orbire s-a putut ajunge la păstrarea vederii. Ea consistă în excizia unei porțiuni de iris; modul ei de acțiune nu e bine cunoscut, probabil că prin rezecția irisului se eliberează comunicația spre canalul Schlem și spațiile lui Fontana, regiunile de excreție blocate de baza irisului.

Se face o incizie în scleră, deasupra limbului, la 2 mm depărtare, incizie mai mică de cît aceea din cataractă, se apucă irisul cu o pensetă, se trage afară și se excizează o porțiune din el, formîndu-se astfel în partea superioară o colobomă operatorie.

Este operațiunea de elecție a glaucomului acut în care ea trebuie practicată curînd după atac (1—2 zile) rezultatele fiind din cele mai bune recuperîndu-se vederea și punîndu-se nervul și retina la adăpost de hipertonie, de cele mai multe ori pentru toată viața. E indicată și în faza prodromică cînd fiind practicată oprește producerea acceselor glaucomatoase, hipotonizînd definitiv globul. De asemenea în faza de glaucom evolutiv (glaucom cronic iritativ) dă bune rezultate determinînd normalizarea durabilă a tonusului în 70—80% din cazuri. Se înțelege că în glaucomul absolut ea nu poate avea nici un efect privind restabilirea vederii, de altminterea nici nu trebuie practicată deoarece în acești ochi dezorganizați poate determina accidente operatorii.

În glaucomul acut (atac) iridectomia se practică după ce o zi sau două s-a încercat a se obține o scădere de tensiune prin ventuză scarificată temporală, barbiturice, purgativ drastic și instilații de pilocarpină la fiecare oră.

În formele de glaucom cronic simplu, rezultatele sînt mai slabe deoarece normalizarea tonusului nu se obține de cît în

50—60% din cazuri, de aceea în aceste forme se recurge la alte intervenţiuni, în special la operaţiunile fistulizante.

II). *Operaţiunile fistulizante*

1). Sclerectomiile se pot practica cu cuţitul sau cu trepanul. Prin aceste intervenţiuni se crează, prin formarea unei fistule sclerale, acoperită de conjunătivă, o cicatrice filtrantă, o cale de scurgere a excesului de lichide din glob, rezultînd astfel o scădere a tensiunei. Aceste fistule se realisează prin următoarele intervenţiuni :

a) Sclerectomia cu cuţitul (operaţia lui Lagrange) care consistă în excizia unei porţiuni de scleră iar locul unde s-a excizat se acoperă cu conjunctiva, rezultînd astfel o comunicaţie între camera anterioară şi spaţiul subconjuctival unde poate să treacă excesul de lichide intra-oculare. Odată cu sclerectomia se excizează şi o porţiune din iris realizîndu-se astfel o irido-sclerectomie.

b). Trepanaţia globului adică sclerectomia realizată cu trepanul, un trepan special de 1,50—2 mm diametru. Trepanaţiunea globului (operaţiunea lui Eliott) se practică astfel : se incizează conjunctiva la 6—7 mm de limb, se disecă pînă la limb şi apoi în zona limbului se aplică pe scleră trepanul scoţîndu-se o rondelă scleralâ, totodată se excizează şi irisul ce hernia prin orificiul de trepanaţiune. Astfel, pe lîngă sclerectomie s-a realizat şi o iridectomie. Se reaplică apoi conjunctiva care va acoperi zona trepanată şi se termină operaţiunea suturîndu-se în partea unde a fost incizată. Operaţiunea e simplă şi rezultatele sînt bune, căci tensiunea e normalizată într-un procent de peste 80% din cazuri.

Trepanaţia este operaţiunea glaucomului cronic. Dezavantajul acestei intervenţiuni este posibilitatea ca conjunctiva care acoperă zona trepanată, în cazul cînd e subţire şi friabilă, să se rupă şi să rezulte o infecţiune tardivă care poate duce la pierderea ochiului prin panoftalmie.

2). Iridencleisis consistă în inclavarea irisului sub conjuctivă, iris ce a fost scos printr-o mică plagă la limbul superior şi desfăcut. Rezultatele sînt din cele mai bune.

Recent Prof. Michail a imaginat și practicat inclavarea corpului ciliar — ciclencleisis — obținînd o hipotonie în diferite forme de glaucom.

3). Sclerotomia este o puncție a globului și se practică cu un cuțit de cataractă, realizînd o decompresiune trecătoare, căci odată cu închiderea plăgii, tensiunea se reproduce. E indicată în cazurile de glaucom acut cu tensiune foarte mare, obținîndu-se prin ea o decompresiune care permite ca operațiunea definitivă, adică iridectomia, să se practice în condițiuni mult mai bune.

4). Ciclodializa lui Heine consistă în deslipirea corpului ciliar cu o spatulă care se introduce între scleră și corpul ciliar, pătrunzîndu-se în camera anterioară. Operațiunea se practică în glaucomul cronic, dar rezultatele ei sînt trecătoare. Hipotonia ce se obține poate fi explicată, fie prin crearea de noi căi de scurgere, fie prin producerea unei ciclite traumatice.

III). *Ciclopunctura prin diatermo-coagulare,* operațiunea lui Vogt. Se practică mai multe micro-puncții cu acul diatermic prin scleră, în corpul ciliar sau se aplică pe scleră în dreptul corpului ciliar mai multe puncte de diatermo-coagulare, prima tehnică constituind ciclopunctura perforantă cea de a doua ciclopunctura neperforantă.

Prin această intervenție se obține o scădere a tensiunei în diferitele forme de glaucom, indicațiunea principală a ciclo puncturei fiind glaucomul cronic în care celelalte intervenții ar fi contra-indicate sau dificil de practicat, ca glaucomul hemoragic sau ca a doua intervenție anti-glaucomatoasă cînd prima nu a dat rezultate. Modul ei de acțiune nu e încă precizat se pare că hipertonia e datorită traumatizării corpului ciliar, care ar determina modificări ale presiunei în vase și ale permeabilității capilare.

Privitor la terapeutica chirurgicală a glaucomului, vom conchide că dintre toate operațiunile propuse în primul rînd stau iridectomia în glaucomul acut și iridencleisisul și trepanațiunea în glaucoamele cronice.

Profilaxia.

Profilaxia cecității glaucomatoase consistă în depistarea și tratarea glaucomului din fazele lui incipiente precum și în urmărirea glaucomatoșilor și controlul periodic al tensiunei și funcțiunilor vizuale.

Filatov a indicat un plan de profilaxie prin care se urmărește depistarea prin metoda dispensarizării a bolnavilor de glaucom și îngrijirea și controlul sistematic a glaucomatoșilor înregistrați.

Glaucomul infantil (Hidroftalmie, Buftalmie)

Boală rară, hereditară deseori, atinge uneori mai mulți membri ai aceleași familii. Apare în prima copilărie, uni sau bilaterală, de cele mai multe ori în jurul vîrstei de 1 an cînd hipertonia care se dezvoltă găsind o scleră extensibilă, fără rezistență; duce la mărirea globului ceea ce nu se întîmplă nici odată în glaucomul adulților.

Globul apare mult mărit de volum, corneea în special are dimensiuni mari. Ochiul este hiperton, camera anterioară foarte mare, mai tîrziu corneea se turbură, pupila se excavează și nervul optic se atrofiază. Mai mult încă, prin destinderea continuă se produce o miopie de grad mare, cristalinul se poate luxa urmînd apoi mari dezorganizări ce pot duce la ruptura pereților subțiați al globului și atrofia lui consecutivă.

Diagnosticul trebuie făcut cu exoftalmia în care globul apare proeminent fiind împins înainte dar nu mărit și cu glaucomul secundar unei tumori intra-oculare a copilului (gliomul retinei) care determină și el mărirea globului.

Prognosticul este foarte grav, ducînd la cecitate. Cauza glaucomului infantil poate fi atribuită unei malformațiuni a unghiului camerei anterioare, examenul anatomic arătînd la acești ochi obstrucția căilor de filtrație și dese ori lipsa canalului lui Schlemm. Terapeutica, atît medicală cît și cea chirurgicală nu are de cît efecte trecătoare fiind incapabilă de a opri evoluția la cecitate. Se vor prescrie instilațiuni cu pilocarpină și dintre operațiile antiglaucomatoase iridencleisisul trepanațiunea și ciclopunctura par a fi mai indicate.

GLAUCOMUL SECUNDAR

In glaucomul secundar întîlnim întotdeauna în ochi leziuni sau putem pune în evidenţă cauze care explică suficient urcarea tonusului.

Asemenea leziuni sau cauze pot fi sinechiile anterioare, secluzio pupilae, stafilomul, irido-ciclitele, luxaţiile cristalinului, tumorile intra-oculare, tromboza venei centrale a retinei, traumatismele, etc. Ele produc hipertonie prin mărirea conţinutului endoglobular sau prin obstacol în excreţia lichidelor.

Şi în glaucoamele secundare lunga persistenţă a hipertoniei duce la atrofie optică şi cecitate.

Tratamentul variază după caz, principial fiind cel obişnuit al glaucomului precum şi cel al boalei primitive a cărei urmare e hipertonia. Vom observa că în opoziţie cu glaucomul primitiv tratamentul medical prin mictice dese ori nu izbuteşte să producă o scădere a tonusului. Tratamentul chirurgical urmăreşte să restabilească căile de scurgere închise, ceea ce în unele cazuri se obţine printr-o iridectomie, sau să se creeze noi căi de scurgere prin operaţiuni fistulizante.

HIPOTONIA

După cum am văzut în tablou hipotonia intra-oculară poate fi realizată fie printr-un exces de eşire a lichidelor intraoculare în cazul plăgilor perforante ale globului, hipotonia fiind un simptom important al perforaţiunei, sau a existenţei unei cicatrice filtrante făcută chiar cu scopul de a realiza hipotonia (ex. trepanaţia Elliot în glaucom), fie printr-o micşorare a cantităţii de lichide intra-oculare ca în ciclitele cu reducerea funcţiunei corpului ciliar. Hipotonia se mai întîlneşte în coma diabetică şi intoxicaţiile cu barbiturice.

Persistenţa hipotoniei de grad mare în cursul ciclitelor are drept rezultat atrofia globului.

Terapeutica hipotoniei e în raport cu cauza determinantă. Atropina şi compresele calde favorizează urcarea tonusului.

La studiul fiziologiei analizorului optic, s-a arătat schematic, cum este structurată retina și nervul optic, pentru a putea înțelege procesele fiziologice, care se petrec la nivelul lor.

Este necesar să revenim asupra structurii lor, dînd unele amănunte pentru a înțelege modificările patologice pe care le poate prezenta această membrană.

Retina este aplicată pe fața internă a uveei, de la marginea pupilei pînă la nervul optic. Structura ei variază în raport cu zona de uvee căreia îi corespunde.

La nivelul irisului și a corpului ciliar este reprezentată numai de epiteliul pigmentar, care a fost descris la capitolele respective.

Retina propriu zisă, adică acea porțiune care cuprinde celule senzibile la lumină, este cuprinsă între ora serrata și nervul optic. Este fixată de planul choroidian la ora serrata și la nervul optic. In rest este numai aplicată pe choroidă de care se poate desprinde dacă între aceste două membrane se interpune o masă străină, de exemplu: sînge, exudat inflamator, o tumoră, sau dacă se produce o ruptură prin care lichidul din corpul vitros poate pătrunde între retină și choroidă, de care s-o desprindă.

Retina propriu zisă are 10 straturi, în afară de gropița centrală (foveea) unde nu este formată decît de stratul de celule pigmentare și de celule senzitive; în acest fel impresionarea la lumină a acestor celule este ușurată.

Cele 10 straturi ale retinei pot fi grupate în trei zone distincte din punct de vedere funcțional și din punct de vedere al nutriției.

Primele 4 straturi externe, formează pătura celulelor vizuale sau a neuroepiteliului, adică a celulelor senzibile la lumină. Această pătură constituie receptorul periferic al analizorului optic. Celelalte 6 straturi interne constituie începutul căilor de conducere spre creer a excitației formată în celulele vizuale. Această pătură constituie porțiunea centrală a retinei.

Straturile retinei, plecînd de la choroidă la corpul vitros, sînt:

Epiteliul pigmentar format dintr-un singur strat de celule încărcate cu pigment, care protejează celulele vizuale şi procură bastonaşelor Vitamina A, de care au nevoie pentru sinteza purpurii. Alterarea acestui strat provoacă turburări de senzibilitate la lumină (Hemeralopie).

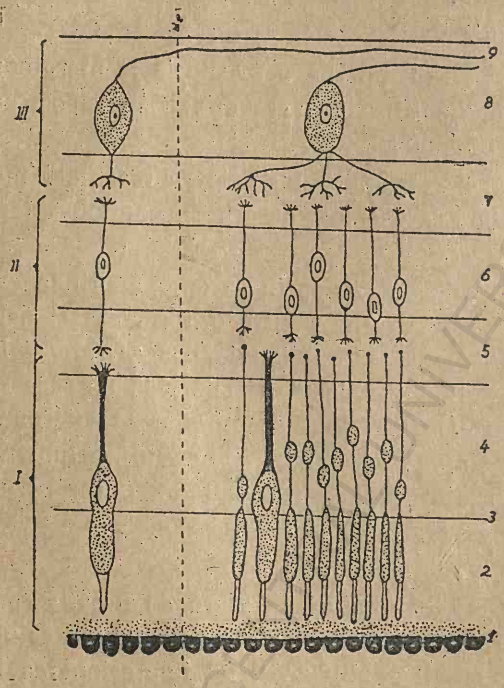

Fig. 51

Acest strat este aşezat pe lama vitroasă a retinei, de care rămîne fixat, atunci cînd se deslipeşte retina (origine embriologică deosebită).

Stratul de conuri şi bastonaşe, adică stratul celulelor senzitive a neuroepiteliului.

Celulele conice sînt mai scurte şi au porţiunea care compune nucleul separată printr-o regiune uşor îngustată, de segmentul senzitiv. Conurile în număr de 5 000.000 sînt mai numeroase în regiunea centrală a retinei şi mai rare spre periferie.

Celulele bastonaşe sînt mai lungi, iar zona nucleului este separată de segmentul senzitiv, printr-o prelungire protoplasmatică subţire. Ele sînt în număr de circa 75.000.000 şi sînt dispuse în cantităţi tot mai mari spre periferia retinei. (Vezi fiziologia analizorului). La baza articulaţiei celulelor vizuale se găseşte o membrană limitantă, care separă acest strat de stratul cu

nuclei numită *Membrana limitantă externă;* urmează stratul cu nuclei, numit *stratul granulos extern.*

Cilindraxii celulelor senzitive formează un strat cu aspect de plex nervos, împreună cu dendridele celulelor bipolare, care leagă celulele vizuale de celulele ganglionare. Acest strat formează : *stratul plexiform extern.*

Urmează Stratul de celule bipolare, numit *stratul granulos intern.* Cilindraxii plecaţi de la aceste celule se întîlnesc cu dendritele celulelor ganglionare şi constituie *stratul plexiform intern;* urmează stratul de celule ganglionare şi cilindraxii care formează fibrele nervului optic : *stratul fibrelor nervoase;* apoi iar o *membrană limitantă internă.*

In stratul granulos intern, a celulelor bipolare, găsim celule spongioblaşti numite amacrine care nu au decît dendrine. Sînt probabil celule de absorbţie care servesc la dirijarea excitaţiei vizuale pornite de la mai multe celule vizuale, către o sinapsă ganglionară. Numărul fibrelor optice este de aproximativ 800.000 în timp ce numărul celulelor vizuale este de aproximativ 90.000.000. Mai găsim în structura retinei ţesutul de susţinere a celulelor gliale.

Stratul de susţinere sau fibrele lui Müller este compus din fibre, fiecare reprezentînd aparte cîte o celulă glială diferenţiată în acest scop. La nivelul diferitelor straturi fibrele dau ramificaţii care intră în structura stratului respectiv, iar la capete formează limitanta internă şi externă. Nucleul acestor fibrile se găseşte în stratul granulos intern. Se întîlnesc celulele gliale în stratul fibrelor nervoase şi ganglionare.

Vascularizaţia retinei. Cele 4 straturi externe care constituie pătura de celule senzitive a retinei, nu au vase proprii. Ele se nutresc prin osmoză, iar lichidul nutritiv provine din capilarele choroidei, traversînd epitelul pigmentar. Se înţelege astfel că orice leziune a choroidei interesează această pătură, aşa încît nu putem vorbi de o choroidită pură ci de chorioretină.

Cele 6 straturi interne, care constituie pătura centrală a retinei sînt nutrite de ramuri din artera centrală a retinei. Aceasta provine din artera oftalmică, ramură din carotida internă. Artera centrală a retinei se separă de artera oftalmică la 10—12 mm de

glob și pătrunde prin tunicele nervului optic în profunzimea lui, însoțită de vena oftalmică (care părăsește la acest nivel ochiul). Aceste două vase se despart într-o ramură superioară și una inferioară, care se îndreaptă arcuite, temporal (artera și vena temporală superioară și inferioară). Ele dau ramuri tot mai fine, care pătrund în grosimea retinei, unde ajung pînă la stratul plexiform extern. Regiunea maculară este lipsită de vase. Arterele sînt de tip terminal. Orice încetare a circulației aduce după sine o pierdere funcțională a regiunei irigată de ramura respectivă.

Limfocitele sînt formate de spațiile perivasculare în jurul venelor și capilarelor și de-a lungul fascicolelor nervoase ale fibrelor retiniene, care formează la papilă, nervul optic.

NERVUL OPTIC

Am văzut că cilindraxii celulelor ganglionare a retinei se adună într-un mănunchi, părăsind retina printr-o regiune în for-

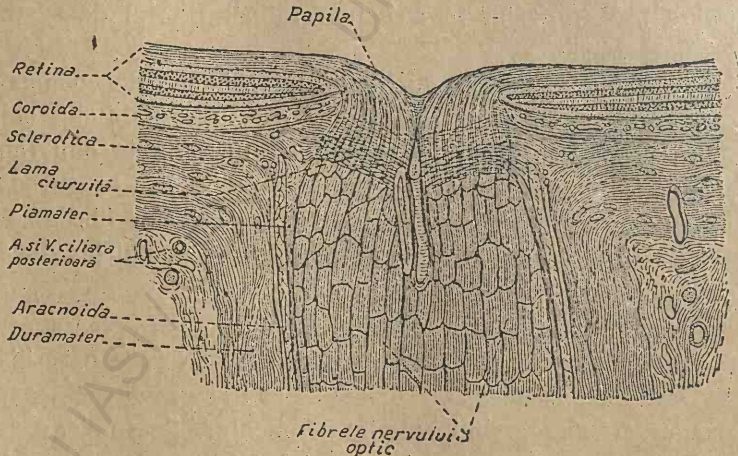

Nervul optic
Fig. 52

mă de disc, așezată în afară și ceva mai jos de regiunea maculară. La acest nivel choroida este întreruptă, iar sclera se subțiază și este formată numai dintr-o lamă subțire care apare ca

circuită de găurele prin care ies cilindraxii celulelor ganglionare în fascicole. Este lama ciuruită a sclerei. Dincolo de această lamă fascicolele formează un cordon, fiind separate între ele prin pereți conjunctivi. Acest cordon constituie nervul optiv care în realitate cuprinde fibre comisurale, care leagă o porțiune exteriorizată a creerului, retina, de masa cerebrală. Nervul optic se îndreaptă spre gaura optică, la vîrful orbitei, pe unde pătrunde în cutia craniană. Se întîlnește imediat cu nervul optic de partea opusă, formînd deasupra hipofizei chiasma optică, în care se produce hemidecusația celor doi nervi. Jumătățile temporale își continuă drumul de aceiași parte, în timp ce jumătățile nasale se încrucișează și se alipesc fascicolelor nervoase directe (neîncrucișate). Astfel iau naștere bandeletele optice de formă turtite care se îndreaptă spre corpul genunchiat extern, în care intră prin două rădăcini. De asemeni se despart fibrele care pătrund în pulvinar și în corpii cuadrigemeni anteriori.

In acești nuclei se termină cilindraxii plecați din retină. Ei formează ganglionii optici primari. Cilindraxii intră în contact cu celulele ganglionare a căror cilindraxi trec prin capătul posterior al capsulei interne, de unde pleacă iradiind prin zona lui Wernicke (radiațiile lui Gratiolet) spre lobul occipital terminîndu-se în scoarța cuneusului (partea internă a lobului) unde se află zona centrală a analizorului optic, socotit ganglionul optic secundar.

Fibrele care provin din regiunea maculară constituie un fascicol separat (fascicolul papilo macular). Ele suferă deasemeni decusația la nivelul chiasmei, așa încît fiecare mască este legată de amîndoi centrii vizuali din scoarță.

In orbită nervul optic are o lungime de circa 4 cm, mai mare ca axul orbitei, căpătînd din această cauză forma de S, ceea ce permite mișcările globului ocular.

Nervul este îmbrăcat ca și creerul în meninge, care îl întovărășesc pînă la ieșirea lui din scleră.

Dura mater se continuă cu sclera. Pe fața ei internă dura este căptușită de arahnoidă, iar pia mater este strîns fixată de nerv. Intre arahnoidă și pia mater există spațiul intervaginal, prelungire a spațiului intervaginal al creerului în care se gă-

seşte lichidul cefalo-rahidian. Deasemeni ca şi în meningele creerului arahnoida desparte spaţiul intervaginal în spaţiu subdural şi spaţiu subarahnoidian, care comunică între ele prin interstiţiile arahnoidei.

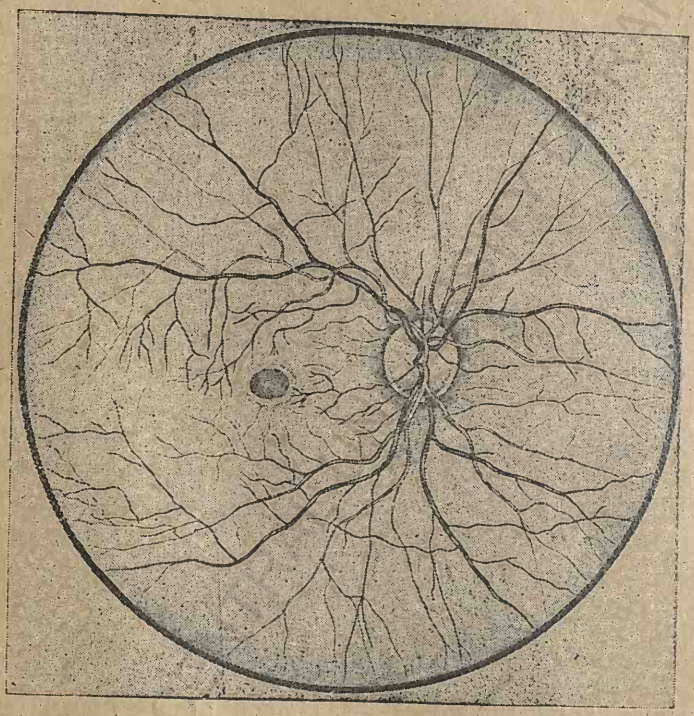

Fund de ochi normal

Fig. 53

Spaţiul intervaginal ajunge deasemeni pînă la nivelul papilei. (Vezi importanta acestui fapt la apariţia stazei papilare în tumorile cerebrale)

Vasele centrale ale retinei pătrund în nervul optic la 10—12 mm înapoia sclerei, urmează apoi drumul care a fost descris la anatomia retinei.

Vasele proprii ale opticului provin din artera și vena oftalmică.

La nivelul papilei există uneori anastomoze între ramurile arterei centrale și arterele ciliare posterioare: arterele cilioretiniene, care nutresc o mică porțiune de retină în apropierea nervului optic.

Semiologia afecțiunilor fundului de ochi

Prin fundul de ochi înțelegem acea parte a ochiului care se găsește înapoia cristalinului și a corpului ciliar și care nu poate fi examinată decît prin oftalmoscopie, adică din apropierea orei serrata pînă la centrul retinei.

Privind cu oftalmoscopul vedem fața internă a retinei, cu vasele care se divid din artera și vena centrală; regiunea maculară și papila nervilor optici.

Prin transparența retinei se poate vedea desemnul vaselor choroidiene, care apar ca niște ghemuri separate de pete pigmentare. Acest desen dispare dacă choroida este foarte pigmentată.

Modificările patologice pe care le vedem pe fundul ochiului corespund unor leziuni ale retinei sau a nervului optic. Unele leziuni ale choroidei se manifestă de asemeni în cîmpul oftalmoscopului putînd fi văzute prin transparența retinei (edeme, tumori), și mai ales se manifestă oftalmoloscopic atunci cînd interesează și retina (chorioretinită).

Orice leziune a retinei sau a nervului optic se traduce subiectiv prin scăderea sau pierderea vederii.

In cîmpul vizual apare o lipsă numită scotom, care corespunde regiunii de retină lezată, sau tipului de leziune a nervului optic.

Obiectiv leziunile pot fi recunoscute după modificările oftalmoscopice pe care le suferă retina sau papila nervului optic.

In mod normal fundul de ochi apare de culoare roz, lucioasă. Retina este perfect transparentă. Nu vedem decît ramificațiile arterei și venei centrale și papila nervului optic.

Arterele apar de culoare roșie deschisă; iar venele de culoare roșie mai închisă; calibrul este regulat, mai îngust pentru

artere. Pereții sînt perfect transparenți vedem numai coloana de sînge. Culoarea roșie este datorită sîngelui din capilare și variază în raport cu bogăția de pigment a choroidei, fiind mai închisă la oamenii bruni și mai deschisă la cei blonzi.

In regiunea centrală a retinei se vede o zonă lipsită de vase, de culoare mai închisă, avînd în centrul ei un punct strălucitor: este regiunea macular și gropița centrală (foveală). Culoarea mai închisă se datorează subțierei retinei la acest nivel, lăsînd să fie reflectată culoarea neagră a stratului pigmentar și a choroidei. Reflexul este provocat de forma foveolei.

Papila apare ca un disc galben roșiatic, așezat la 4 mm înnăuntru și 1 mm în jos regiunei maculare a retinei.

Semiologic distingem pe fundul de ochi, în stările patologice: a) zone opacifiate, în care culoarea roză apare murdar cenușie. Aceste zone pot acoperi vasele, iar în apropierea papilei pot face să dispară conturul ei.

Ele sînt datorite unui edem inflamator sau unei staze circulatorie.

b) focare albe ca vata sau galben deschis de forme și mărimi deosebite, după originea lor și după stratele retinei pe care le interesează leziunea

Ele au formă radiară cînd se găsesc în stratul de fibre optice, fiind formate din exudate sau de un edem de origine inflamatorie, sau de origine neinflamatorie (stază papilară, fundul de ochi în hipertensiunea arterială malignă, etc.), care ia direcția radiară (steaua macular) a fibrelor nervului optic, între care pătrunde.

Dacă aceste exudate sau edemul ocupă stratele mai externe ale retinei, ele capătă formă rotundă (în chorioretinită).

Alteori poate fi vorba de procese de degenerare grăsoasă a fibrelor nervoase sau a țesutului de susținere al retinei (retinită diabetică, retinită eclamptică).

Putem întîlni regiuni mai albe, cu desen neregulat uneori pigmentele pe margini și cu zone de pigment pe suprafețele lor, datorite rezorbției stratului choroidian degenerat, în atrofiile post inflamatorii sau la miopiile mari.

c) Pete roșii apar deasemeni de forme și mărimi deosebite, de culoare roșie vișinie, mai închisă decît a restului fundului de ochi. Iau forme lunguiete (în flacără) cînd se găsesc în stratul de fibre nervoase a retinei, sau de-a lungul vaselor. Sînt rotunde, uneori punctiforme, în stratele externe. Se pot localiza cîte odată între retină și hialoida corpului vitros (hemoragii preretinale). Apar în acest caz ca o pungă de culoare închisă, cu marginea inferioară rotundă și marginea superioară orizontală.

Hemoragiile sînt datorite cel mai adesea modificărilor de permeabilitate a pereților vasculari, care lasă să treacă odată cu plasma și globule roșii. Mai rar este vorba de rupturi vasculare (tromboza venei centrale a retinei, diabet, arterioscleroză). In acest caz petele hemoragice ocupă zone mai întinse și acoperă suprafața retinei făcînd să dispară desenul vaselor.

d). Pete negre sînt datorite îngrămădirii de pigment în stratele interne ale retinei, lipsite deobicei de pigment. Sînt zone de hipertrofie a stratului pigmentar al retinei, care pătrund în regiunile distruse printr-un proces inflamator, cel mai adesea, sau degenerativ. Mai rar pigmentul poate proveni din hemoglobina globulelor roșii extravasate și degenerate, reprezentînd astfel urme de hemoragii.

Prezența în retină a pigmentului dovedește că procesul patologic se petrece în stratele externe ale retinei (Chorioretinite)

Modificările vaselor. Sînt de cea mai mare importanță, deoarece dau indicații asupra stării generale a sistemului vascular.

După cum s-a arătat, arterele și venele au pereții perfect transparenți ; calibrul este regulat mai ales în ce privește arterele. Oftalmoscopic nu vedem decît coloana de sînge, care este de culoare roșie, mai deschisă pentru artere. Calibrul arterial poate apare regulat îngustat (în spasmele arteriale). Atunci cînd pereții sînt hipertrofiați, calibrul ajunge neregulat, iar peretele apare ca o dungă fină albă care întovărășește coloana de sînge. Pe măsură ce coloana se îngustează, vasul se transformă într-un fir alb (artera în fir de argint în fundul de ochi hipertonic). Dacă peretele arterial este îngustat la încrucișarea cu o venă, peste care trece, aceasta poate apare întreruptă, din cauza apăsării peretelui arterial rigid. (Semnul Gun-Salus).

Venele pot avea un calibru foarte sinuos și dilatat cînd circulația este încetinită (hipertensiune arterială, cînd se produc spasme arteriolare, staza papilară, sau tromboza venei centrale, fund de ochi leucemic etc.).

Venele pot apare de culoare albă în unele boli ale sîngelui (leucemie).

Papila poate apare cu marginile șterse prin edem; suprafața ei poate fi congestionată și acoperită de hemoragii.

Uneori papila apare proeminentă față de restul fundului de ochi (stază papilară).

In procesul de atrofie care urmează stărilor inflamatorii la nivelul papilei, sau înapoia globului, papila apare albă, cu arterele subțiate. In centrul ei apar găurile de culoare mai închisă, a lamei ciuruite, din care s-au rezorbit fibrele degenerate ale nervului optic, (atrofia post nevritică avînd marginele papilei estompate) atrofia primitivă, lues, compresiunea, de natură toxică, prin turburări circulatorii, cînd marginele sînt bine desenate).

In glaucom papila apare înfundată, după cum s-a arătat la capitolul respectiv.

Formele patologice speciale ale fundului de ochi

Vom arăta aci leziunile mai importante interesînd retina și nervul optic, pe care le putem întîlni la fundul de ochi.

(Stările patologice ale choroidei vizibile pe fundul de ochi au fost descrise la capitolul respectiv).

Aceste leziuni pot fi:

Fundul de ochi hipertonic.

Întovărășește boala hipertensivă sau hipertonică. Examenul fundului de ochi în cursul acestei boale este foarte important, deoarece după aspectul arterelor se poate aprecia stadiul în care se găsește boala și prognosticul ei.

După cum a arătat Lang și alți cercetători sovietici (Miasnicov, Cernigorschi etc.) boala hipertensivă are la bază turburări ale activității nervoase superioare, avînd caracterul unor nevroze, în sensul pe care îl acordă Pavlov acestei noțiuni.

Pe baza numeroaselor cercetări experimentate și date clinice, se poate considera azi că la începutul dezvoltării sale, boala hipertensivă (sau hipertonică) este condiționată de turburări în activitatea nervoasă superioră ca : excitații prea intense, sau prea complexe, supra încordarea procesului de inhibiție sau ciocnirea proceselor nervoase opuse, de inhibiție și de excitație, care fac să apară stări nevrotice, la om.

La începutul boalei încetînd controlul scoarței asupra centrilor subcorticali, contracția pereților arteriali asupra coloanei de sînge se exagerează. In special arteriolele, fapt constatat încă de Volhard, intră în spasm. Ele se îngustează. Îngustarea arteriolelor aduce după sine o proastă nutriție a rinichilor, din care cauză în sînge este eliminată o substanță hipertensivă : renină, care contribuie la creșterea spasmului arterial.

Pe fundul de ochi putem vedea coloana sanghină din arterele îngustate, însă nu apar încă modificări ale pereților.

Acest aspect ne arată că boala hipertensivă se găsește încă în stadiul ei neurogen, fiind încă reversibilă.

Contracția prelungită a arterelor aduce după sine modificări în metabolismul pereților, depuneri de cholesterină, degene-

rescențe amiloide. Pereții se îngroașă, coloana de sînge se îngustează mereu; iar permeabilitatea lor se modifică. În țesuturi se acumulează plasmă, din cauza oxigenării insuficiente, iar concentrația de proteine în capilare fiind scăzută, împiedică rezorbția lichidului interstițial. Pe lîngă plasmă pătrund în țesuturi și globulele roșii, constituind focare hemoragice. Peretele vascular alterat se poate rupe și apar hemoragii mai mari.

Pe fundul de ochi vedem arterele cu pereții îngroșați, fiind întovărășite de dungi albe conjunctive; calibrul este îngustat și pe alocuri neregulat. Unele ramuri pot fi transformate în fire albe, (artere în fir de argint). Se întîlnește semnul încrucișării arteră-venă (Gun-Salus). Apar hemoragii punctiforme sau în formă de flacără.

Acest aspect al fundului de ochi ne arată că s-au produs modificări ireversibile în pereții vasculari. Prognosticul nu este încă rău; dar moartea se poate produce subit, prin accidente vasculare coronariene sau cerebrale.

Intr-un stadiu mai avansat apare un edem al papilei nervului optic și al retinei. Marginele papilei sînt șterse, venele foarte șerpuitoare și dilatate, prin pareza pereților. În centrul retinei se vede o stea de pete albe, constituită din exudat și degenerescența grasă a fibrelor nervoase, iar uneori retina se deslipește din cauza exudatului care se poate strînge între ea și choroidă. Acest aspect se numea altădată: retinita albuminurică. Insă nu are nici o legătură cu albuminuria. Anunță stadiul final al boalei hipertensiunei; este forma de hipertensiune malignă.

In această fază de regulă se manifestă și insuficiența renală, ureea sanghină fiind crescută, apar semne generale uremice.

Subiectiv, în faza neurogenă, cînd vasele sînt numai contractate pe fundul de ochi, se produc numai obnubilări pasagere a vederii, acuitatea vizuală scade atunci cînd apar hemoragii sau exudate în regiunea maculară.

Cunoaștem și hipertensiunea secundară unor leziuni primitive ale rinichiului (glomerulo-nefrite) sau a tiroidei, a capsulei

suprarenale etc. care poate evolua pînă la forma de hipertensiune malignă, cu același aspect al fundului de ochi.

Tratamentul se adresează exclusiv stării generale, fiind tratamentul boalei hipertensive.

Embolia arterei centrale a retinei

Poate interesa trunchiul arterial sau numai o ramură. Vasul se astupă brusc, iar circulația încetează în regiunea respectivă, arterele retinei fiind de tip terminal;

Embolusul pleacă la indivizii tineri cel mai adesea din valvulele cordului, dacă există leziuni inflamatorii la acest nivel. Poate fi vorba uneori de embolii grăsoase (după intervenții chirurgicale), la arterioscleroși este mai des vorba de o tromboză arterială prin endarterită, peste care se suprapune un spasm vascular.

Pe fundul de ochi vedem artera îngustată, avînd coloana sanguină redusă la un fir abia vizibil, sau complet întreruptă. Dacă permeabilitatea arterei nu se restabilește în maximum 20 de minute, vederea rămîne definitiv pierdută în obstrucțiile trunchiului central al arterei; în obstrucțiile unor ramuri apare un scotom corespunzător regiunei de retină lipsită de irigație sanguină.

Tratamentul: a) preventiv, se adresează stării generale care poate predispune la embolie.

b) curativ, constă în utilizarea de vaso-dilatatorii (tratament general: injecții intravenoase de novocaină 1%, papaverină și luminal per os) iar local: injecții retrobulbare cu atropină 1%. Se recomandă și puncții ale camerei anterioare. Tensiunea intraoculară cade și în acest fel embolusul poate fi deplasat într-o ramură mai fină.

Tromboza venei centrale apare de asemenea brusc. Poate interesa trunchiul venos principal sau o ramură a venei centrale. Pe fund apar hemoragii multiple și edem, datorit jenei în circulația de întoarcere a sîngelui.

Vederea nu se pierde total decît excepțional. După cîteva zile circulația se poate uneori restabili prin vene colaterale (cilioretinale) iar vederea se restabilește în mare măsură.

Alteori însă se produc hemoragii, care se împrăștie pe tot fundul de ochi, acoperind și regiunea maculară. Hemoragiile pot pătrunde în corpul vitros pe care-l inundă. Tensiunea intraoculară crește. Se produce un glaucom secundar cu fenomene subiective foarte marcate, care necesită de multe ori enuclarea ochiului.

Etiologic este vorba cel mai adesea de leziuni de scleroză ale peretelui venos, la oameni bătrîni, care favorizează formarea unui trombus. Alteori este vorba de o flebită în procesele septice generale. In acest caz apar fenomene inflamatorii care vor fi descrise la patologia papilei.

Tratament: anticoagulanți (dicumarol, heparin) însă luate cu precauțiune și sub controlul trombochinazei, pentru a nu da accidente grave (hemoragii). Deasemeni se recomandă injecții intravenoase cu novocaină 1% (10 cm. fiola) care de multe ori ameliorează rapid circulația venoasă și vederea.

PROCESE TOXICE

Retinita diabetică

Leziunile caracteristice constau în pete albe de degenerescență amiloidă și hemoragii punctiforme sau în pete mai mari, ocupînd deobicei partea centrală a retinei. Diferențiem acest tablou de acela din boala hipertonică, deoarece arterele apar cu pereții nemodificați. Alteori se produc hemoragii în corpul vitros care se organizează.

Acuitatea vizuală poate scade la 0.

Retinita diabetică se întîlnește deobicei la diabeticii vechi, după mulți ani de boală (15—20) și nu este în directă legătură cu concentrația de glucoză din sînge. Leziunile sînt datorite turburărilor de metabolism din diabet, care modifică pereții vasculari.

Tratamentul urmărește scăderea permeabilității pereților vasculari și împiedicarea hemoragiilor. Se va da: Rutin, Vitamina K. și Vitamina C.

Retinita de graviditate

Se întîlnește rar. Apare în a doua jumătate a sarcinei. Se întovărășește de hipertonie arterială și uneori de fenomene eclamptice. Dacă nu există dinainte o hipertonie arterială și dacă boala a fost de scurtă durată atunci turburările retrocedează după încetarea sarcinei.

Pe fundul ochiului se văd pete albe și hemoragice. Arterele apar foarte înguste. uneori se produce deslipire de retină prin edem. Acuitatea vizuală scade dacă leziunile sînt centrale .Sarcina trebuie întreruptă dacă turburările încep înainte de luna opta sau dacă s-a produs deslipire de retină.

Retinita pigmentară

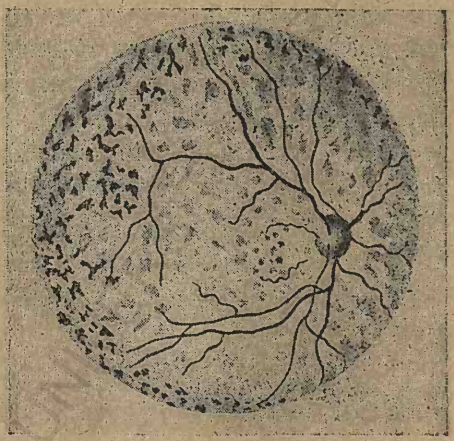

Fig. 55

Retinite din cursul Saturnismului (intoxicații cu plumb)

Aspectul este acela din boala hipertonică. Diagnosticul se pune pe anamneză și controlul de laborator. Prognosticul este același ca și în boala hipertensivă.

LEZIUNI DE TIP INFLAMATOR

Inflamațiile retinei sînt datorite agenților microbieni, care ajung prin circulație la retină. Mai des este vorba de procese inflamatorii ale choroidei care cuprind și retina.

Putem întîlni metastaze septice (în furunculoze, febră puerperală, osteomielite etc.). Apare pe fundul de ochi o zonă albă gălbuie, care provoacă în corpul vitros un adevărat abces. Focarul se poate rezorbi lăsînd o zonă cicatricială, sau se poate ajunge la o supurație a întregului conținut al globului ocular.

Agenții infecțiunilor cronice, dau focare de mărimi deosebite, în stratele interne ale retinei. După rezorbție rămîn zone albe, atrofice la acest nivel. Cel mai adesea însă participă la inflamații și choroida așa încît zonele capătă caracter pigmentar. Vederea este alterată dacă focarele sînt localizate în regiunea maculară. In t.b.c. întîlnim mai des inflamații ale pereților venoși periflebite) sau un nodul solitar al capului nervului optic.

In sifilisul căpătat, în stadiul secundar, întîlnim o inflamație difuză a retinei și papilei.

Infecțiile de focar (dinți, amigdale), dau deasemeni pe fundul de ochi zone albe gălbui.

Tratamentul se adresează cauzei de bază: penicilină în infecțiile cu piogen; antibiotice și roboranți în tuberculoză; preparate antiluetice în sifilis.

Periflebita retinei sau hemoragiile recidivante ale tinerilor

Pe fundul de ochi se văd vene îmbrăcate în manșoane conjunctive în apropierea cărora se găsesc hemoragii.

Hemoragiile pot inunda corpul vitros. Vederea se pierde brusc și fundul de ochi nu mai poate fi luminat cu oftalmoscopul Sîngele se rezoarbe cu încetul, deoarece vitrosul nu are vase proprii. Fundul de ochi se luminează iar, însă după un timp variabil (uneori chiar 1—2 ani), corpul vitros se poate umple din nou cu sînge. Rezorbția se face din ce în ce mai greu. Manșoanele conjunctivale dau prelungiri care acoperă netina și se pot uni cu mase de sînge din vitros, care se organizează. Aceste prelungiri trag de retină și o deslipesc. Vederea se pierde în acest caz definitiv.

Cauza acestei periflebite este deobicei tuberculoza; mai rar turburări hormonale, care modifică permeabilitatea peretului venos.

Tratamentul general: al tuberculozei asociat cu antihemoragice; local: injecții cu clorură de sodiu, subconjunctivale pentru a favoriza rezorbția hemoragiilor din corpul vitros.

Leziuni degenerative

Cel mai important tip de degenerescență a retinei este Retinita pigmentară cunoscută de foarte multă vreme ca o boală care duce la orbire. O întîlnim deseori ca o boală ereditară numai dacă există consanguinitate.

Subiectiv se face simțită deobicei în adolescență; evoluția ei foarte lungă (pînă la 50—60 ani) duce totuși inevitabil la orbire. Leziunea constă într-o distrofie progresivă a stratului pigmentar și a stratului de celule sensitive ale retinei. Proliferări ale stratului pigmentar pătrund în retină; arterele se îngustează prin hipertrofia peretului și se obstruiază.

Obiectiv. Pe fundul de ochi apar la început în periferie apoi tot mai mult spre centru dungi mici pigmentare care acoperă vasele. Retina se subțiază și arterele se îngustează. Papila apare bine delimitată, de culoare galben roză ca ceara.

Subiectiv se produce hemeralopie. Pacienții nu mai văd de cum începe să se întunece („orbul găinelor"). Cîmpul vizual se îngustează, reducîndu-se numai la centrul lui (cîmp tubular). Acest stadiu poate persista mult timp, dar pînă la urmă se pierde și acest rest de cîmp.

Tratament. Se încearcă vasodilatatoare (Acetil-cholin) sau simpatectomie pericarotidiană. Se dă Vitamină A. însă rezultatele nu sînt încurajatoare. Rezultatele mai bune se obțin cu țesutoterapia Filatov.

Alte degenerescente ale retinei

Sînt numeroase variante ale retinitei pigmentare, care se deosebesc numai după unele amănunte în tabloul oftalmoscopic, avînd aceași evoluție și prognostic.

Deasemeni se întîlnesc unele degenerescențe ale centrului retinei, care duc la pierderea acuității vizuale centrale și la păstrarea vederii periferice. Așa este degenerescența senilă a retinei, datorită probabil unui proces de capilaroză a stratului de choriocapilare, care împiedică nutriția neuroepiteliului retinian prin infiltrații din acest strat.

Atrofia miopică a fost descrisă la miopie și la semiologia leziunilor fundului de ochi.

Deslipirea de retină

S-a arătat că retina nu este fixată decît la ora serrata și la nervul optic. In rest stă aplicată pe choroidă prin apăsarea corpului vitros și prin fenomenul de capilaritate.

Deslipirea de retină poate fi secundară unui proces care se petrece în choroidă sau în corpul vitros. De exemplu, o tumoră choroidiană sau un exudat care împinge retina în corpul vitros; frîuri proliferante conjunctivale de pe retină, sau din corpul vitros, care exercită o tracțiune asupra suprafeței retinei (după hemoragii).

Deslipirea primitivă este considerată azi ca o consecință a degenerării peretelui retinian. Retina se poate rupe printr-o mișcare bruscă a capului care provoacă o deplasare bruscă deasemeni a masei corpului vitros. Această ruptură este favorizată dacă între hailoida corpului vitros și retină există aderențe (în urma unui proces inflamator) și mai ales dacă acesta este degenerat (lichefiat). Deasemeni predispune la rupturi de retină, degenerescențele chorioretiniene și ale corpului vitros din miopia mare (aproape 60% din toate cazurile au la bază miopia mare); atrofia senilă a retinei, după cum și rupturile prin traumatism a globului în care se produc rupturi de retină.

Lichidul din corpul vitros pătrunde prin ruptură între retină și choroidă. Retina cade în corpul vitros, la început într-un sector al ei, iar mai tîrziu dacă (nu se intervine, în toată întinderea ei. Se produc alterări ale producției de umoare apoasă; cataractă complicată și atrofie. Cîte odată globul poate prezenta o perioadă de glaucom secundar, înainte de a se atrofia. Aceste com-

plicații însă nu se produc întotdeauna și apar după mulți ani de la deslipirea retinei.

Subiectiv. Deslipîrea este anunțată de senzații luminoase (fotopsii) apariții de opacități sau exagerarea opacităților existente înainte în corpul vitros. Atunci cînd sa produs deslipirea se pierde partea corespunzătoare a cîmpului vizual.

Obiectiv. Retina deslipită este recunoscută în corpul vitros, după vasele de pe suprafața ei, care au traectul întrerupt de cutele retinei deslipite și după faptul că în mișcările globului retina deslipită are mișcări. Se face diagnosticul diferențial cu melano sarcomul choroidei, în care însă retina este fixată de stratul aflat sub el; nu prezîntă cute, iar vasele au traectul neîntrerupt. Deasemeni se poate face diagnosticul diferențial prin transluminarea globului. In deslipire de retină pupila apare roșie; nu se luminează în tumoră în sectorul corespunzător.

Tratamentul deslipirilor secundare este în raport cu cauza lor; a deslipirilor primitive, urmărește astuparea rupturii. Aceasta se realizează prin diatermocoagulare aplicată pe scleră în dreptul rupturii. (aplicată de un oftalmolog romîn, Hans Heim). Principiul a fost stabilit de Gonin în 1920, care aplica însă cauterizarea sclerei cu galvanocauterul.

In deslipirele mari se pot face scurtări ale globului. Retina este fixată de peretele ochiului prin cicatricea care urmează leziunii sclerei și choroidei provocată de diatermocoagulare.

Leziunile nervului optic vizibile pe fundul de ochi

Avem în vedere în acest capitol leziunile nervului optic care se manifestă oftalmoscopic prin modificări ale papilei pe fundul de ochi. Modificările patologice ale papilei se pot manifesta prin edem sau prin atrofie.

Edemul poate fi inflamator sau neinflamator.

Edemul inflamator.

Papilita sau nevrita nervului optic

Pentru ca să se producă un edem al papilei este necesar ca procesul inflamator să se petreacă în papilă sau în nervul optic, imediat înapoia globului.

Inflamațiile nervului optic localizate mai departe în orbită, pot deasemeni provoca un edem al papilei vizibil oftalmoscopic, dacă leziunea se propagă pînă la glob; cel mai des procesul inflamator duce la distrugerea nervului, iar papila apare atrofică prin topirea descendentă a fibrelor nervoase. Este deobicei monolaterală. După gradul de inflamație papila poate apare numai de culoare roșie mai închisă cu luciul șters și marginile estompate. Dacă procesul este mai accentuat marginele papilei nu se mai pot distinge, de restul retinei, care apare deasemeni, în apropierea ei, cu luciul șters, cu pete albe de exudat și hemoragii. Papila este tumefiată cu exudate și hemoragii care umplu pîlnia centrală prin care intră în ochi artera și vena centrală a retinei, acoperindu-le în parte.

Subiectiv: vederea scade foarte mult, iar cîmpul vizual se îngustează. In formele grave, vederea poate scădea în cîteva zile pînă la zero.

Diagnosticul diferențial se face cu staza papilară datorită creșterii tensiunei intracerebrale (tumori, chiste, hematoame). Oftalmoscopic este foarte greu de diferențiat de aceasta în formele mai puțin intense — în special ne orientăm după acuitatea vizuală care în staza papilară rămîne nemodificată mult timp (pînă începe atrofia).

Evoluția și prognosticul este aproape totdeauna grav. In unele cazuri se poate produce rezorbție, inflamație și restabilirea într-un grad oarecare a vederii. Cel mai adesea inflamațiile papilei se termină cu atrofia ei. In acest caz papila pare de culoare cenușie murdară, cu marginele neregulate; vasele sînt îngustate și pe alocuri acoperite cu exudat organizat, în care se văd deseori vase de neoformație (atrofie post nevritică a papilei).

Cauzele papilitei pot fi multiple. Cel mai adesea este vorba de o localizare interstițială a unor germeni veniți prin circulația generală în stări septicemice (febră tifoidă, tifos exantematic, unele forme de gripă, furunculoză, amigdalită). Inflamația papilei poate apare în luesul secundar, și în tuberculoză (tuberculom al papilei). Intîlnim deasemeni inflamații de origine virotică, care apar cel mai adesea bilateral și duc la pierderea rapidă și uneori definitivă a vederii.

Papilita poate apare și în inflamațiile uveei, ca leziune de contiguitate (în oftalmia simpatică).

Tratamentul (Antibiotice, chimioterapice, piretoterapie (cu lapte); puncțiile suboccipitale repetate s-au arătat foarte active (mai ales în formele virotice).

Nevrita retrobulbară:

Este inflamația nervului optic înapoia globului, în traectul lui intraorbitar.

Dacă inflamația se petrece foarte aproape de glob, oftalmoscopic poate apare aspectul de edem inflamator al papilei. Altfel, pacientul are turburări subiective caracteristice, însă pe fundul de ochi nu se remarcă — cel puțin la debut — nici o modificare a papilei.

Subiectiv. Pacientul acuză dureri în orbită la mișcarea globului și la apăsarea pe glob. Vederea se pierde în centrul cîmpului vizual pentru culori și — în forme mai grave — și pentru alb (scotom central). Acuitatea poate fi redusă foarte mult.

Evoluție. Cel mai adesea se produce în cîteva săptămîni o revenire la normal. Insă papila apare temporal palidă, deoarece fibrele nervoase care vin de la mașulă (fascicolul papilo macular) fiind în apropierea globului la suprafața nervului optic, sînt cuprinse de procesul inflamator și în parte degenerează.

Cauzele nevritei retrobulbare pot fi multiple. De ex. orice proces inflamator din vecinătate, în traectul intraorbitar, sau în canalul osos al nervului optic (Sinuzite sfenoidale, orbitare, celulite). Mai des este vorba de o inflamație virotică și anume cu virusul sclerozei în plăci. După cîteva luni sau chiar ani de la îmbolnăvire, pot apare semnele clinice ale sclerozei în plăci.

Tratament. Cauzal: îndepărtarea focarului infecțios din vecinătate. Simptomatic: aureomicină per os, lapte intramuscular; salicilat de sodiu; puncții suboccipitale.

Edemul neinflamator îl întîlnim în:

Turburările de circulație: Tromboza venei centrale și embolia venei centrale, descrise la patologia retinei; deasemeni e-

demul papilei întovărășește edemul retinei în hipertensiunea arterială malignă. Apare aspectul de neuroretinită hipertonică, altădată numită albuminurică, deoarece în același timp apar și manifestări ale insuficienței renale, de care însă nu depind modificările neuroretiniene respective. Apariția neuroretinitei întunecă prognosticul hipertensiunei arteriale.

STAZA PAPILARĂ

Prin stază papilară înțelegem edemul de cauză neinflamatorie a nervilor optici caracterizat prin proeminența papilei optice, edem datorit hipertensiunei intra-craniene.

Mărimea tensiunei în cavitatea craniană se manifestă prin simptome generale și simptome oculare.

Cele generale sînt: cefalalgiile, greața, vărsăturile, amețelile, bradicardia, etc. Simptomele oculare sînt multiple, cel mai important prin constanță, precocitatea și valoarea diagnostică e staza papilară bilaterală. Alte manifestațiuni oculare ar fi: paralizii a mușchilor ochiului, nistagmus, turburări pupilare variate, etc.

Aspectul oftalmoscopic al stazei papilare e caracteristic consistînd în tumefacția edematoasă a papilei care proemină în interiorul globului ca o ciupercă, ștergerea marginilor, dilatația și sinuozitatea venelor cu sau fără hemoragii. La început papila apare hiperemică mai tîrziu se produc numeroase hemoragii peripapilare și exudate albe și apoi urmează perioada de atrofie cînd proeminența papilei se reduce mult și chiar dispare, marginile ei apar neregulate iar culoarea devine tot mai albă, arterele rămînînd subțiate iar venele ușor dilatate și sinuoase.

Acuitatea vizuală e de regulă intactă timp îndelungat, chiar pînă la începutul perioadei de atrofie. Odată cu instalarea atrofiei vederea scade rapid, ajungîndu-se la pierderea ei completă și definitivă. În perioada incipientă și în perioada floridă a boalei se întîlnesc turburări vizuale de mare importanță diagnostică, accesele de obnubilațiune vizuală. La un moment dat vederea care era normală se turbură brusc, obiectele apar încețate, ceață

care se accentuiază pînă cînd se ajunge la suprimarea aproape completă a vederei. Această turburare nu durează de cît câteva secunde, un minut sau două, după care vederea redevine normală, accesele putîndu-se repeta de mai multe ori pe zi. Obnubilațiunile vizuale sînt datorite unor spasme a arterelor retiniene care reacționează contra obstacolului circulator. Cîmpul vizual se strîmtorează concentric, percepția culorilor rămînînd mult timp bună.

Evoluțiunea stazei papilare e mai rapidă sau lentă, în raport cu natura hipertensiunei intra-craniene, sfîrșitul fiind atrofia optică. Excepționale sînt cazurile în care poate retroceda, aceasta cînd hipertensiunea intra-craniană a fost trecătoare și de scurtă durată. Așa ar fi cazul unor staze papilare datorite meningitelor seroase, traumatismelor craniului, unui tubercul sau gome cerebrale care evoluează spre vindecare. Prognosticul e întotdeauna serios, fiind în raport cu leziunile ce au determinat hipertensiunea intracraniană și cu durata ei. Prin înlăturarea hipertensiunei la timpul oportun, adică înainte de faza de atrofie, se poate obține în multe cazuri retrocedarea stazei și conservarea vederei.

Diagnosticul diferențial trebuie făcut în primul rînd cu papilita în care există un edem inflamator al opticului, diagnostic care a fost arătat odată cu papilita. Aspectul oftalmoscopic mai poate creea confuzie cu unele cazuri de hiperemie a papilei cu proeminență și dilatația venelor care se întîlnește la hipermetropi, aspect numit pseudo-nevrită, dar în aceste cazuri nu se întîlnesc nici odată hemoragii, se constată hipermetropia și lipsesc toate manifestațiile sindromului de hipertensiune intracraniană.

Staza papilară, ca să aibă valoare diagnostică pentru hipertensiune intra-craniană, trebuie să fie bilaterală, staza papilară unilaterală întîlnindu-se în compresiunea intra-orbitară a nervului optic, de exemplu în unele tumori retro-bulbare.

Examenul general al bolnavului în cazul stazei papilare bilaterale va pune în evidență și alte manifestațiuni ale hiperten-

siunei intra craniene, care poate fi confirmată şi prin puncţia lombară şi măsurarea tensiunii lichidului cefalo-rachidian.

Leziunile anatomo-patologice consistă în perioada floridă într-o tumefacţie edematoasă a papilei, dilataţiunea venelor, hemoragii, nervul prezentînd o strangulare la nivelul inelului scleral, iar tecile sale fiind dilatate ampular înapoia globului. In perioada de atrofie, proeminenţa papilară e redusă, nervul optic apare diminuat, cu fibrele distruse sau pe cale de destrucţie, fiind subţiate, moniliforme, cu mielina dispărută.

Etiologie. Am spus că staza papilară bilaterală este datorită hipertensiunei intra-craniene şi cum hipertensiunea intra-craniană recunoaşte numeroase cauze, rezultă că staza papilară poate fi rezultatul a numeroase procese morbide. In rîndul întîi ca frecvenţă, faţă de toate celelalte cauze stau tumorile cerebrale (ale encefalului sau învelişurilor sale), urmînd apoi sifilisul cerebral, abcesul cerebral sau cerebelos, tuberculoza cerebrală şi meningeală, diferite meningite, paraziţi (cisticerc), unele anevrisme, tromboza sinusurilor, deformările craniului (oxicefalie), traumatismele craniului, saturnismul, hipertensiunea arterială malignă (palidă) etc. Toate aceste cauze pot determina hipertensiunea intra-craniană prin mecanisme variate; exagerarea producerii lichidului cefalo-rachidian, edem cerebral, jenă în circulaţia lichidului cefalo-rachidian prin obliterarea orificiilor de comunicaţie inter-ventriculare sau prin obstacol în rezorbţia lui.

In tumorile cerebrale şi cerebeloase staza papilară bilaterală e un simptom precoce, frecvenţa ei fiind în raport cu sediul tumorii. In tumorile fosei posteriore a craniului, cele cerebeloase, ale tuberculilor quadrigemeni, ale aqueductului lui Silvius, se întîlneşte în procente de 90—95%, în tumorile convexităţei creerului procentul scade la 40—60%, iar ale hipofizei în care staza papilară e relativ rară procentele ating de abia 20%.

Sifilisul cerebral vine în al doilea rînd ca frecvenţă, putînd determina hipertensiunea intra-craniană prin gome care sînt adevărate tumori sau prin meningită care, astupînd orificiile de comunicaţie inter-ventriculare dă naştere la hidrocefalie internă.

In acelaşi mod ar acţiona şi tuberculoza prin tuberculoame care se comportă ca adevărate tumori sau prin meningită. Staza papilară întîlnită în hipertensiunile arteriale maligne e rezultatul edemului cerebral care determină hipertensiunea intra-craniană.

Patogenia stazei papilare e încă foarte discutată. Mai probabilă ar fi teoria care atribuie edemul papilar unor fenomene pur mecanice, tensiunea intra-craniană împingînd lichidul cefalo-rachidian pe tecile opticului pînă la papilă şi ocazionînd astfel o stază limfatică.

Terapeutica trebuie să urmărească de a evita evoluţia spre atrofie, prin suprimarea hipertensiunei intra-craniene, putîndu-se astfel ajunge la păstrarea vederei bolnavului. Tratamentul poate fi medical în cazul sifilisului, hipertensiunei arteriale, unor meningite, etc., în alte cazuri el va fi chirurgical, de ex. în cazul tumorilor cerebrale.

Cînd nu e posibil de a suprima cauza hipertensiunei intracraniene, vom căuta prin diferite mijloace de a diminua sau suprima hipertensiunea pentru a păstra astfel vederea bolnavului. S-au propus numeroase intervenţiuni în acest scop; aşa, puncţii lombare repetate, puncţii ventriculare, trepanaţia tecilor opticului şi, operaţiunea pe care o considerăm mai recomandabilă, trepanaţiunea decompresivă. Operaţiunea constă într-o craniectomie cu sau fără incizia durei, făcîndu-se un lambou mare osos, de preferinţă în regiunea temporală. Această intervenţiune, pur paleativă, se va practica în cazul cînd intervenţiunea curativă nu ar fi posibilă, de îndată ce se constată obnubilările vizuale şi progresiunea proeminenţei papilare. Practicată în perioada de atrofie e incapabilă de a readuce vederea pierdută, putînd conserva maximum pe cea existentă. Puncţiile lombare repetate nu pot avea decît un efect cu totul trecător, dar pot fi şi periculoase în cazurile cînd tumoarea ocupă fosa posterioară a craniului putînd determina mortea subită.

ATROFIILE OPTICE

Se prezintă sub 2 forme clinice:

1). Atrofia simplă în care papila optică apare albă sau cenușie, bine limitată cu marginile regulate.

2). Atrofia post-nevritică în care papila e albă, marginile sînt neregulate, arterele de calibru redus iar venele dilatate și sinuoase.

1). Ca o atrofie simplă se prezintă atrofiile toxice urmînd unei nevrite retro bulbare toxice, atrofia sclerozei în plăci, a paraliziei generale, cea glaucomatoasă (în aceasta papila fiind și excavată) a obstrucției vaselor, consecutivă unui traumatism al nervului și, una din cele mai frecvente și importante, aceea a tabesului.

Tabesul pe lîngă manifestațiunile medulare ce prezintă poate determina și grava complicațiune care constituie atrofia tabetică a nervilor optici. Vederea bolnavilor scade progresiv, cîmpul vizual se reduce concentric mai întîi pentru culori apoi pentru alb, perceperea culorilor e profund alterată. Papila devine tot mai albă și mai tîrziu prezintă culoarea albă ca creta sau cenușie, iar arterele se strîmtorează. Leziunile sînt totdeauna bilaterale și evoluiază fatal la cecitatea completă.

Atrofia optică dese ori e asociată cu celelalte manifestațiuni oculare ale tabesului care sînt semnul lui Argill Robertson, consistînd în abolirea reflexului pupilar la lumină și persistența lui la acomodație-convergență, mioza precum și paralizii oculomotrice.

Diagnosticul diferențial cu celelalte atrofii se face pe baza aspectului de atrofie simplă, bilateralitatea și progresivitatea leziunilor și prezența celorlalte manifestațiuni oculare și medulare ale tabesului.

Leziunile anatomo-patologice consistă în dispariția fibrelor nervoase și înlocuirea lor cu țesut conjunctiv, ceea ce face ca diametrul nervului să fie considerabil redus. Vasele au pereții sclerozați, teaca pială a nervului e îngroșată printr-un proces de meningită cronică. Treponeme au putut fi puse în evidență în teci, dar nu în nerv, ceea ce a făcut să se considere că leziunile s-ar datora acțiunii toxinelor.

Prognosticul e de o gravitate extremă, nici o terapeutică neputînd opri producerea cecității.

Tratamentul e acel al tabesului. S-a recurs la medicațiuni vazodilatatoare (acetilcholina), injecții retro-bulbare de atropină (0.0005), pireto-terapie, malarioterapie precum și tratamentul antispecific cu excluderea arsenicalelor pentavalente.

2). Aspectul de atrofie post nevritică îl întîlnim în atrofiile consecutive papilitelor și stazei papilare.

Leziunile căilor optice

S-au arătat o parte din aceste leziuni care pot interesa nervul optic în traiectul său intra-orbitar și prin gaura sau mai corect canalul optic din vîrful orbitei.

Leziunile din traiectul intra-cranian și intra-cerebral al acestor căi, se manifestă subiectiv prin pierderi caracteristice ale cîmpului vizual, adică suprimarea a părți simetrice din cîmpurile vizuale ale ambilor ochi, constituind hemianopsiile.

Leziunile scoarței cerebrale provoacă subiectiv:

Hemianopsiile sînt homonime cînd părți identice din cîmpurile vizuale sînt suprimate. Sînt heteronime cînd lipsesc din cîmpurile vizuale părți neidentice. Exemplu: hemianopsie homonimă dreaptă: ambele cîmpuri vizuale drepte sînt suprimate în urma întreruperii căilor optice stîngi înapoia chiasmei (leziunea în punctele 3 din figura 56 și 57). Prin această întrerupere retinele stîngi au devenit inexcitabile și deci cîmpurile vizuale drepte sînt suprimate (exteriorizarea în spațiu se face în partea opusă a regiunii din retină pe care se face imaginea). In hemianopsia homonimă stîngă este invers.

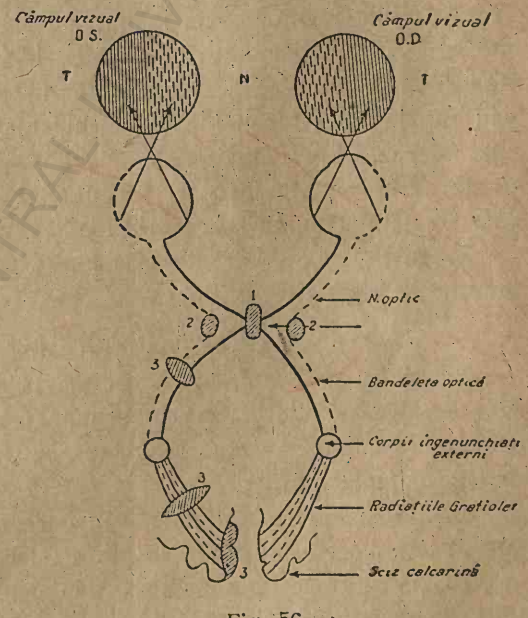

Fig. 56

Hemianopsia heteronimă: o parte dreaptă a unui cîmp vizual și o parte stîngă a celuilalt cîmp sînt suprimate. Poate fi bitemporală (fig. 57 leziunea în punctul 1), adică ambele părți externe ale cîmpurilor vizuale sînt suprimate, deci una dreaptă și una stîngă; sau poate fi binazală, adică ambele părți interne ale cîmpurilor vizuale sînt suprimate, deci dreapta unui ochi și stînga celuilalt (fig. 57 leziunea în punctul 2).

Hemianopsia homonimă e rezultatul unor leziuni a căilor optice înapoia chiasmei fie că interesează bandeleta optică, radiațile lui Grațiolet sau scizura calcarină (fig. 57), leziunea în punctele 3).

Hemianopsia heteronimă e rezultatul unei leziuni a chiasmei. Acea bitemporală e produsă de o leziune ce interesează mijlocul chiasmei, deci fascicolele încrucișate. Heteronima binazală e produsă de leziuni care interesează ambele părți laterale ale chiasmei adică numai fibrele ce nu se încrucișează.

In clinică hemianopsia homonimă e produsă deobicei de hemoragii și ramolismente la sifilitici, hipertensivi, arterosclerоși, tumori cari interesează radiațiunile optice sau lobi occipitali, sau meningite (arachnoidita optochiasmatică) frecvent sifilitică cînd lezează bandeleta optică. Hemianopsia heteronimă bitemporală este un simptom al afecțiunilor hipofizei (tumori) cu cele două tipuri clinice, acromegalia și sindromul adipozo-genital (Fröhlich). — Cea binasală este foarte rară și poate fi produsă de unele meningite sifilitice.

Cecitatea corticală

Cecitatea corticală, adică orbirea prin leziunile scoarței cerebrale, este caracterizată prin următoarea triadă simptomatică: orbirea completă, reflexul fotomotor se produce normal, fundul de ochi complet normal.

Cecitatea corticală datorită unei leziuni destructive a ambelor scizuri calcarine unde se află centrii vizuali.

Există și o cecitate psihică, tot corticală, în care leziunile interesează fața exterioară a lobului occipital stîng, unde se găsește zona psihovizuală. In cecitate psihică, senzațiile vizuale elementare sînt păstrate, însă recunoașterea obiectelor nu mai

e posibilă. Bolnavul nu e orb, poate merge, poate apuca obiectele, dar nu recunoaşte nimic. Am spus că în cecitatea corticală reflexul fotomor se produce: în adevăr calea centripetă pe care o urmează lumina calea optică pînă la tuberculi, cuadrigemeni anteriori, central situat în mezenfal şi calea centrifugă care e oculomotorul comun sînt intacte deoarece leziunea e mult înapoi, la nivelul scizurei calcarine. De asemenea fundul de ochi se prezintă normal procesul morbid fiind departe înapoi în creer.

O leziune care ar interesa numai o scizură calcarină, produce o hemianopsie homonimă (vezi cîmpul vizual binocular), ori pentru ca să fie o recitate corticală trebuie să fie realizată leziunea ambelor scizuri calcarine. Se poate întîlni şi o hemianopsie dublă ceea ce implică tot leziunea ambelor scrizuri calcarine dar în care spre deosebire de cecitatea corticală vederea maculară e păstrată, bolnavii văzînd ca şi cum s-ar uita printr-un tub lung. Acesta se datoreşte păstrării unui număr de fibre maculare care merg la ambii centri vizuali.

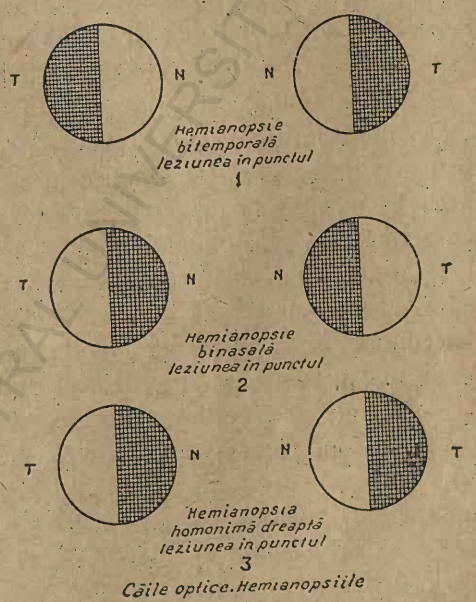

Fig. 57

Cecitatea corticală poate fi precedată de o hemianopsie homonimă, ea poate fi definitivă, poate regresa complet sau se poate transforma într-o hemianopsie.

Cauzele cecității corticale sînt numeroase, citãm în rîndul întîi leziunile vasculare (hemoragii, ramolismente), apoi spasme ce se întîlnesc frecvent la hipertensivi, în urma intoxicațiunilior cu plumb (saturnism) sau oxid de carbon, în encefalite, meningite, tumori, în urma traumatismelor și în uremie.

Turburări de vedere fără substrat anatomic determinat

In afară de turburările de vedere descrise mai sus, explicate prin leziunile pe care le putem întîlni în retină, în căile de conducere a excitației optice sau în scoarța cerebrală, cunoaștem scăderi de vedere care pot merge pînă la amauroză, fără ca să se poată determina vre-o leziune anatomică a analizorului optic.

Astfel s-a vorbit despre ambliopia ochiului strabic și s-a dat explicația acestui fenomen la capitolul respectiv.

Mai întîlnim:

Ambliopia sau chiar amauroza isterică. Vederea se pierde brusc la un ochi sau la ambii ochi, fără a putea explica obiectiv acest fenomen. Reacția pupilelor este păstrată, ceea ce dovedește că retina este senzibilă la lumină.

Atunci cînd există încă vedere, apare o îngustare concentrică a cîmpului vizual, care variază la fiecare control, iar limitele cîmpului vizual pentru culori sînt inversate pentru culoarea roșie mai înguste de cît pentru culoarea verde etc.

Este de asemeni caracteristic că acești pacienți, în loc să caute cu ochii deschiși lumina, așa cum fac orbii, au fotofobie.

Turburarea dispare dacă pacientul este supus unui șoc cu un excitant puternic (de ex. curent galvanic de 50—100 miliamperi) alteori dispare spontan.

Se întîlnește la nevrozați.

Se produc probabil inhibiții ale scoarței occipitale.

APARATUL SENSITIV

Sensibilitatea organului vizual este asigurată de un singur nerv, trigemenul (per. V). El este un nerv complex, căci în afară de fibrele sensitive mai conține și fibre vegetative care împru-

mută trunchiul său, fibre venind din simpatic sau prin facial.

Ne vom ocupa numai de trigemenul propriu zis ocular care este reprezentat prin prima sa ramură, oftalmicul şi prea puţin prin maxilarul superior.

Oftalmicul e format din reunirea a 3 ramuri: nervul nazal, frontal şi lacrimal.

Nazalul format din 2 ramuri, nazalul extern care culege fibrele senzitive de la sacul lacrimal, canaliculi, partea internă a pleoapelor şi conjunctivei, şi nazalul intern care e nervul senzitiv al părţilor externe ale nasului. Aceste 2 ramuri reunindu-se formează trunchiul nazalului ce iese din orbită prin inelul lui Zinn, după ce a primit ca ramuri colaterale cei 2 nervi ciliari lungi ce aduc sensibilitatea globului ocular şi rădăcina sensitivă a ganglionului oftalmic.

Frontalul e format şi el din 2 ramuri, frontalul intern care culege sensibilitatea frunţii pînă la vertex şi parte din sensibilitatea pleoapei superioare şi a conjunctivei şi frontalul extern care culege sensibilitatea restului pleoapei şi conjunctivei, sensibilitatea osoasă şi a mucoasei sinusului frontal. După reunirea celor 2 ramuri, frontalul iese din orbită, în afara inelului lui Zinn.

Nervul lacrimal este a treia ramură a oftalmicului. El se formează din ramuri palpebro-conjunctivale şi lacrimale venind de la glandă şi iese din orbită prin partea supero-externă a fantei sfenoidale, după ce a primit mai multe anastomoze din care cea mai importantă este aceea care provine din ramura orbitară a maxilarului superior (arcada orbito-lacrimală) prin care trec fibrele secretorii ale glandei lacrimale provenite din facial şi ajunge în maxilarul superior prin marele nerv petros superficial A doua ramură a trigemenului, maxilarul superior, culege prin nervul sub-orbitar sensibilitatea pleoapei inferioare şi conjunctive.

Cele 3 ramuri ,oftalmicul, maxilarul superior şi maxilarul inferior, ajunse în cavitatea craniană se reunesc la nivelul ganglionului lui Gasser situat pe partea internă a feţei endo-craniene a stîncei în cavum Meckeli. Ganglionul Gasser este omolog gan-

glionilor spinali fiind constituit din celule nervoase unipolare. Din acest ganglion rădăcina groasă a trigemenului, cea senzitivă, pătrunde în protuberanță mergînd la nuclei. Fibrele emanînd din acești nuclei merg la nucleii motori bulbo-protuberanțiali și pedunculari constituind calea reflexă și la scoarță prin calea corticală (terminațiunile panglicei lui Reil) în zona peri-rolandică.

Sensibilitatea globului ocular e culeasă de nervii ciliari lungi și scurți, cei lungi în număr de 2 merg în nazal, cei scurți în număr de 8 pînă la 10 în ganglionul oftalmic, despre care vom vorbi la aparatul vegetativ. În realitate și sensibilitatea culeasă prin ciliarii scurți trece tot în nazal, de oarece ramura senzitivă a ganglionului oftalmic trece în acest nerv.

La diferitele capitole de patologie oculară pe care le vom dezvolta se va arăta inervațiunea fiecărei din părțile constituente ale globului privind sensibilitatea.

Teritoriul ocular e punctul de plecare a numeroase reflexe dintre care vom menționa pe cele mai importante.

1. Reflexul palpebral care este de 2 feluri, unul sensorial, consistînd în producerea unei clipiri cînd apropiem brusc un obiect de ochi, altul senzitiv cînd clipirea se produce în urma atingerii corneei fie de vată sau o hîrtie. Ambele sînt reflexe de apărare, cel senzorial fiind un reflex optico-facial iar cel senzitiv trigeminofacial. Reflexul se produce bilateral din cauza existenței fibrelor ce fac legătură între nucleii ambilor faciali. Aplicațiunea în clinică a reflexului corneean consistă în faptul că neproducerea lui cînd facialul e normal este egală cu anestezia corneei, simptomatică de leziune a trigemenului. Se înțelege că pentru ca reflexul să se producă este necesară integritatea ambelor căi atît a căii centripete, cît și a căii centrifuge. Blefarospasmul produs în urma unei leziuni corneene este un reflex trigeminofacial cu durată.

2. Reflexul corneo-irian consistă în producerea unei contracțiuni pupilare persistente cît timp există o leziune iritativă corneeană. Este un reflex trigemino-motor ocular comun.

3. Reflexul lacrimal, consistă în lăcrămare declanșată de iritațiunea conjunctivei sau corneei. Așa fiind, lăcrămarea pe

care o întîlnim în diferite afecțiuni corneene este un reflex trigeminofacial, calea centrifugă urmînd facialul, marele nerv petros superficial, maxilarul superior, anastomoza acestuia cu lacrimalul și apoi nervul lacrimal.

4. Reflexul oculo-cardiac, consistă într-o rărire a pulsului cînd se comprimă globii oculari, fiind deci un reflex trigemino-vagal. El se poate produce și în urma unor hemoragii intra-oculare sau intra-orbitare care comprimă căile trigeminale în glob sau orbită precum și în urma urcării brusce a tensiunii intra-oculare (glaucom acut).

Turburările inervațiunei senzitive

Ele pot fi iritative, traducîndu-se prin dureri și destructive exteriorizîndu-se prin pierderea sensibilității (anestezie și leziuni considerate trofice).

Dintre cele iritative, menționăm nevralgia trigemenului care poate interesa o singură ramură sau întreg trunchiul trigemenului. Nevralgia uneia din ramuri poate fi datorită unor leziuni ale globului sau orbitei sau poate fi primitivă, așa zisa nevralgie esențială. De obicei durerea este maximă la locul leziunei, dar se întîlnesc și iradiațiuni dureroase pe celelalte ramuri.

In nevralgia esențială, presiunea pe punctele de emergență a ramurilor trigemenului e dureroasă, în sfera oculară trebuind cercetate punctele supra-orbitar și sub-orbitar. Nevralgia esențială a trigemenului numită și nevralgia facială survine în accese fiind de obicei extrem de violentă. Accesele sînt însoțite de fotofobie, blefarospasm, turburări vazo-motorii și secretorii. Cauzele nevralgiei esențiale pot fi numeroase; toxice, infecțioase, neoplazice și de multe ori necunoscute. Tratamentul consistă în îndepărtarea cauzei cînd ea poate fi cunoscută și avem posibilitatea de a o îndepărta. In nevralgia esențială, pentru suprimarea durerilor se pot practica injecții de alcool pe traectul nervilor și la orificiul lor de emergență sau neurectomia retrogasseriană, aceasta cu rezultate mai bune, pericolul intervențiunei fiind posibilitatea producerii unei keratite neuro-paralitice.

Zona oftalmică. O leziune a nervilor senzitivi în care se întîlnesc atît turburări iritative cît şi paralitice din partea ramurii oftalmice şi care e caracterizată printr-o erupţie cutanată şi corneeană, hiperestezii şi anestezii, şi uneori chiar paralizii oculo-motorii, este zona oftalmică. Atît leziunile cutanate cît şi cele corneene au fost descrise la capitolele respective (pleoape, cornee).

Turburările paralitice trigeminale în domeniul ocular pot fi datorite unor cauze diferite (sifilis, tumori, traumatisme, etc.) interesînd trigemenul sau ramura oftalmică, precum şi ganglionul lui Gasser.

Ele se caracterizează prin anestezii ale pleoapelor şi corneei. Anestezia corneei constituie în cazul existenţei simptomelor de tumoare cerebrală un important simpton de localizare a tumoarei (unghiul ponto-cerebelos).

In unele leziuni ale trigemenului interesînd trunchiul sau ganglionul lui Gasser, se produce o importantă manifestaţiune corneeană caracterizată printr-o ulceraţiune a corneei cu insensibilitatea ei, keratita neuro-paralitică, leziune care a fost descrisă la patologia corneei. Patogenia ei nu e precizată; Magendie o consideră de natură trofică, alţii o atribuie insensibilităţii corneei care se lasă uşor a fi traumatizată, iar alţii leziunii fibrelor vegetative conţinute în trigemen.

Aparatul vegetativ

Simpaticul se compune dintr-un segment toracic, simpaticul propriu zis şi 2 segmente parasimpatice, unul cranian şi altul pelvian. Sistemul simpatic se compune din ramuri care îl leagă de măduvă sau de centrii din trunchiul cerebral, din ganglioni şi din fibre. Orice fibră simpatică, între origina sa centrală şi terminaţiune, are cel puţin o întrerupere, o sinapsă unde se termină primul neuron şi începe cel de al doilea.

Prin simpaticul ocular înţelegem sistemul de fibre şi ganglioni care leagă ochiul cu centrii vegetativi medulari (simpatic ocular propriu zis) şi sistemul de fibre şi ganglioni care leagă

ochiul de centrii cerebrali (parasimpaticul ocular). Simpaticul ocular e cuprins în segmentul toracic și în segmentul parasimpatic cranian.

Simpaticul ocular propriu zis își are origina în centrii medulari care încep de la a doua dorsală și se ridică pînă în mezencefal între aceștia fiind centri cilio spinali al lui Budge. Fibrele care ies din acești centri merg toate la ganglionul cervical superior unde se află sinapsa, unele direct trecînd în rădăcinile cervicale, altele ce ies prin rami-comunicante trec în nervul vertebral sau ansa lui Vieussens și urmînd lanțul simpaticului ajung în ganglionul cervical superior.

De la ganglionul cervical superior începe al doilea neuron ale cărui fibre ajung la ochi prin plexul carotidian pe 4 căi:

1. Unele ramuri ale plexului carotidian însoțesc cele mai fine arteriole și abordează ochiul cu ramurile arteriale oculare.

2. Altele împrumută anastomoza simpatico-gasseriană, ajung astfel în trigemen și pe calea acestuia ajung la ochi prin oftalmic, nazal și ciliarii lungi.

3. Alte fibre urmează anastomoza directă dintre plexul cavernos și nervul oftalmic.

4. In fine, mai sînt fibre ce merg la ganglionul oftalmic constituind rădăcina lui simpatică, de unde ajung la ochi prin nervii ciliari scurți.

Parasimpaticul ocular e constituit din fibre cuprinse în motorul ocular comun și în facial.

Cele anexate motorului ocular comun (fibrele irido-constrictoare) își au origina în mezencefal, în apropierea nucleului acestui nerv, de aci urmează traectul per. III-a și ajung în ganglionul oftalmic prin ramura motorie a acestuia care se detașează din nervul oblicului mic. Aci fac sinapsă și fibrele celui de al doilea neuron ajung la ochi prin ciliarii scurți.

Fibrele simpatice oculare cuprinse în facial își au originea într-un nucleu, nucleul lacrimal, situat în apropierea nucleului facialului, ele urmează traectul facialului pînă la nivelul ganglionului geniculat de unde urmînd marele nerv petros superficial și nervul vidian ajung în ganglionul sfeno-palatin, apoi trec în

maxilarul superior şi prin anastomoza acestuia cu lacrimalul ajunge la glanda lacrimală prin nervul lacrimal.

Pe calea simpaticului propriu zis vin la ochi:

1) fibre vaso-motorii;
2) fibre secretorii pentru glandele pleoapei şi conjunctivei;
3) fibre lacrimale pentru lăcrămarea emotivă;
4) fibre pupilare dilatatoare;
5) fibre care inervează muşchii netezei palpebrali şi orbitari ce reglementează mărirea fantei palpebrale şi poziţia globului în orbită.

Pe calea parasimpaticului ocular, prin motorul ocular comun, vin fibrele irido-constricţiei şi fibrele ce se termină în muşchiul ciliar pentru acomodaţie, iar prin facial şi apoi trecînd în trigemen vin fibrele excretorii ale glandei lacrimale pentru secreţia lacrimală curentă.

Ganglionul oftalmic

E o mică formaţiune nervoasă situată în partea externă a nervului optic la unirea sfertului posterior cu cele 3 sferturi anterioare. E numit şi ganglionul ciliar, avînd 3 ramuri aferente numite şi rădăcini: una motorie, venită din nervul oblicului mic, ramură a motorului comun, alta senzitivă din nazal şi alta simpatică venită din plexul carotidian. Ramurile eferente sînt nervii ciliari scurţi, în număr de 8—10 care intră în glob în jurul nervului optic asigurînd sensibilitatea unei mari părţi a globului şi motilitatea musculaturei interne (contracţiunea pupilei şi contracţiunea muşchiului ciliar în actul acomodativ) conţinînd şi fibre vaso-motorii şi secretorii.

Fibrele sensitive şi simpatice trec prin ganglion fără întrerupere iar cele motorii fac sinapsă.

Ganglionul oftalmic trebuie considerat ca un ganglion simpatic.

Fiziologia aparatului vegetativ

Vom considera:

1. Acţiunea asupra vaselor, excitaţia simpaticului producînd vaso-constricţie, secţiunea lui vazo-dilataţie.

2. Acțiunea asupra tensiunei intra-oculare; în stare normală excitațiunea lui produce hipotonie, iar secțiunea lui o ușoară hipertonie.

3. Acțiunea asupra glandei lacrimale. Se pare că lacrămile care sînt secretate în stările emotive ar fi sub dependența simpaticului propriu zis, pe cînd secreția lacrimală curentă s-ar face prin fibrele conținute în facial.

4. Acțiunea asupra pleoapelor și poziționei globului în orbită. Excitația simpaticului produce o lărgire a fantei palpebrale și secțiunea lui aduce micșorarea ei, modificări datorite excitației sau paraliziei mușchilor netezi palpebrali (mușchii lui Müller) inervați de simpatic. In ceea ce privește poziționea globului în orbită, excitațiunea simpaticului produce exoftalmie iar secțiunea lui enoftalmie. Explicațiunea exoftalmiei trebuie căutată în contracțiunea mușchiului neted orbitar (mușchiul sfeno-orbitar), inervat de simpatic, care contractîndu-se în urma excitației, comprimă țesutul grăsos al orbitei, micșorează cavitatea orbitrară și astfel împinge globul înainte. Secțiunea simpaticului paralizînd mușchiul neted orbitar, mărește cavitatea determinînd înfundarea ochiului și deci enoftalmia.

6. Acțiunea simpaticului asupra musculaturei interne a ochiului. Excitațiunea simpaticului propriu zis produce dilatația pupilei pe cînd secțiunea produce mioză. Excitațiunea parasimpaticului (per. III-a), produce mioză, pe cînd paralizia lui produce midriază. Excitațiunea parasimpaticului mai produce un spasm al mușchului ciliar pe cînd secțiunea lui produce paralizia mușchiului și suprimarea acomodației.

Aceste funcțiuni pot fi turburate de diferite cauze:

Avem turburări rezultate în urma unei leziuni care excită simpaticul propriu zis și turburări în urma unei leziuni care întrerupe simpaticul, primele constituind sindromul de excitațiune simpatică secundele sindromul de paralizie a simpaticului.

Sindromul de excitațiune simpatică e caracterizat prin mărirea fantei palpebrale, exoftalmie și midriază. A se vedea la capitolul exoftalmiei din patologia orbitei exoftalmia boalei lui Basedow. Sindromul de excitațiune simpatică limitîndu-se numai

la midriază se poate întîlni în aortită, anevrism al oartei, afecţiuni pleuro-pulmonare, ale ganglionilor tracheo-bronşici şi alte leziuni mediastinale ce pot determina prin compresiunea fibrelor simpatice, o excitaţiune.

Sindromul de paralizie a simpaticului constituind sindromul Claude Bernard-Horner, se compune din trei simptome cardinale: mioza, micşorarea fantei palpebrale (falsă ptosă) şi enoftalmia la care se mai poate adăuga o uşoară hipotonie şi o heterocromie iriană. Acest sindrom se întîlneşte în toate afecţiunile ce am menţionat mai sus, în care fibrele simpatice ce vin de la măduvă la ochi ar fi întrerupte.

Patologia. Parasimpaticul ocular (motorul ocular comun) poate fi interesat prin leziuni iritative sau destructive, leziuni ce au drept rezultat turburări pupilare şi acomodative. Detalii asupra importantelor turburări pupilare produse prin iritaţiunea sau paralizia per. III-a se găsesc la capitolul examenului obiectiv, motilitate iriană, reflexele pupilare şi turburările lor. Detalii asupra turburărilor muşchiului ciliar prin lezarea inervaţiunei lui se găsesc la capitolul acomodaţiei.

Facialul iritat înaintea detaşării marelui nerv petros superficial, are ca urmare o exagerare a secreţiei lacrimale curente, iar o leziune destructivă pe acelaşi traect determină abolirea secreţiei lacrimale.

Facialul ocular

Facialul (per. VII), pe lîngă multiplele funcţiuni ce îndeplineşte în motilitatea feţii, vălului palatului, secreţiunei salivare, percepţiunei gustative, joacă şi un important rol în domeniul ocular prin inervaţiunea orbicularului pleoapelor, a muşchiului lui Horner şi a glandei lacrimale, aceasta prin fibrele simpatice ce conţine.

Nucleul său e protuberanţial, neuronul central se află situat în regiunea Rolandică (circonvoluţiunea 3-a frontală şi frontala ascendentă). Fibrele destinate facialului superior, adică acele ce merg la aparatul vizual sînt duble venind şi de la scoarţa

dreaptă și de la cea stîngă, pe cînd cele ale facialului inferior sînt unilaterale și se încrucișează.

Facialul iese din creer la nivelul fosetei supraolivare, se îndreptată spre conductul auditiv intern, pătrunde în el, parcurge apeductul lui Fallope și iese din craniu prin gaura stilomastoidiană. Traversează apoi parotida și se împarte în 2 ramuri ; una superioară, temporo-facială (facialul superior) și alta inferioară cervico-facială (facialul inferior).

In traectul său intra-petros, facialul dă naștere între alte ramuri și nervului marele petros superficial prin care trec fibrele simpatice ce merg la ganglionul sfeno-palatin și de aci printr-o anastomoză a maxilarului superior cu lacrimalul (arcada orbito-lacrimală), ajung la glanda lacrimală prin lacrimal.

Leziunile facialului produc în domeniul ocular turburări paralitice sau spasmodice interesînd orbicularul pleoapelor și mușchiul lui Horner. De asemenea secreţiunea lacrimală este și ea interesată. Turburările paralitice interesînd orbicularul pleoapelor consistă în imposibilitatea de închidere a ochiului realizînd lagoftalmia pe care am descris-o la turburările motorii ale pleoapelor și care poate fi urmată de keratita lagoltalmică (vezi Patologia corneei). E de remarcat că paralizia facialului superior și deci lagoftalmia, nu se întîlnește de cît în paralizia facială periferică, adică atunci cînd leziunea interesează nervul de la nucleu în jos și nu în cea centrală (corticală) în care paralizia facială se însoțește întotdeauna și de o hemiplegie.

In afară de imposibilitatea de închidere a ochiului, un alt simptom ocular în paralizie facială periferică este semnul lui Bell consistînd într-o ridicare cu abducție a globului cînd se cere bolnavului să închidă pleoapele. Vom adăuga încă faptul că clipirea este imposibilă.

Paralizia mușchiului lui Horner determină o eversiune a punctelor lacrimale și o lăcrămare continuă (epifora).

In cazul cînd leziunea intersează facialul înainte de detașarea marelui nerv petros superficial se produce o suprimare a secreţiunei lacrimale.

Turburările spasmodice ale facialului sînt blefarospasmul, entropionul spasmodic, a căror descripţiune se poate găsi la capitolul patologiei pleoapelor (turburările motorii).



BCU IASI / CENTRAL UNIVERSITY LIBRARY

I. LEGENDA PLANȘEI INERVAȚIUNEA OCHIULUI

II	Nervul optic
III	Motorul ocular comun
IV	Pateticul
V	Trigmenul
VI	Motorul ocular extern
VII	Facialul
CA	Carotida internă
PC	Plexul carotidian
GCS	Ganglionul cervical superior
S	Centrul cilio-spinal (Budge)
RP	Rădăcinile posterioare
MNSP	Marele nerv petros superficial
GSP	Ganglionul sfeno-palatin
AML	Anastomoza mazilarului superior cu lacrimalul
GL	Glanda lacrimală
L	Nervul lacrimal
F	Nervul frontal
GG	Ganglionul Gasser
FSG	Filetul simpatico-gasserian
G	Glandă
V	Vas
MO	Mușchiul neted orbitar
MP	Mușchiul palpebral neted (Müller)
MI	Nervul maxilar inferior
MS	Nervul maxilar superior
OF	Nervul oftalmic
GO	Ganglionul oftalmic
P	Pleoapă
SL	Sacul lacrimal
N	Nervul nazal
CL	Nervul ciliar lung
CS	Nervi ciliari scurți
C	Chiasma
P	Pedunculul cerebral
PA	Protuberanța
BR	Bulbul rachidian
LO	Lobul occipital
SC	Scizura calcarină
MS	Măduva spinării
RG	Radiațiile lui Gratiolet
CIE	Corpi genunchiați externi
BO	Bandeleta optică
GG	Ganglionul geniculat
DS	Mușchiul drept superior
DI	Mușchiul drept inferior
OM	Mușchiul oblic mic
OBM	Mușchiul oblic mare
DIN	Mușchiul drept intern
DE	Mușchiul drept extern
RPS	Mușchiul ridicătorului pleoapei superioare
OP	Mușchiul orbicular al ploapei
MH	Mușchiul Horner

BCU CLUJ UNIVERSITY LIBRARY

INERVAȚIA OCHIULUI

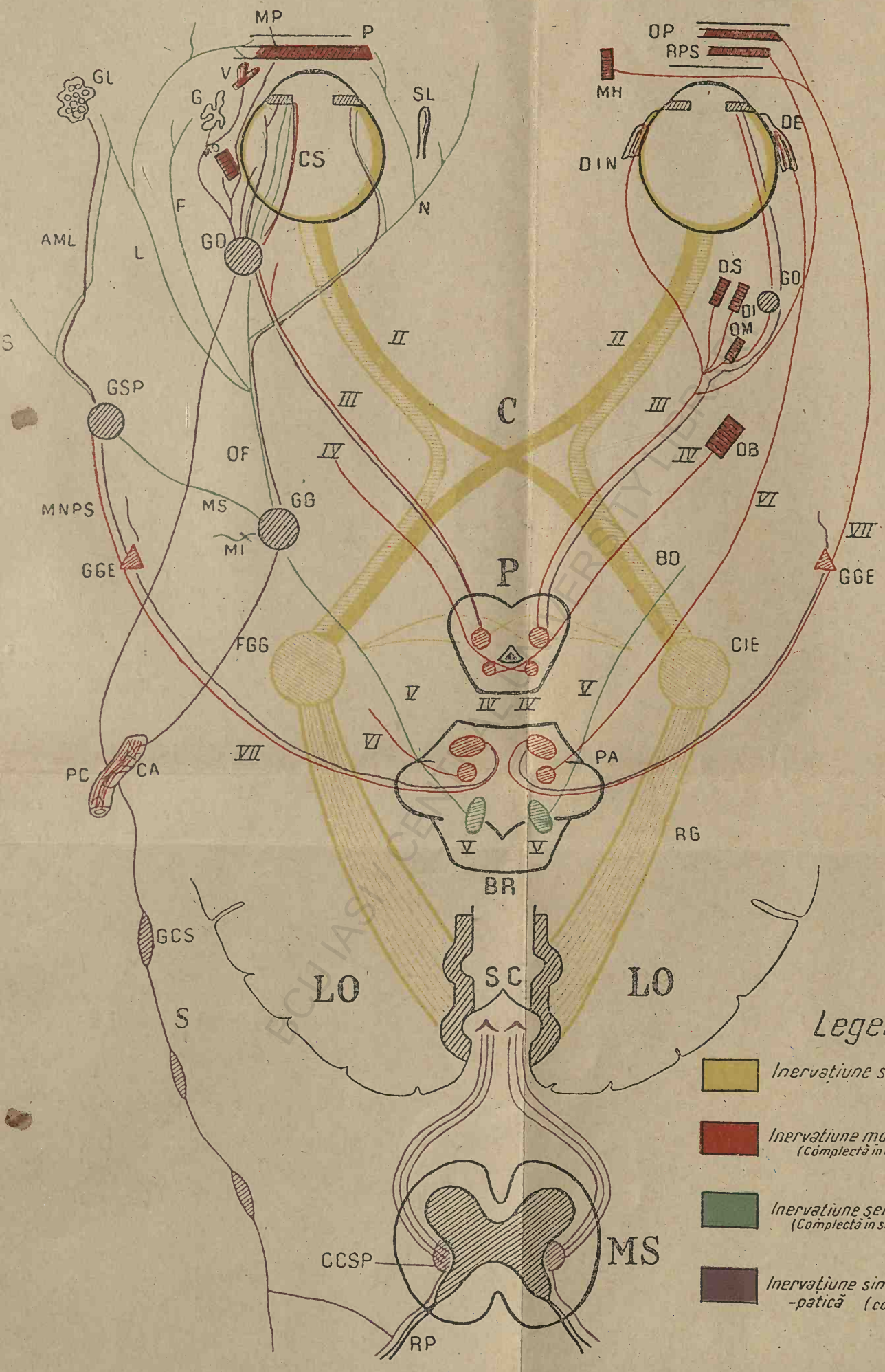

Legenda:

- Inervațiune senzorială
- Inervațiune motorie (Completă în dr.)
- Inervațiune senzitivă (Completă în stg.)
- Inervațiune simpatică și parasimpatică (completă în stg.)

TABLA DE MATERII

	Pag.
Obiectul oftalmologiei şi locul ei între celelalte discipline	3
Istoricul oftalmologiei	18
Despre analizorul optic	22
Globul ocular	24
Anomaliile congenitale ale ochiului	33
Fiziologia analizorului optic	35
Stimulusul luminos	40
Perceperea formelor	50
Perceperea culorilor	56
Examenul ocular	64
Examenul funcţiei vizuale	82
Simţul luminos	82
Sensaţia de forma	84
Examenul simţului cromatic	88
Convergenţa. Divergenţa. Vederea binoculară	89
Refracţia oculară	93
Acomodatia	95
Viciile de refracţie	101
Metode obiective pentru examenul refracţiei	115
Vederea binoculară şi turburările ei	118
Examenul motilităţii oculare	127
Turburările şi leziunile motilităţii ochiului	134
Etiologia şi diagnosticul paraliziilor oculomotorii	143
Insuficienţele musculare	146
Spasmele muşchilor extrinseci	147

Pag.

Strabismul concomitent 147
Nistagmusul 150
Inflamații (miozite) 154
Traumatisme 152
Tumori 152
Patologia pleoapelor 152
Anatomie 152
Fiziologie 157
Anomalii congenitale 158
Dermatoza pleoapelor 158
Blefaritele 162
Boli ale tarsului 166
Deviațiile pleoapelor 167
Turburări motorii 172
Patologia aparatului lacrimal 177
Anatomie 177
Fiziologie 180
Bolile aparatului lacrimal 182
Patologia orbitei 187
Semeiologia orbitei 189
Exoftalmia 189
Enoftalmia 192
Clinica afecțiunilor orbitei 192
Clinica afecțiunilor conjonctivale 197
Patologia conjonctivei 197
Inflamațiunile conjonctivei 204
Conjunctivitele catarale 208
Conjunctivita catarală acută epidemică . . 208
Conjunctivita cu diplobacilol Morax Axenfeld . 210
Conjunctivitele purulente 211
Conjunctivita blenoragică 211
Conjunctivitele purulente negonococice ale noilor născuți 217
Conjunctivitele pseudo membranoase . . . 217
Conjunctivita difterică 217

Pag.

Conjunctivitele nodulare 219
— acute 220
— cronice 220
— Trahomul 221
Simptomatologie. Evoluţie. 227
Forme clinice 229
Complicaţiile trahomului 230
Diagnosticul trahomului 233
Tratamentul trahomului 237
Profilaxia trahomului 240
Conjunctivitele eruptive 242
Keratoconjunctivita flictenulară 242
Conjunctivite eruptive acute 247
Conjunctivite ulcerovegetante 248
Tuberculoza conjunctivală 248
Conjunctivita Parinaud 249
Sifilisul conjunctivei 249
Sporotrichoza conjunctivei 249
Tumorile conjunctivei 249
Leziuni traumatice 250
Leziuni degenerative 251
Clinica afecţiunilor corneei 251
Inflamaţiile corneei 255
Keratitele supurative 259
Keratitele nesupurative 267
Keratita parenchimatoasă 273
Procese cicatriciale 274
Degenerescenţe corneene 278
Traumatismele corneei 278
Patologia sclerei 281
Clinica afecţiunilor membranei medii (uvea) 282
Fiziologia irisului şi a pupilei 285
Inflamaţiile irisului 292
Tumorile irisului 306
Anomalii congenitale 306

Pag.

Turburări de motilitate ale irisului şi ale pupilei . 306
Inflamaţiile corpului ciliar 310
Tumori (corp ciliar) 313
Simptomatologia generală a inflamaţiilor choroidei. 317
Degenerescenţe choroidiene 321
Tumorile choroidei 321
Clinica corpului vitros 322
Patologia cristalinului 323
Cataractele 327
Luxaţiile cristalinului 339
Traumatismele ochiului 340
Traumatismele globului 340
Traumatismele anexelor 348
Oftalmia simpatică 350
Enucleaţia globului 356
Evisceraţia globului 357
Fiziologia tensiunii intraoculare 358
Glaucomul 362
Glaucomul secundar 386
Hipotonia 386
Clinica afecţiunilor fundului de ochi 387
Nervul optic 390
Formele patologice speciale ale fundului de ochi . . 396
De origină vasculară 397
Procese toxice 400
Leziuni de tip inflamator 401
Leziuni degenerative 403
Deslipirea de retină 404
Leziunile nervului optic 405
Papilita sau nevrita optică 405
Nevrita retrobulbară 407
Staza papilară 408
Atrofiile optice 411
Aparatul sensitiv 416
Aparatul vegetativ 420
TABLA DE MATERII 427

1985
BIBLIOTECA UNIVERSITATII IAŞI
Pz 2661 14

E R A T A

pag.	rîndul	în loc de	se va citi
7	10 sus	Monn	Moon
43	4 jos	reconstiture	reconstituire
84	6 jos	1/5	1/4
129	fig. 21 jos	abductorilor	adductorilor
133	8 sus	căzută	scăzută
169	14 sus	conjunctivitate	conjunctivită
173	19 sus	oftice	otice
219	20 sus	aer	ser
233	13 sus	trahonului	trahomului
243	14 sus	de ori	de multe ori
248	7 sus	rîndul 7 se va citi în locul rîndului 1	
295	9 sus	rită	irită
297	15 sus	nipopion	hipopion
314	24 sus	cftalmiei	oftalmică
370	6 sus	simptomalagia	simptomatologia
391	1 sus	circuită	ciuruită
415	16 sus	recitate	cecitate
415	23 sus	scrizuri	scizuri

BCU IASI / CENTRAL UNIVERSITY LIBRARY